

CENTRO UNIVERSITÁRIO DE LAVRAS
CURSO DE GRADUAÇÃO EM MEDICINA VETERINÁRIA

TRABALHO DE CONCLUSÃO DE CURSO

FELIPE GOMES MACHADO
LUIZ FELIPE ROGANA MULLER
TÚLIO BASTOS TOMAZ CARVALHO

FELIPE GOMES MACHADO
LUIZ FELIPE ROGANA MULLER
TÚLIO BASTOS TOMAZ CARVALHO

TRABALHO DE CONCLUSÃO DE CURSO

Trabalho de Conclusão de Curso apresentado ao Centro Universitário de Lavras, como parte das exigências para a obtenção do título de bacharel em Medicina Veterinária.

ORIENTADOR

Prof. Dr. Luthesco Haddad Lima Chalfun

LAVRAS – MG

2021

FELIPE GOMES MACHADO
LUIZ FELIPE ROGANA MULLER
TÚLIO BASTOS TOMAZ CARVALHO

TRABALHO DE CONCLUSÃO DE CURSO

Trabalho de Conclusão de Curso
apresentado ao Centro Universitário de
Lavras, como parte das exigências para
a obtenção do título de bacharel em
Medicina Veterinária.

APROVADO EM ____/____/____

ORIENTADOR

Prof. Dr. Luthesco Haddad Lima Chalfun

LAVRAS – MG

2021

Ficha Catalográfica preparada pelo Setor de Processamento Técnico da
Biblioteca Central do UNILAVRAS

P849 Portfólio Acadêmico: trabalho de conclusão de curso / Felipe
Gomes Machado. – Lavras: Unilavras, 2021.

72 f.: il.

Portfólio acadêmico (Graduação em Medicina Veterinária) –
Unilavras, Lavras, 2021.

Orientador: Prof. Luthesco Haddad Lima Chalfun.

1. Biotecnologia. 2. Malformação congênita. 3. Útero.

I. Machado, Felipe Gomes. II. Müller, Luiz Felipe Rogana. III.

Carvalho, Túlio Bastos Tomaz. IV. Chalfun, Luthesco Haddad Lima.
(Orient.). V. Título.

SUMÁRIO

1. Portfólio Acadêmico Felipe Gomes Machado	6
2. Portfólio Acadêmico Luiz Felipe Rogana Muller	32
3. Portfólio Acadêmico Túlio Bastos Tomaz Carvalho.....	51

CENTRO UNIVERSITÁRIO DE LAVRAS
CURSO DE GRADUAÇÃO EM MEDICINA VETERINÁRIA

PORTFÓLIO ACADÊMICO
TRABALHO DE CONCLUSÃO DE CURSO

FELIPE GOMES MACHADO

LAVRAS – MG
2021

FELIPE GOMES MACHADO

FATORES ENVOLVIDOS NA PRODUÇÃO IN VITRO DE EMBRIÕES BOVINOS

Trabalho de Conclusão de Curso apresentado ao Centro Universitário de Lavras, como parte das exigências para a obtenção do título de bacharel em Medicina Veterinária.

ORIENTADOR

Prof. Dr. Luthesco Haddad Lima Chalfun

LAVRAS – MG

2021

FELIPE GOMES MACHADO

FATORES ENVOLVIDOS NA PRODUÇÃO IN VITRO DE EMBRIÕES BOVINOS

Trabalho de Conclusão de Curso apresentado ao Centro Universitário de Lavras, como parte das exigências para a obtenção do título de bacharel em Medicina Veterinária.

APROVADO EM ____/____/____

ORIENTADOR

Prof. Dr. Luthesco Haddad Lima Chalfun

LAVRAS – MG

2021

Dedico aos meus pais que me apoiaram nessa caminhada. A minha madrinha, por todo amparo. A minha namorada por todo companheirismo e a Deus por estar sempre abençoando meus passos.

AGRADECIMENTOS

À Deus, por estar sempre me iluminando.

Aos meus pais, por serem meu alicerce.

Aos meus colegas, de classe por todo conhecimento compartilhado e pela amizade.

Aos meus amigos, por todo companheirismo e apoio.

Aos professores do Unilavras, que fizeram parte dessa jornada.

À instituição de ensino Unilavras.

Aos diretores, médicos veterinários da empresa ABS Pecplan pela oportunidade de estágio.

Aos veterinários e amigos da Reproduza, pela oportunidade de estágio.

Aos demais professores da instituição que tiveram participação na minha formação.

À minha madrinha por todo apoio e incentivo.

À minha namorada que sempre me apoiou e amparou nessa jornada.

Só se pode alcançar um grande êxito,
quando nos mantemos fiéis a nós mesmos.

(Friedrich Nietzsche, 1844)

LISTA DE FIGURAS

Imagem 1: Introdução da guia de OPU, guiada por ultrassom sob supervisão do Médico Veterinário	15
Imagem 2: Observa-se um Compost Barn, onde as vacas doadoras de oócitos estão alojadas	16
Imagem 3: Observa-se a aplicação de anestesia epidural caudal	17
Imagem 4: Inovulação do embrião para o animal receptor	18
Imagem 5: Seleção e classificação de oócitos (gameta feminino)	19

SUMÁRIO

1	INTRODUÇÃO	14
2	DESENVOLVIMENTO.....	15
2.1	ATIVIDADES DESENVOLVIDAS DURANTE O ESTÁGIO.....	15
2.1.1	Imagens das Atividades Desenvolvidas	15
3	REVISÃO BIBLIOGRÁFICA	20
3.1	INTRODUÇÃO.....	20
3.1.1	Nutrição da Doadora	21
3.1.2	Idade e Estado Reprodutivo da Doadora	23
3.1.3	Raça da Doadora	24
3.1.4	Seleção do Touro para Reprodução	25
3.1.5	Sazonalidade.....	27
4.	CONSIDERAÇÕES FINAIS	28
	REFERÊNCIAS.....	28

1 INTRODUÇÃO

No final do ano de 2016 realizei a minha inscrição no vestibular do Centro Universitário de Lavras – UNILAVRAS, tendo sido aprovado. No início do ano de 2017 comecei a cursar Medicina Veterinária. Por me interessar muito pela área de bovinos e buscando sempre aprimorar e adquirir conhecimentos realizei uma inscrição para o processo seletivo do Núcleo de Estudos em Bovinocultura Leiteira – NEBOL, no qual fui aprovado, permanecendo até a presente data.

Por ser oriundo de uma família de produtores rurais, meu interesse pela Medicina Veterinária surgiu ainda criança, pela paixão que já demonstrava com os animais e por adorar a rotina na fazenda, tendo assim a certeza de que queria ser um profissional da área.

Durante toda a graduação, me identifiquei melhor com matérias relacionadas a bovinos, principalmente relacionadas à reprodução. Assim, após o término do curso, pretendo ingressar em programas de pós-graduação com foco em reprodução de grandes animais, aperfeiçoando assim meus conhecimentos e adquirindo experiência prática e teórica.

As atividades foram desenvolvidas em fazendas onde a empresa que realizei o estágio presta assistência em todo o Brasil. O objetivo geral deste portfólio é relatar o manejo reprodutivo, com ênfase em aspiração folicular e transferência de embriões em bovinos, vivenciado durante meu estágio supervisionado. Destaco ainda: visitas em fazendas juntamente com um profissional da área e acompanhamentos de manejos reprodutivos como: OPU (Ovum Pick Up- Aspiração Folicular), TE (Transferência de Embrião), diagnóstico gestacional, sexagem fetal e protocolos reprodutivos. Todas as atividades foram registradas através de fotografias e correlacionadas com as disciplinas do curso.

A confecção desse portfólio baseou-se na vivência que foi de extrema importância, pois, adquiri um conhecimento considerável, fiz amigos, pude presenciar a teoria na prática, no campo, um local onde possivelmente no futuro irei atuar.

2 DESENVOLVIMENTO

O local da realização do estágio supervisionado foi uma empresa de consultoria reprodutiva, com ênfase em transferência de embriões, localizada no município de Mogi Mirim, no Estado de São Paulo.

2.1 ATIVIDADES DESENVOLVIDAS DURANTE O ESTÁGIO

A atividade desenvolvida dentro da empresa foi o acompanhamento do médico veterinário em sua rotina diária. Foram realizados procedimentos como: TE, OPU, diagnóstico gestacional, sexagem fetal, introdução de protocolos reprodutivos, tratamento de algumas anormalidades, principalmente cistos foliculares e anestro (período de inatividade sexual).

2.1.1 Imagens das Atividades Desenvolvidas

As imagens a seguir, são das atividades desempenhadas durante o período de estágio.

Na imagem 1 podemos observar a coleta de oócitos de uma fêmea de alto valor genético.

Imagem 1 – Introdução de guia de OPU guiada por ultrassom, sob a supervisão do Médico Veterinário.



Fonte: Autor, 2021.

Por meio dessa atividade, foi possível correlacionar a vivência com as seguintes disciplinas: Ginecologia e Obstetrícia Veterinária (proporcionou conhecimentos sobre os ciclos estrais dos bovinos, além da diferenciação de estruturas e aparelho reprodutor feminino); Bovinocultura (conhecimento das características específicas de cada raça).

Na imagem 2, observa-se o conforto dos animais doadores de genética em seu espaço físico, um *Compost Barn*:

Imagem 2 – Observa-se um Compost Barn, onde as vacas doadoras de oócitos estão alojadas.



Fonte: Autor, 2021.

Na atividade supracitada, podemos correlacionar com as seguintes disciplinas: Bem-estar Animal (proporcionando conhecimentos sobre a melhor forma de manejo de rebanho bovino); Nutrição (determinante para esclarecer a forma correta de alimentar os animais e para o entendimento do que é uma dieta balanceada);

Melhoramento Genético (definindo as características desejáveis na prole, para cada tipo de rebanho).

A imagem 3 podemos observar a aplicação de uma anestesia epidural caudal em uma fêmea, procedimento realizado para facilitar o procedimento de Transferência de Embrião como também para a Aspiração Folicular.

Imagem 3 – Observa-se a aplicação de anestesia epidural caudal.



Fonte: Autor, 2021.

A atividade possibilitou uma visão prática referente ao aperfeiçoamento de conhecimento adquirido nas disciplinas: Farmacologia, (proporcionou conhecimento sobre os fármacos anestésicos); Semiologia, (definindo o conhecimento sobre o local correto de aplicação de medicamentos).

A imagem 4 observa-se uma Transferência de Embrião em uma fêmea que foi selecionada como receptora.

Imagem 4 – Inovulação do embrião para o animal receptor.

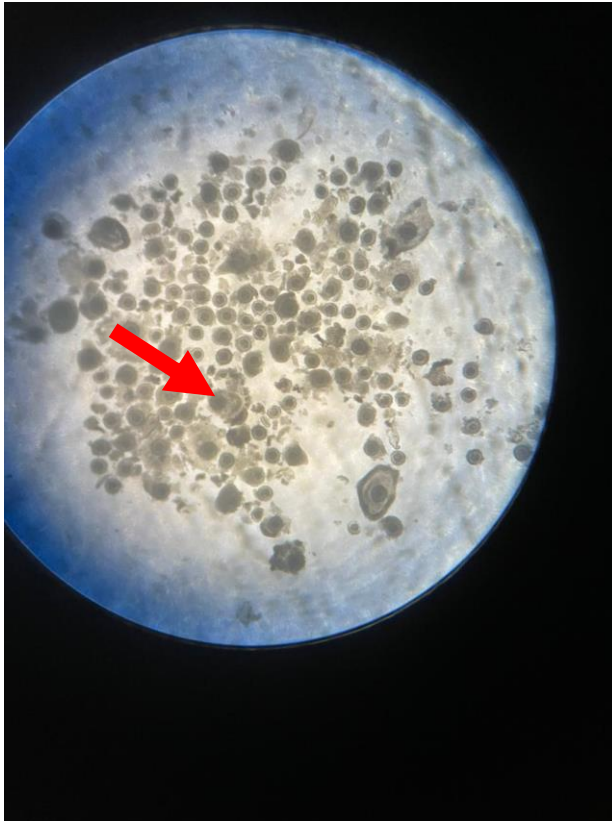

Fonte: Autor, 2021.

A prática apontada acima, permitiu aprofundar a teoria expostas em disciplinas como: Anatomia, (destacando o conhecimento sobre o aparelho reprodutor de feminino); Reprodução Animal, (estudando na prática, procedimentos sobre as fases do ciclo estral, além da diferenciação de estruturas e o local exato onde o embrião deveria ser inovulado).

A imagem 5 observa-se a classificação e seleção dos oócitos de uma fêmea doadora de genética. Na imagem está presente vários oócitos, esses, passarão por uma classificação e contagem e, posteriormente, serão colocados em um meio de cultura e transportados até o laboratório onde será realizada a fertilização.

Imagem 5 – Seleção e classificação de oócitos (gametas feminino).



Fonte: Autor, 2021.

A prática dessa atividade possibilitou aprofundar as informações adquiridas nas disciplinas: Bioquímica, (conhecimentos dos meios de cultura e manuseio de instrumentos como lupas e pipetas); Fisiologia, (proporcionou conhecimentos sobre as fases de evolução do oócito).

3 REVISÃO BIBLIOGRÁFICA

Artigo confeccionado seguindo as normas da revista Pro Homine- UNILAVRAS

FATORES ENVOLVIDOS NA PRODUÇÃO *IN VITRO* DE EMBRIÕES BOVINOS

Felipe Gomes Machado¹ ; Luthesco Haddad Lima Chalfun²

¹ Acadêmico do Curso de Medicina Veterinária do Centro Universitário de Lavras UNILAVRAS,
Lavras- MG, Brasil.

² Professor do Curso de Medicina veterinária do Centro Universitário de Lavras UNILAVRAS, Lavras-
MG, Brasil.

Resumo

Introdução: Com a atual e crescente necessidade de ampliar a produtividade da pecuária no Brasil, o setor agropecuário passou a contar com várias biotecnologias que promovem um maior desempenho e eficiência dos animais. Nesse contexto, a produção *in vitro* de embriões (PIVE), tem sido bastante utilizada na reprodução de bovinos, com a intenção de diminuir o intervalo entre as gerações e aumentar o número de descendentes, sendo possível um melhoramento genético em curto prazo. **Objetivo:** relatar variáveis que influenciam nos resultados da produção de embriões *in vitro*. **Metodologia:** Pesquisa bibliográfica com técnica de análise interpretativa e comparações bibliográficas de trabalhos já publicados, método dedutivo que possibilita alcançar uma conclusão lógica e correta, em um ou mais argumentos. Paralelo, observações decorrentes das atividades práticas. **Resultado:** A produção *in vitro* de embriões é uma biotecnologia que assegura o avanço do melhoramento genético, portanto existe vários fatores que podem influenciar negativamente nos resultados da utilização dessa técnica. **Considerações Finais:** Para se ter um bom resultado na produção *in vitro* é inevitável o conhecimento desses fatores, portanto a busca por melhorias e a visualização dessas variáveis são condições que garantem uma boa produção e uma maior lucratividade.

Palavras chave: Embrião. Produção *in vitro*. Biotecnologia. Reprodução.

3.1 Introdução

É notório que o desenvolvimento do setor agropecuário tem grande relevância dentro do crescimento econômico do país, neste sentido, o Brasil está em destaque na bovinocultura mundial, principalmente como um dos maiores produtores de embriões *in vitro* (VARAGO et al., 2008).

Segundo Azevedo et al. (2015) o avanço tecnológico, concomitantemente às biotécnicas reprodutivas, tem despertado interesse tanto do ramo comercial quanto do ramo científico, por trazer inúmeros benefícios para o setor, alavancando o melhoramento genético e produtividade do rebanho. Dentre as biotécnicas existentes,

a produção *in vitro* de embriões (PIVE) merece uma atenção especial, pois, possibilita um menor intervalo de gerações e um maior número de animais descendentes de uma fêmea de alto valor genético (KAWAMOTO et al., 2019).

Segundo Duarte (2015), a utilização dessa biotecnologia na reprodução animal se tornou indispensável, principalmente quando se tem a intenção de obter uma boa eficiência do rebanho. Deve-se ressaltar que, nesse processo, é necessário também, o bom manejo sanitário, nutricional, além do melhoramento genético.

A produção de embriões *in vitro* é composta por várias etapas. O início do processo é caracterizado pela colheita e seleção de oócitos, posteriormente passarão por uma maturação, fertilização e formação do embrião, que será envasado em paletas para a inovulação em fêmeas receptoras sincronizadas (PARAMIO; IZQUIERDO, 2016 *apud* SANTOS et al., 2017).

De acordo com Barbosa et al. (2013) visando sempre aprimorar e aperfeiçoar essas etapas e garantindo o sucesso da PIVE, inúmeros pesquisadores vêm realizando estudos desde o primeiro momento da coleta oocitária, até as últimas etapas de desenvolvimento e transferência embrionária (SANTOS et al., 2017).

Neste contexto, vários fatores podem afetar e influenciar o sucesso da PIVE, dentre eles, implícitos da fêmea: nutrição, estado reprodutivo, idade, características da raça. O reprodutor e a sazonalidade também são variáveis responsáveis por intervir de forma positiva ou negativa na produção *in vitro* de embriões.

3.1.1 Nutrição da Doadora

A boa nutrição da fêmea doadora colabora no sentido de manter a saúde do animal (metabolismo, fisiologia e desempenho reprodutivo do animal). Por isso uma dieta desbalanceada é um fator que afeta a reprodução, assim, uma falha de manejo pode comprometer e afetar todo o processo impedindo a reprodução de embriões (GOODMAN et al., 2008).

Como descrito por Silva (2021) outro fator determinante em relação a nutrição da doadora é o balanço energético negativo (BEM). Intimamente ligado a baixa de fertilidade em bovinos, pois, quando o animal se encontra em balanço energético

negativo, as concentrações de insulina (I) e hormônios do crescimento (GH) diminuem o escore corporal, a atividade reprodutiva e a condição física do animal para o parto.

O aumento da ingestão de matéria seca, base da alimentação, influencia na produção, qualidade dos oócitos e embriões produzidos, incluindo alterações no fluxo sanguíneo para o fígado, diminuindo a concentração dos hormônios esteróides (progesterona e estradiol) (FRAPE, 2008).

Nos programas de PIVE, vacas com escore corporal médio (3,00, escala de 1 a 5) apresentam maior produção de oócitos viáveis em comparação com animais com baixo estado nutricional (escore 1) e animais obesos (escore 5). (KOUAMO et al., 2014 *apud* BECHER et al., 2018).

Como caracteriza Albertini et al. (2015) em seu estudo, animais que tiveram sua dieta com alto valor energético comparados com animais que tiveram uma nutrição baseada somente na sua manutenção, não obtiveram diferença na qualidade e na quantidade de oócitos.

Segundo Chrenek et al. (2014), BECHER et al. (2018) as taxas de clivagem embrionária foram semelhantes entre as vacas de escore 5 e vacas de escore 3, não houve diferenças entre a contagem dos embriões clivados em relação ao número de oócitos.

A partir de um modelo nutricional utilizado por diferentes pesquisadores recomenda-se a suplementação de vitamina A. Sua deficiência leva a mudanças no sistema autoimune, sendo necessário assegurar níveis adequados, visando a reprodução. Do mesmo modo, a dieta rica em selênio, que além de ser parte importante no funcionamento do sistema autoimune, promove a mobilidade dos espermatozóides e aumentam a quantidade de oócitos aspirados e viáveis (Morais et al., 2012).

3.1.2 Idade e Estado Reprodutivo da Doadora

A fêmea bovina é classificada como poliéstrica anual, ou seja, apresenta estro várias vezes durante o período de um ano com duração média de 21 dias (18 a 24)

(Caetano; Caetano Jr., 2015); Soma-se a isto, o ciclo estral que em sua maioria possui de duas a três ondas de crescimento folicular (FERRA; SERENO, 2006).

Ainda nesse contexto, Silva (2021) esclarece que do ponto de vista das estruturas ovarianas, o ciclo estral se divide em duas fases distintas: fase folicular, na qual os folículos se desenvolvem, amadurecem e que pode ser dividida em proestro e estro; fase lútea, que se refere ao ciclo em que o corpo lúteo, principal estrutura presente no ovário, para classificar a fase do ciclo estral de uma fêmea e que pode ser dividida em metaestro e diestro, sendo ainda, responsável pela principal produção e aporte de progesterona.

Para animais que estiverem em OPU, o planejamento é que todos estejam na fase luteínica, visto que o ovário da doadora terá folículos de diferentes graus de desenvolvimento, em maior quantidade em comparação com animais que estejam na fase folicular, ou seja, esses animais estarão com um folículo dominante no ovário, assim os outros folículos que estiveram em desenvolvimento já terão sofrido ou estarão sofrendo atresia. (DAVIDSON; STABENFELDT, 2020).

Alguns estudos foram realizados na tentativa de comprovar, se havia influência da presença do corpo lúteo na qualidade e quantidade dos oócitos de doadoras que foram submetidas a produção de embriões *in vitro*. Batista et al. (2016) relata em seu estudo, que a existência do corpo lúteo não implicou na qualidade nuclear e morfológica dos oócitos. Nesse contexto, Santos et al. (2017) relatam que a presença do corpo lúteo não houve diferença dos oócitos, exceto quando a fêmea estava gestando, nesse caso, resultava em melhor qualidade dos oócitos.

Em seus experimentos Becher et al., (2018) e Kouamo et al. (2014). as melhores doadoras em relação aos melhores oócitos, são as que se enquadram em quesitos, como: escore de condição corporal 3,00, ovários amplos (possuem um maior número de folículos) e nulíparas. Neste sentido, as fêmeas pré-púberes também se enquadram em programas de PIVE, são responsáveis pela diminuição dos intervalos entre as gerações, o que colabora para um melhoramento genético (MONTEIRO et al., 2010).

Na revisão de Becher et al. (2018), são apontados que fêmeas pré-púberes produzem a mesma quantidade de oócitos das fêmeas púberes, com uma taxa de clivagem menor e de formação de blastócitos. Assim, para um melhor resultado na

PIVE com esses animais, recomenda-se administrar hormônio folículo estimulante (FSH) e hormônio luteinizante (LH), devido à baixa produção dos mesmos, pela pouca idade e desenvolvimento das fêmeas pré-púberes para reproduzirem.

Com o passar do tempo a quantidade oocitária aspiradas na fêmea pré-púbere decai, mas em compensação o número de oócitos é de qualidade superior, fazendo-se com que se obtenham melhores resultados na clivagem e formação de blastocistos, além disso, fêmeas de idade média (4 anos) e menor número de partos apresentam resultados melhores na produção de embriões *in vitro*, isso devido a alcançarem nessa idade melhor desempenho reprodutivo (SADAVA et al., 2019).

Segundo Souza et al. (2020) Em relação ao PIVE, deve-se avaliar a viabilidade de se manter as doadoras mais velhas no rebanho), já que apesar de apresentarem um alto valor genético quando atingem a senilidade, passam a ter um desempenho muito baixo em comparação com fêmeas jovens.

3.1.3 Raça da Doadora

Visando maximizar a PIVE, a escolha da raça de uma doadora é bastante importante na hora de planejar um programa de fertilização *in vitro* em uma propriedade, levando em conta o manejo, tipo de produção e o propósito dessa biotécnica.

Na identificação das espécies os animais Taurinos (*Bos taurus taurus*) tendem a serem, mais produtores de leite que os Zebuínos (*Bos taurus indicus*), isso ocorre pelo maior tempo de melhoramento genético dos taurinos. Mas pesquisadores já apontam um interesse nas raças zebuínas por apresentarem maior adaptabilidade em condições mínimas de manejo (Ventura et al., 2015). Outra vantagem de se utilizar animais zebuínos é que as fêmeas produzem maior número de oócitos por aspiração e maior produção de embrião devido à alta taxa de desenvolvimento embrionário após a fertilização.

Outras raças também foram estudadas como doadoras. Em um estudo realizado por Grázia et al. (2016), demonstram que doadoras Gir (*Bos taurus indicus*) tiveram maior desempenho em relação a quantidade total e ao número de oócitos viáveis por aspiração e a formação de blastocisto por OPU, em comparados com

doadoras da raça Holandesa (*Bos taurus taurus*). Já em relação ao período gestacional e a taxa de prenhez de 30 e 60 dias não encontraram diferença entre as raças. Contudo ainda revelaram que o desempenho de animais mestiços na produção de embrião *in vitro* é superior aos animais puros, animais com 25% de sangue da raça Holandesa e 75% da raça Gir obtiveram melhores resultados

Em correlações destacadas as fêmeas zebuínas apresentam baixa tolerância ao clima nas estações como outono e inverno o que acarreta menor taxa de blastocistos, possivelmente pela qualidade. Em relação às doadoras taurinas as taxas de blastocisto foram menores no verão, devido ao estresse térmico sofrido nessa estação do ano (VIACASA et al., 2000).

Outro importante marcador de desempenho dos animais na PIVE é a concentração plasmática do hormônio Antimülleriano (AMH), que tem sido utilizado como indicador do número de folículos antrais em bovinos, propiciando uma estimativa de resposta a essa biotecnologia. (Rico et al., 2011, Morais et al., 2017). Em seu modelo de pesquisa, Batista et al. (2014) e Morais et al., (2017), demonstram que as novilhas zebuínas apresentaram melhor desempenho na quantidade de óocitos e que nesses animais a concentração plasmática do AMH era maior.

3.1.4 Seleção do Touro para Reprodução

Na fertilização *in vitro* a escolha do touro para a produção de embriões é fundamental para atingir o sucesso no uso dessa biotecnologia. Nesse procedimento, o exame andrológico do animal é indispensável para a PIVE e deve ser composto pela avaliação clínica do aparelho locomotor e reprodutor do animal e pela análise da qualidade seminal do ponto de vista físico e morfológico (SILVA et al., 2015).

Um dos principais pontos durante a PIVE é o método aplicado para isolar os espermatozoides saudáveis, já que a concentração varia muito dependendo do touro utilizado e do processo para a obtenção do sêmen (Cavalcanti Neto, 2020).

Um dos fatores que intervêm na reprodução não controlada ocorre através de componentes que estão presentes na tuba uterina, como os glicosaminoglicanos (GAG's) que provocam mudanças no espermatozoide, assim, na PIVE existe a possibilidade de se fazer uso de heparina, uma opção para a capacitação dos

espermatozoides, mimetizando o processo fisiológico natural. (OLIVEIRA et al., 2014).

Neste entendimento, o sêmen do touro deve ser preparado por técnicas que permitam a separação dos espermatozoides vivos dos demais componentes do sêmen. Em seus estudos Becher et al. (2018) relataram que mesmo nos espermatozoides com parâmetros anormais, são capazes de realizar a fecundação, porém, podem apresentar falhas resultando num atraso na fecundação ou num desenvolvimento embrionário anormal, contudo, a qualidade do embrião produzido pode ser comprometida.

Na fertilização *in vitro*, para preservação do sêmen, a criopreservação é inevitável, durante o congelamento é necessário a utilização de diferentes diluidores na intenção de proteger, oferecer condições de sobrevivência e capacitação dos espermatozoides para que possa ocorrer a fertilização (SANTOS et al., 2018).

As vantagens da criopreservação dentro da produção de embrião *in vitro* é que a mesma dose de sêmen pode fertilizar uma maior quantidade de oócitos em comparado com outras biotecnologias, aprimorando assim os programas de melhoramento genético (Serafim et al., 2018, Becher et al., 2018); outro benefício dessa técnica é a utilização de sêmen sexado que permite a escolha na produção de machos ou fêmeas, portanto, os resultados são inferiores na taxa de concepção em comparado com sêmen convencional (não sexado) (ÁLVAREZ, 2019).

É recomendável, no entender de (Serafim et al., 2018, Becher et al., 2018) que os reprodutores sejam selecionados avaliando além do potencial de produção espermática, a susceptibilidade do sêmen em resistir ao processo de sexagem por citometria de fluxo, a taxa de formação de blastocistos e a fertilidade dos embriões de touros de diferentes raças.

3.1.5 Sazonalidade

As estações do ano têm efeito direto na produção e desenvolvimento de embriões *in vitro*, pela relação da variação do clima e fatores nutricionais, influenciados pelo manejo de pastagem dos animais e a disponibilidade de alimentos que diminuem em certos períodos do ano (MELLO et al., 2016).

Em seus estudos, Colombo et al. (2014), demonstraram que houve certa variação na taxa de gestação levando-se em conta o estado nutricional dos animais, que difere durante os períodos do ano, portanto as receptoras que estavam mais nutridas no momento da transferência de embrião, obtiveram maior taxa de prenhez.

A este respeito, Silva (2010) avalia a taxa de gestação em receptoras mestiças nos meses de fevereiro e março. A condição do clima nesses meses influenciou negativamente a fertilidade das receptoras, visto que as fêmeas apresentavam no dia da transferência de embrião, um menor valor de concentração plasmática de progesterona e um aumento da temperatura corporal.

Como já mencionado, em períodos com elevadas temperaturas, os animais sofrem com o estresse térmico. Este é um fator que se relaciona diretamente com a reprodução animal, pois, prejudicam diversos fatores na PIVE, dentre eles: os efeitos na qualidade dos oócitos, na fertilização e no desenvolvimento embrionário (ABDELATY et al., 2018, BECHER et al., 2018).

A sazonalidade interfere tanto na produção de oócitos em fêmeas taurinas e zebuínas. O clima tem efeito na determinação do início da atividade reprodutiva (CARNEIRO et al., 2019; BERGAMASCHI et al., 2019), sendo assim, o número de oócitos viáveis está relacionado com o ambiente e o clima em que o animal está submetido.

4 Considerações finais

A produção *in vitro* de embriões, está avançando progressivamente e aumentando gradualmente sua eficiência, garantido assim melhores resultados. Embora essa técnica seja uma grande ferramenta para o melhoramento genético do rebanho, é importante a compreensão de todos os fatores que podem influenciar os resultados.

Os procedimentos envolvidos na reprodução dos animais devem ser realizados dentro das recomendações técnicas atuais na busca por melhorias e o sucesso da PIVE.

Contudo, sugerem-se estudos complementares, visando a produção de novas estratégias capazes de melhorar os resultados já existentes.

Referências

ALBERTINI, T. Z.; MEDEIROS, S. R. de... et al. Exigências nutricionais, ingestão e crescimento de bovinos de corte. In: MEDEIROS, S. R. de... et al. **Nutrição de bovinos de corte**: fundamentos e aplicações. Brasília: Editora Embrapa, 2015. Cap.8.

ALVAREZ, R. H. Fatores determinantes do sucesso de um programa de transferência de embriões em bovinos. 2019. **Secretaria de Agricultura e Abastecimento**. Instituto de Zootecnia. Artigos. Disponível em: <http://www.iz.sp.gov.br/artigo.php?id=72>. Acesso em: outubro. 2021.

AZEVEDO, T. I. K.; MAGALHÃES, L. F... et al. A relação da evolução das técnicas de criação e o advento das biotecnologias da reprodução com a incidência de distocias em bovinos. **Revista Investigação**, Franca, 14 (1): 91-97, 2015.

BARBOSA, C. P.; TONIOLLO, G. H... et al. Produção *in vitro* de embriões de bovinos da raça Nelore oriundos de ovócitos de ovários com e sem corpo lúteo. **Ciência Animal Brasileira**, Goiânia, 14 (1): 81-90, jan./mar. 2013.

BATISTA, J. F.; SILVA, L. F... et al. Avaliação morfológica e nuclear de oócitos bovinos imaturos, obtidos de ovários com e sem a presença de corpo lúteo. **Colloquium Agrariae**, 12 (2): 1-5, jun./dez. 2016.

BECHER, B. G.; PINTO NETO, A... et al. Fatores que afetam a produção *in vitro* de embriões (PIVE) em bovinos. **Centro Científico Conhecer**, Goiânia, 15(28): 554-570, nov. 2018.

CAETANO, G. A. de O.; CAETANO JR, M. B. Métodos de detecção de estro e falhas relacionadas. **Publicações em Medicina Veterinária e Zootecnia**, Maringá, 9 (8): 381-393, ago. 2015.

CARNEIRO, M. A.; BERGAMASCHI, M. Eficiência reprodutiva das vacas leiteiras. 2019. **Embrapa**. Circular 64. Disponível em: <https://ainfo.cnptia.embrapa.br/digital/bitstream/item/29218/1/Circular64-2.pdf>. Acesso em: outubro. 2021.

CAVALCANTI NETO, C. C. **Retinol na produção *in vitro* de embriões caprinos**. Curitiba: Editora Appris, 2020.

COLOMBO, A. H. P., et al. Efeito do período e do número de animais na taxa de prenhez de receptoras submetidas à transferência de embriões provenientes da produção *in vitro*. **Revista em Agronegócios e Meio Ambiente**, Maringá, 7 (1): 11-19, jan./abr. 2014.

DAVIDSON, A. P.; STABENFELDT, G. H. O ciclo ovariano. In: CUNNINGHAN, J. G. **Tratado de fisiologia veterinária**. Tradução: Alcides Marinho Júnior. 6 ed. Rio de Janeiro: Editora Guanabara Koogan, 2020. p.436.

DUARTE, V. N.; CAVALCANTI, K. A. Evolução e concentração interregional e intraregional da produção de leite: o caso do Estado de Santa Catarina no período de 2000 a 2012. **Evidência**, Joaçaba, 15 (2): 153-164, jul./dez. 2015.

FERRA, J. de C.; SERENO, J. R. B. **Inseminação artificial em ovinos**. Brasília: Editora Embrapa, 2006. (Documentos/ Embrapa Cerrados).

FRAPE, D. L. **Nutrição e alimentação de equinos**. 3 ed. São Paulo: Editora Roca, 2008.

GONÇALVES, P. B. D.; FIGUEIREDO, J. R. de... et al. **Biotécnicas aplicadas à reprodução animal**. São Paulo: Editora Roca, 2008.

GOODMAN, D.; SORJ, B... et al. **Da lavoura às biotecnologias: agricultura e indústria no sistema internacional**. Rio de Janeiro: Edelstein, 2008.

GRÁZIA, J. G. V.; SILVEIRA, R. O... et al. Desempenho de doadoras leiteiras mestiças F1 (Gir x Holandês) no sistema de produção *in vitro* de embriões. **Arquivo Brasileiro de Medicina Veterinária e Zootecnia**, 68(3): 605-610, mai./jun. 2016.

KAWAMOTO, T. S.; PONTELLO, T. P... et al. **Coloração diferencial de células para avaliação da qualidade de embriões bovinos**. Brasília: Editora Embrapa, 2019. (Recursos Genéticos e Biotecnologia).

MELLO, R. R. C.; FERREIRA, J. E... et al. Fatores ligados à doadora que influenciam na produção de embriões *in vitro* (PIVE). **Revista Brasileira de Reprodução Animal**, Belo Horizonte, 40(20): 51-57, abr./jun. 2016.

MONTEIRO, C. D.; BICUDO, S. D... et al. Puberdade em fêmeas bovinas. **Publicações em Medicina Veterinária e Zootecnia**, Londrina, 4(21): 3-19, 2010.

MORAIS, R. de; COSTA, N. N. da... et al. Hormônio antimülleriano: pode uma realidade usada em seres humanos ser transferida a bovinos e búfalos. **Revista Brasileira de Reprodução Animal**, Belo Horizonte, 41(4): 693-698, out./dez. 2017.

OLIVEIRA, C. S.; SARAPIÃO, R. V... et al. **Biotécnicas da reprodução em bovinos**. Juiz de Fora: Embrapa, 2014. (Embrapa Gado de Leite. Documentos, 175).

SADAVA, D.; HELLER, H. C... et al. **A ciência da biologia: forma e função de plantas e animais**. 11 ed. Tradução: Pedro Luiz de Oliveira. Porto Alegre: Artmed, 2019.

SANTOS, M. V. O.; QUEIROZ NETA, L. B... et al. Influência do corpo lúteo sobre a recuperação de oócitos imaturos bovinos derivados de fêmeas *post-mortem*. **Revista Holos**, 33(7): 278-283, out. 2017.

SANTOS, J. F. D.; SANTOS, K. J. G. dos... et al. Qualidade do sêmen bovino criopreservado. **Revista Espacios**, São Luís de Montes Belos, 39(14): 1-18, jan. 2018

SILVA, E. V. da C. e; KATAYAMA, K. A... et al. Efeito do manejo e de variáveis bioclimáticas sobre a taxa de gestação em vacas receptoras de embriões. **Ciência Animal Brasileira**, Goiânia, 11(2): 280-291, abr./jun. 2010.

SILVA, E. V. C.; COSTA FILHO, L. C. C... et al. Seleção de touros para reprodução a campo: novas perspectivas. **Revista Brasileira de Reprodução Animal**, Belo Horizonte, 39(1):22-31, jan./mar. 2015.

SILVA, E. I. C. da. **Fisiologia do ciclo estral dos animais**. Recife: Edição do Autor, 2021.

SOUZA, L. C. B. de. PIVE e IATF aplicadas à reprodução de bovinos de corte. 2020. **Pontifícia Universidade Católica de Goiás**. Escola de Ciências Agrárias e Biológicas (Monografia de Graduação). Disponível em: <https://repositorio.pucgoias.edu.br/jspui/bitstream/123456789/517/1/TCC%20LAZAR A%20CAROLINY%20BARROS%20DE%20SOUZA.pdf>. Acesso em: outubro. 2021.

VARAGO, F. C.; MENDONÇA, L. F... et al. Produção *in vitro* de embriões bovinos: estado da arte e perspectiva de uma técnica em constante evolução. **Revista Brasileira de Reprodução Animal**, Belo Horizonte, 32 (2): 100-109, abr./jun. 2008.

VENTURA, K. J.; ÁVILA, F. C. de... et al. Diferenças entre taurinos e zebuínos quanto á fisiologia da reprodução: revisão bibliográfica. **XX Seminário Interinstitucional de Ensino, Pesquisa e Extensão**. Cruz Alta, 2015. Disponível em: <https://www.unicruz.edu.br/seminario/anais/anais-2015/XX%20SEMIN%C3%81RIO%20INTERINSTITUCIONAL%202015%20-%20ANAIS/Graduacao/Graduacao%20-%20Resumo%20Expandido%20-%20Exatas,%20Agrarias%20e%20Ambientais/DIFERENCAS%20ENTRE%20TAURINOS%20E%20ZEBUINOS%20QUANTO%20A%20FISIOLOGIA.pdf>. Acesso em: outubro. 2021.

VIACAVA, C.; CASTANHO FILHO, E. P... et al. **Nelore**: o boi ecológico que está conquistando o mundo. São Paulo: Peirópolis, 2000.

CENTRO UNIVERSITÁRIO DE LAVRAS
CURSO DE GRADUAÇÃO EM MEDICINA VETERINÁRIA

PORTFÓLIO ACADÊMICO
TRABALHO DE CONCLUSÃO DE CURSO

LUIZ FELIPE ROGANA MÜLLER

LAVRAS-MG
2021

LUIZ FELIPE ROGANA MÜLLER

**BIOTECNOLOGIAS DA REPRODUÇÃO E CLÍNICA MÉDICA DE BOVINOS NA
REGIÃO DE CRISTAIS-MG**

Trabalho de Conclusão de Curso
apresentado ao Centro Universitário de
Lavras, como parte das exigências para
a obtenção do título de bacharel em
Medicina Veterinária.

ORIENTADOR

Prof. Dr. Luthesco Haddad Lima Chalfun

LAVRAS-MG

2021

LUIZ FELIPE ROGANA MÜLLER

**BIOTECNOLOGIAS DA REPRODUÇÃO E CLÍNICA MÉDICA DE BOVINOS NA
REGIÃO DE CRISTAIS-MG**

Trabalho de Conclusão de Curso
apresentado ao Centro Universitário de
Lavras, como parte das exigências para
a obtenção do título de bacharel em
Medicina Veterinária.

APROVADO EM ____ / ____ / ____

ORIENTADOR

Prof. Dr. Luthesco Haddad Lima Chalfun

LAVRAS-MG

2021

Dedico aos meus pais e minhas avós, que sempre apoiam meus sonhos, à minha irmã por estar sempre comigo, à minha namorada por todo apoio e incentivo, aos meus professores por todos ensinamentos passados e a Deus por guiar meus caminhos e fortalecer minha jornada.

AGRADECIMENTOS

À Deus, por toda força e sabedoria.

Aos meus pais, pelo apoio incondicional.

Aos meus avós, pelos conselhos e todo apoio.

À minha irmã, por estar sempre comigo.

Aos meus familiares, por me apoiar.

À minha namorada, por sempre me incentivar e apoiar.

Aos meus amigos, que conheci na faculdade, por todo companheirismo, conversas e experiências compartilhadas.

Ao Médico Veterinário Tomás de Paula Pires, que pude acompanhar suas atividades e realizar o estágio.

Aos meus amigos de longa data, por sempre estarem comigo.

Ao professor e amigo Luthesco Chalfun, por todos os conhecimentos e conselhos.

Ao NEBOL e todos os membros pelo companheirismo, ensinamentos e experiência.

Aos professores do curso de Medicina Veterinária do Unilavras, por todos ensinamentos.

Aos colegas de classe, pelos dias, meses e anos que passamos juntos.

À instituição de ensino Unilavras.

Todos os sonhos podem se tornar realidade se você tem coragem para persegui-los.

Walt Disney (1901-1966)

LISTA DE FIGURAS

Imagem 1 – Palpação Retal.....	40
Imagem 2 – Inseminação Artificial.....	41
Imagem 3 – Transferência de Embriões.....	42
Imagem 4 – Prolapso Uterino.....	43
Imagem 5 – Aborto bovino de 6 meses de gestação.....	44

SUMÁRIO

1 INTRODUÇÃO.....	39
2 DESENVOLVIMENTO.....	40
3 ATRESIA ANAL EM BEZERRO – RELATO DE CASO.....	45

1 INTRODUÇÃO

No meio do ano de 2016, realizei a minha inscrição no vestibular do Centro Universitário de Lavras – UNILAVRAS através do ENEM e obtive aprovação, ingressando no curso de Medicina Veterinária no mesmo ano. No primeiro semestre de 2018, fiz a inscrição para o processo seletivo do Núcleo de Estudos em Bovinocultura Leiteira – NEBOL, também dessa instituição, o qual fui aprovado, permanecendo até a presente data, ampliando com isso meus conhecimentos.

Sempre fui apaixonado pelos animais, sempre tive muitos em minha residência e sempre gostei do meio rural. Desde criança pensava em fazer Agronomia ou Medicina Veterinária, mas em certo momento da minha vida decidi que queria ser Médico Veterinário.

Após a conclusão do curso, pretendo realizar pós-graduação relacionada a bovinocultura, especificamente na área de Reprodução, com intuito de aperfeiçoar meus conhecimentos. Além disso, pretendo atuar na assistência técnica a produtores de bovinos, buscando sempre ter excelência na realização das atividades.

2 DESENVOLVIMENTO

As atividades deste portfólio foram desenvolvidas em diversas propriedades produtoras de bovinos na região de Cristais/MG. O objetivo geral foi relatar atividades vividas durante o Estágio Supervisionado II, especificamente: visitas de fazendas juntamente com um profissional da área, acompanhando e auxiliando nos procedimentos realizados; registro com fotos e correlacionando com as disciplinas cursadas na graduação.

Na imagem 1 podemos observar como é realizada a palpação retal para diagnóstico gestacional em bovinos.

Figura 1: Palpação retal.




Fonte: O próprio autor, 2021.

Pude correlacionar essa vivência com a disciplina de Ginecologia e Obstetrícia Veterinária, no qual foi ensinado sobre as técnicas utilizadas para diagnósticos gestacionais e avaliações reprodutivas.

Na imagem 2, há o registro dos materiais utilizados para realizar a Inseminação Artificial, (destaca-se que na ocasião foi realizada em tempo fixo) sincronizando o estro de várias vacas simultaneamente.

Imagem 2: Inseminação Artificial. Materiais utilizados: A- Botijão de Nitrogênio; B- Papel toalha; C- Bainha com camisinha sanitária; D- Aplicador para IA; E- Descongelador de Sêmen; F- Hormônio Liberador de Gonadotrofina (GnRH).



Fonte: O próprio autor, 2021.

Pude relacionar essa vivencia com a disciplina de Fisiopatologia e Biotecnologias da Reprodução, observando na prática a técnica apresentada em sala de aula.

Na imagem 3 podemos observar os matérias utilizados para realizar a transferência de embriões e também a técnica sendo realizada.

Imagem 3: Transferência de embriões. Materiais utilizados: A- Transportadora de embriões; B- Bainha para inovulador; C- Planilha de controle dos animais.

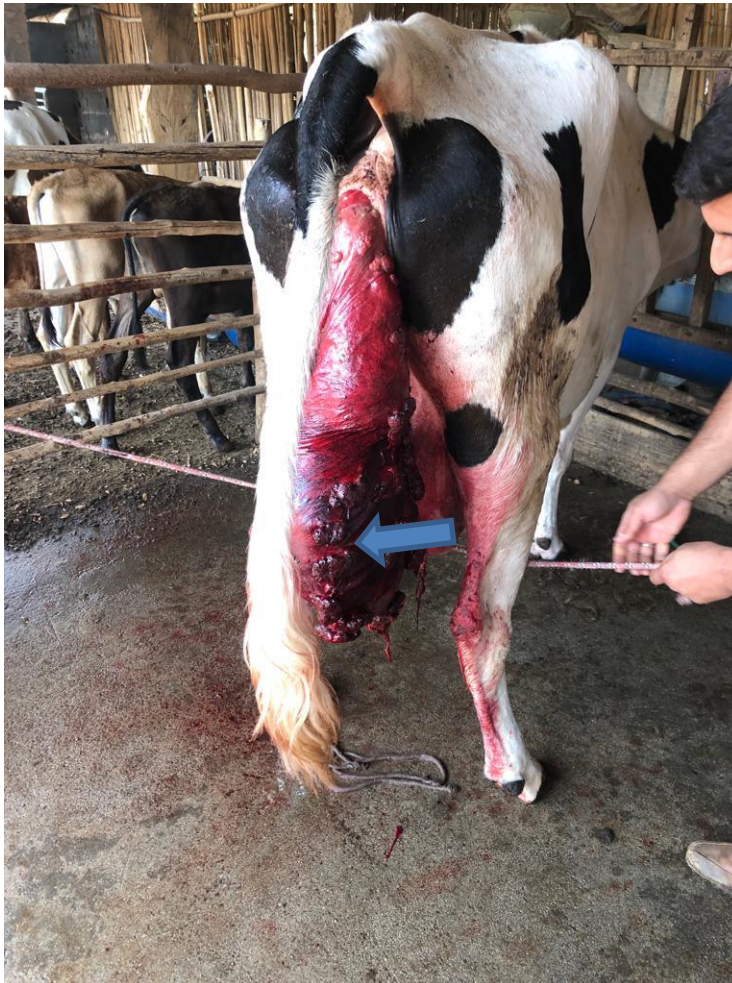

Fonte: O próprio autor, 2021.

Pude correlacionar esse procedimento com a disciplina de Fisiopatologia e Biotecnologias da Reprodução, no qual consegui observar na prática essa técnica revolucionária para o melhoramento genético.

Na imagem 4, podemos observar um animal que se encontrava no pós parto, apresentando prolapso uterino.

Imagem 4: Prolapso Uterino. Útero prolapsado (seta azul)



Fonte: O próprio autor, 2021.

Nesse caso, pude associar com a disciplina de Ginecologia e Obstetrícia Animal, no qual correlacionei o que foi apresentado em sala de aula com o acometimento vivenciado, diferenciando os tipos de prolapso que podem ocorrer após o parto.

A seguir, na imagem 5, observa-se um aborto bovino de 6 meses. O feto nasceu vivo, mas não conseguiu sobreviver por mais de 8 horas.

Imagem 5: Aborto bovino de 6 meses de gestação.



Fonte: O próprio autor, 2021.

Correlacionei essa vivencia com a disciplina de Ginecologia e Obstetrícia Veterinária, podendo observar e comparar a data prevista de parto do animal com o aborto.

3 RELATO DE CASO

Este relato de caso segue as normas da Revista Científica Pro Homine (Unilavras).

ATRESIA ANAL EM BEZERRO – RELATO DE CASO.

Luiz Felipe Rogana Müller¹; Luthesco Haddad Lima Chalfun².

¹Acadêmico do Curso de Medicina Veterinária do Centro Universitário de Lavras, Lavras-MG, Brasil.

² Orientador, Professor do Curso de Medicina Veterinária do Centro Universitário de Lavras, Lavras-MG, Brasil.

RESUMO

As malformações fetais congênitas incluem anomalias funcionais e estruturais que podem ocorrer na fase de desenvolvimento embrionário devido a diversos fatores existentes antes do nascimento. O objetivo deste trabalho é relatar um caso de atresia anal em um bovino da raça Nelore com 3 dias de vida e o procedimento cirúrgico realizado. Foi atendido um bovino, proveniente de um parto eutócico, de uma plurípara, criada a pasto, sem histórico de malformação congênita da parição anterior. O médico veterinário foi chamado para realizar o atendimento clínico do paciente. O diagnóstico foi de um caso de malformação congênita, conhecida como atresia anal, sendo recomendado ao proprietário que fosse realizado o procedimento cirúrgico no animal. Os procedimentos pré-operatórios realizados foram: sedação, anestésias epidural caudal e local. Iniciou-se o procedimento cirúrgico realizando incisão da pele em forma de “X” seguindo da divulsão cirúrgica da mesma, tecido subcutâneo, muscular, acessando a ampola retal onde se constatou a presença de fezes. Após ser esvaziado a ampola retal, foi realizado a sutura em pontos simples separados com fio nylon 3-0. O procedimento cirúrgico realizado apresentou resultado satisfatório.

Palavras-chave: Bovino. Malformação congênita. Cirurgia.

Introdução

As malformações fetais congênitas incluem anomalias funcionais e estruturais que podem ocorrer na fase de desenvolvimento embrionário devido a diversos fatores existentes antes do nascimento. A atresia anal é considerada uma malformação congênita que pode acometer diversas espécies, como: os cães, bovinos, suínos e o homem (TENÓRIO et al., 1996). Este tipo de anomalia é caracterizado pela falta da presença do ânus e também da porção terminal do reto.

Segundo Carvalho et al., (2012), podemos classificar essa malformação congênita em quatro graus: Grau I é caracterizado por estenose congênita do ânus, com a normalidade retal; Grau II com persistência da membrana anal e o reto com extremidade cranial ao ânus, sendo esse último em fundo cego, ou seja, sem desenvolvimento do ânus; Grau III com o ânus também fechado em formato de bolsa de saco cego, localizada mais cranialmente; Grau IV, ocorre somente nas fêmeas onde há uma comunicação do reto com a vagina ou pode ser entre o reto e a uretra, onde se forma uma fístula reto-vaginal (RIZZO et al., 2011).

Objetivo

O objetivo deste trabalho é relatar um caso de atresia anal em um bovino da raça Nelore com 3 dias de vida e o procedimento cirúrgico realizado.

Relato de Caso

Foi atendido um bovino, da raça Nelore, macho, com 3 dias de vida, proveniente de parto eutócico de uma plurípara com aproximadamente cinco anos de idade, criada a pasto, sem histórico de malformação congênita do parto anterior. Após o nascimento, o animal permaneceu com a progenitora no pasto e com outros animais do mesmo lote. O proprietário foi ao local realizar a cura do umbigo do bezerro e notou que o neonato estava apático, timpanizado, em decúbito esternal e sem a presença do ânus. O médico veterinário foi chamado para realizar o atendimento clínico do paciente. Na anamnese, a queixa do proprietário foi que o bezerro havia nascido há 3 dias, ingerindo normalmente o colostro, mas desde então apresentava um quadro de inapetência. No exame físico, o paciente apresenta dilatação abdominal, cólica, apatia, tenesmo retal, cifose, cauda erguida, gemidos, cabeça voltada para o flanco e desconforto (Foto 1). Os parâmetros fisiológicos encontrados foram: frequência cardíaca de 137 batimentos por minuto (bpm), frequência respiratória de 84 movimentos por minuto (mpm), coloração das mucosas rósea, tpc <2. O diagnóstico foi de um caso de malformação congênita, conhecida como atresia anal, sendo recomendado ao proprietário que fosse realizado o procedimento cirúrgico no animal.

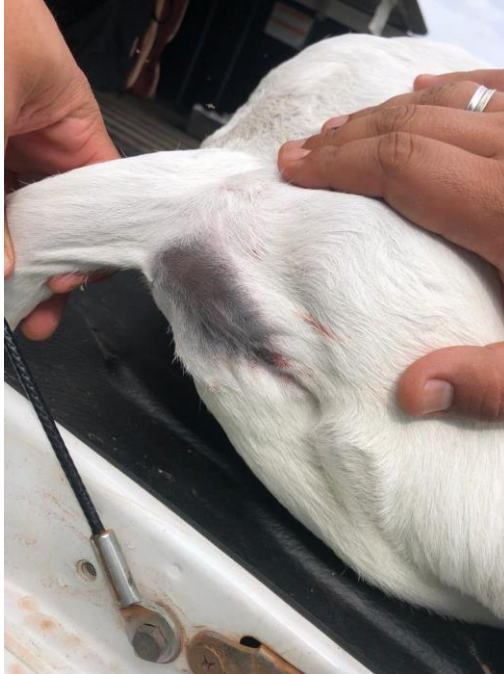Foto 1: Paciente durante o exame clínico, em decúbito esternal.



Fonte: O próprio autor, 2021.

Antes de iniciar os procedimentos cirúrgicos, o animal foi pesado com uma fita própria para estimativa de peso de bovinos, encontrando o valor de 38kg. Os procedimentos pré-operatórios foram realizados: sedação, anestésias epidural caudal e local. Realizou-se a sedação pela administração de Cloridrato de Xilazina 2% (0,1 mg/kg/IM), sendo em seguida posicionado em decúbito lateral com a cauda posicionada dorsalmente, para facilitar o acesso cirúrgico (Foto 2). Após antissepsia com álcool 70° e clorexidina degermante, procedeu-se anestesia local com cloridrato de lidocaína a 2% (1,6 mg/kg). Realizou-se a anestesia epidural caudal no espaço intercoccígeo pela aplicação de cloridrato de lidocaína a 2% (0,16 mg/kg).

Foto 2: Paciente durante os procedimentos pré-operatórios, sem a presença do ânus.

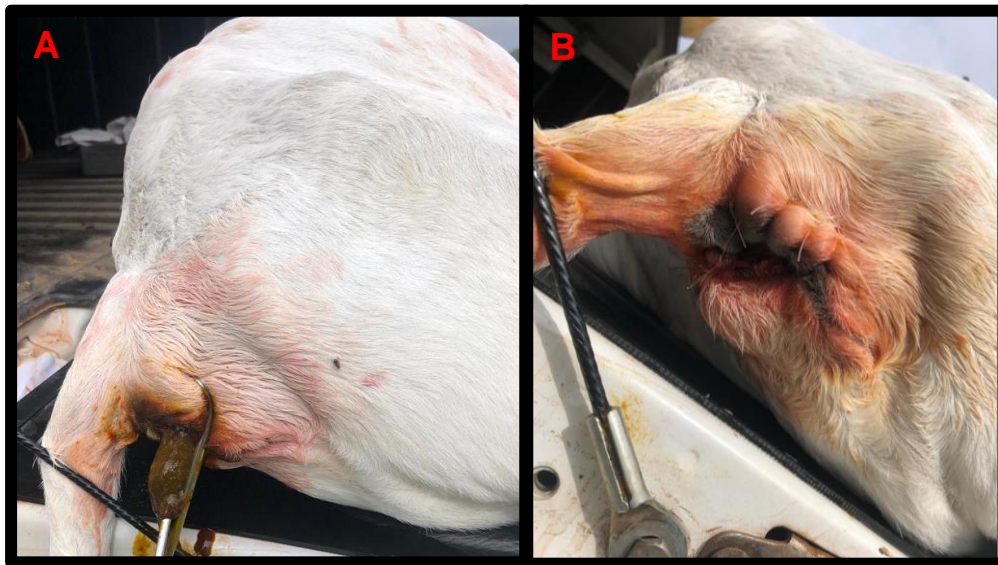

Fonte: O próprio autor, 2021.

Iniciou-se o procedimento cirúrgico realizando incisão da pele em forma de “X”, seguindo da divulsão cirúrgica da mesma através do tecido subcutâneo e muscular, acessando a ampola retal através da constatação da presença de fezes. Procedeu-se a tração da extremidade final da mucosa retal, fixando-a na pele e subcutâneo. Destaca-se que, no momento que foi feita a incisão no reto do animal saiu um grande volume de fezes (Foto 3-A), sendo um agravante como contaminação da cavidade abdominal do paciente. Após ser esvaziado a ampola retal do animal, foi realizado a sutura através de pontos simples separados (fio nylon 3-0). Iniciou-se fixando o reto na pele e subcutâneo em quatro pontos opostos e posteriormente completando a sutura com mais quatro pontos alternados (Foto 3-B). Ao final da cirurgia procedeu-se outra antissepsia da ferida cirúrgica utilizando clorexidina degermante. Foi realizado o tratamento pós cirúrgico com a aplicação de Flunixinina Meglumina 1 mg/kg/SID/IM por 5 dias, PENCIVET® PLUS PPU 20.000 UI/kg/SID/IM por 5 dias e uso de repelente

(Silverbac Prata®) para proteger a ferida cirúrgica, evitando assim a formação de miíase.

Foto 3: A- Fezes exteriorizadas após abertura do reto. B- Ânus após realizar as suturas.



Fonte: O próprio autor, 2021.

Discussão

Segundo descrito na literatura, nos exames clínicos e procedimentos cirúrgicos realizados, a malformação congênita foi classificada no grau III, o qual se caracteriza pela persistência da membrana anal com o reto posicionado mais cranial ao ânus, dispondo de uma bolsa e sem desenvolvimento do mesmo (RIZZO et al., 2011). O prognóstico é favorável nesse caso, principalmente considerando que o paciente obteve diagnóstico e tratamento precoce, reduzindo o risco de ocorrer outras complicações.

O paciente apresentava adequado grau de hidratação, ingestão previa de colostro e parâmetros fisiológicos normais antes da cirurgia. Nos dias subsequentes ao procedimento cirúrgico, o paciente estava ingerindo leite normalmente, apresentava capacidade de defecar normal e visualmente se apresentava saudável. O procedimento cirúrgico realizado apresentou resultado satisfatório devido a diversos fatores relacionados ao pré e pós operatório, já citados anteriormente. Após 15 dias,

o paciente foi reavaliado e apresentava os parâmetros clínicos normais, excelente cicatrização da ferida cirúrgica, defecando normal, e com isso procedeu-se a retirada dos pontos.

Conclusão

A atresia anal é uma malformação que pode ocasionar a morte do animal se não for corrigida a tempo, sendo considerada uma emergência. O procedimento cirúrgico realizado obteve resultado satisfatório, sem demais complicações.

O animal que apresenta essa patologia não deve ser colocado para reprodução, pois se trata de um defeito congênito de caráter hereditário.

Referencias

CARVALHO, Y. N. T.; BRANCO, M. A. C.; MOTA, H. C. M.; EVANGELISTA, L. S. M.; SILVA, S. V.; FEITOSA JÚNIOR, F. S. Atresia anal associada à fístula reto-vaginal em bezerra: uma revisão. **PUBVET**, pag.1-6, 2012

RIZZO, H.; JESUS, H. J.; RIBEIRO, R. M.; MERO, H. C.; SOUZA, C. H. R.; ROCHA, F. A. B.; MOREIRA NETO, J. T. M.; SANTOS, L. A. A.; SANTANA, T. O.; GUIMARÃES, V. A. A.; GUIMARÃES, M. A. Tratamento clínico cirúrgico de atresia anal em bezerro. **Veterinária e Zootecnia**, pag. 478-481, 2011.

TENÓRIO, L. A.; ARAÚJO FILHO, W. F.; NORMANDE FILHO, H. V. Atresia retal. **Jornal de Pediatria**, pag. 181-183, 1996.

CENTRO UNIVERSITÁRIO DE LAVRAS
CURSO DE GRADUAÇÃO EM MEDICINA VETERINÁRIA

PORTFÓLIO ACADÊMICO
TRABALHO DE CONCLUSÃO DE CURSO

TÚLIO BASTOS TOMAZ CARVALHO

LAVRAS-MG

2021

TÚLIO BASTOS TOMAZ CARVALHO

PORTFÓLIO ACADEMICO

**CASOS CLÍNICOS VIVENCIADOS EM FAZENDAS LEITEIRAS NO SUL DE
MINAS GERAIS**

Trabalho de Conclusão de Curso apresentado ao Centro Universitário de Lavras, como parte das exigências para a obtenção do título de bacharel em Medicina Veterinária.

ORIENTADOR

Prof. Dr. Luthesco Haddad Lima Chalfun

LAVRAS-MG

2021

TÚLIO BASTOS TOMAZ CARVALHO

**CASOS CLÍNICOS VIVENCIADOS EM FAZENDAS LEITEIRAS NO SUL DE
MINAS GERAIS**

Trabalho de Conclusão de Curso
apresentado ao Centro Universitário de
Lavras, como parte das exigências para
a obtenção do título de bacharel em
Medicina Veterinária.

Aprovado em ___/___/___

ORIENTADOR

Prof. Dr. Luthesco Haddad Lima Chalfun

LAVRAS-MG

2021

Dedico aos meus pais,
que não mediram esforços para
que eu chegasse até esta etapa
de minha vida e toda minha
família que sempre me
incentivou.

AGRADECIMENTOS

Agradeço primeiramente a Deus, pois sem ele nada seria possível.

Aos meus pais, que nunca mediram esforços e sempre me apoiaram em todas as decisões.

Aos meus avós (in memoriam).

Aos meus irmãos;

Aos amigos que adquiri ao longo da vida;

Aos amigos da República Kapim Kanela que estavam presentes em todos os momentos ao longo do curso.

Ao professor, Doutor e amigo Luthesco Haddad Lima Chalfun por todos os ensinamentos, conselhos e amizade.

Ao Núcleo de Estudos em Bovinocultura Leiteira (NEBOL), o qual faço parte desde meu segundo período da graduação, por todo aprendizado fornecido e por me preparar para o mercado de trabalho.

À todo corpo docente do UNILAVRAS, por todos os ensinamentos ao longo da graduação.

Ao Médico Veterinário Lucas Freire de Andrade, pela oportunidade de estar realizando estágio, podendo aprimorar meus conhecimentos.

O sucesso é a soma de
pequenos esforços repetidos
dia após dia.

Robert Collier (1926)

LISTA DE IMAGENS

Imagem 1 – Cetose.....	60
Imagem 2 – Hipocalcemia	61
Imagem 3 – Prolapso Uterino	62
Imagem 4 – Tristeza Parasitária Bovina.....	63
Imagem 5 – Hérnia Umbilical.....	64

SUMÁRIO

1 INTRODUÇÃO.....	59
2 DESENVOLVIMENTO.....	60
3 CONCLUSÃO.....	65
4 PROLAPSO UTERINO EM VACA – RELATO DE CASO.....	66

1 INTRODUÇÃO

No final do ano de 2016, realizei a minha inscrição no vestibular do Centro Universitário de Lavras – UNILAVRAS e obtive aprovação, ingressando no curso de Medicina Veterinária, no ano de 2017. No segundo semestre de 2017 fiz a inscrição para o processo seletivo do Núcleo de Estudos em Bovinocultura Leiteira – NEBOL, dessa mesma instituição, no qual fui aprovado, permanecendo até a presente data e ampliando com isso meus conhecimentos.

Sempre me interessei pelas áreas relacionadas ao campo, pois cresci com minha família trabalhando em nossa fazenda, mas no ensino médio, resolvi, por gostar bastante de animais e me dar bem com eles, ser Médico Veterinário.

Após integralizar o curso, pretendo realizar uma pós-graduação relacionada a bovinocultura leiteira, especificamente na área de clínica e reprodução, aperfeiçoando com isso, e me tornando capacitado. Além disso, pretendo atuar prestando assistência a outros produtores, bem como em minha propriedade, buscando excelência nas atividades a serem realizadas.

As atividades do portfólio foram desenvolvidas em propriedades no Sul de Minas Gerais, cuja atividade principal é a bovinocultura, durante assistências técnicas realizadas pelo Médico Veterinário Lucas Freire de Andrade, onde pude vivenciar várias atividades reprodutivas, casos clínicos e cirúrgicos em bovinos.

Realizar a vivência e escrever o portfólio foi de grande importância pois fez com que o conhecimento teórico adquirido em sala de aula fosse presenciado no campo, local onde futuramente irei atuar.

2 DESENVOLVIMENTO

As vivências descritas a seguir ocorreram em fazendas criadoras de bovinos na região do Sul de Minas Gerais, acompanhando o Médico Veterinário Lucas Freire de Andrade durante suas visitas. Nesse contexto serão descritos casos clínicos que presenciei nas fazendas e um relato de caso de um prolapso uterino.

Na foto 1, podemos observar o registro de um caso de cetose

Foto 1: Vaca pós-parto em quadro clínico de Cetose.



Fonte: O próprio autor, 2021.

A foto foi registrada em uma propriedade leiteira, a qual acompanhei sua rotina, onde demonstra uma vaca, com cetose contida em um tronco, recebendo os devidos tratamentos via endovenosa: Glicose (Glicoclados®, Calbos), na dosagem de 1ml/kg e complexo vitamínico (Mercepton®, Bravet).

Pude correlacionar essa vivência com a disciplina Nutrição Animal pois ela ensina a importância de uma dieta correta para animais no periparto evitando assim problemas metabólicos como a cetose.

A foto a seguir exhibe uma vaca Gir após o parto com sintomas de Hipocalcemia.

Foto 2: Vaca pós-parto em quadro clínico de Hipocalcemia.



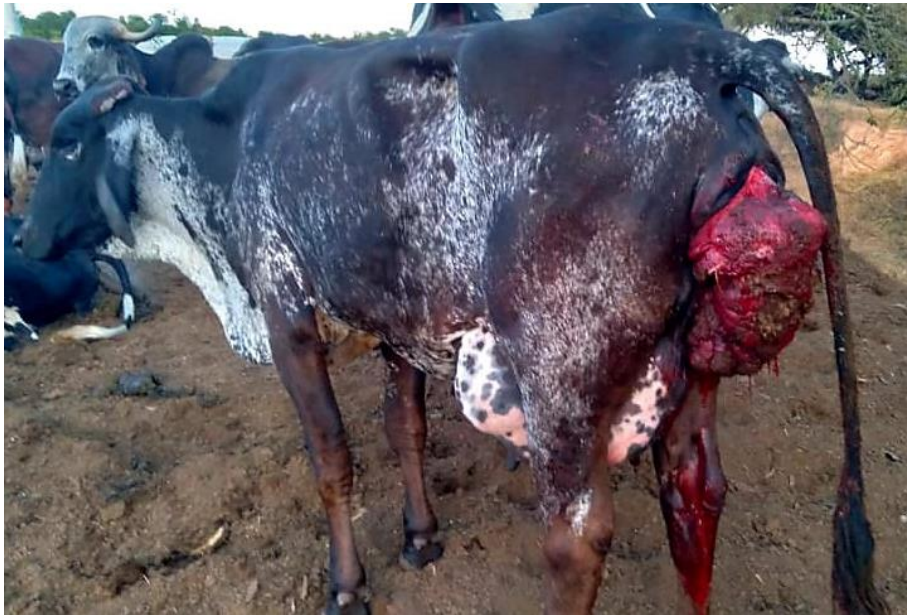Fonte: O próprio autor, 2021.

A foto mostra o animal um dia após o parto em decúbito lateral, onde apresentava tremores no momento do exame físico e foi diagnosticada após exame clínico como um caso clássico de hipocalcemia

Pude relacionar esse caso à disciplina de Clínica de Ruminantes, pois com ela tive embasamento para chegar ao correto diagnóstico.

A foto a seguir exibe uma vaca girolando com prolapso uterino após o parto.

Foto 3: Vaca com Prolapso Uterino.



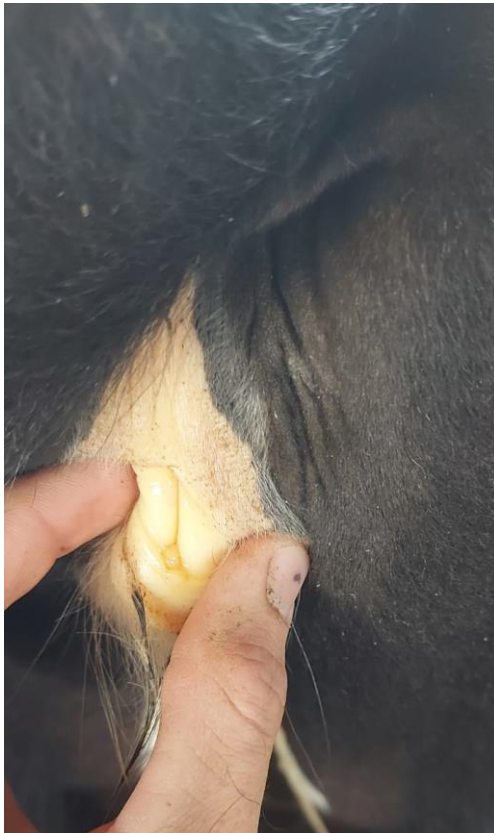Fonte: O próprio autor, 2021.

Podemos observar na imagem uma vaca girolando com o útero prolapsado após o parto, antes do atendimento veterinário. Foi realizada uma limpeza de toda a estrutura prolapsada, reposicionamento anatômico e sutura nos lábios vulvares para impedir que o animal apresentasse recidiva.

Esse caso relacionei à disciplina Cirurgia de Grandes Animais, pois ela me proporcionou conhecimento técnico de como realizar o procedimento de lavagem e reposicionamento do útero em sua região anatômica de maneira correta.

A próxima imagem, mostra o atendimento de uma fêmea bovina (Foto 4), 4 meses de vida, onde foi diagnosticada com Tristeza Parasitária Bovina.

Foto 4: Mucosa vulvar característica de Tristeza Parasitária Bovina.



Fonte: O próprio autor, 2021.

Durante a rotina diária em uma fazenda, foi observada uma paciente que apresentava isolamento e anorexia. Com isso foi realizado o exame clínico e dentre os sintomas mais evidentes, a coloração da mucosa mereceu maior atenção. Juntamente com outros sintomas foi diagnosticado com Tristeza Parasitaria Bovina.

Pude relacionar essa vivência com a disciplina Bovinocultura, pois ela proporcionou conhecer os manejos e sistemas de criação de bezerros e os problemas que um manejo incorreto poderia trazer aos produtores.

A seguir a foto 5 observa-se um caso de Hérnia Umbilical em uma bezerra holandesa.

Foto 5: Bezerra com Hernia Umbilical.



Fonte: O próprio autor, 2021.

Na paciente em questão, há um aumento de volume na região umbilical que durante a palpação apresentava a presença de um anel herniário, provavelmente devido a uma falha na cura do umbigo após o nascimento.

Esse caso pode correlacionar com a disciplina Técnicas cirúrgicas pois a mesma ensina os procedimentos cirúrgicos a serem feitos, com o intuito do fechamento do anel herniário, minimizando problemas futuros ao animal.

3 CONCLUSÃO

Conclui o portfólio, alcançando os objetivos propostos, desde a realização da parte prática, como também a parte teórica, buscando pesquisar artigos relacionados a temática, sob o olhar de vários autores. Foi importante também a relação das disciplinas vivenciadas ao longo do curso observando-as no dia a dia, entendendo também a importância de cada disciplina para a minha formação como Médico Veterinário.

Recomendo para aqueles que vão utilizar meu trabalho como referência, associar as imagens vivenciadas às partes teóricas e sempre buscar fazer estágios com excelentes profissionais e em locais renomados para aprender variados assuntos e também a lidar com diferentes tipos de clientes e situações.

4 RELATO DE CASO

Relato confeccionado utilizando as normas da revista Pro Homine

PROLAPSO UTERINO EM VACA – RELATO DE CASO

Túlio Bastos Tomaz Carvalho¹; Luthesco Haddad Lima Chalfun².

¹Acadêmico do Curso de Medicina Veterinária do Centro Universitário de Lavras, Lavras-MG, Brasil.

² Orientador, Professor do Curso de Medicina Veterinária do Centro Universitário de Lavras, Lavras-MG, Brasil.

4.1 RESUMO

O prolapso uterino, é um problema que acomete principalmente bovinos, onde ocorre à exteriorização do útero para o ambiente, fora da cavidade pélvica. É causado pelo enfraquecimento dos músculos que mantêm o órgão dentro da pelve, em sua posição original. O prognóstico pode ser favorável em casos corrigidos em um curto período de tempo e desfavorável em quadros mais evoluídos, onde já possui áreas de necrose, sendo necessário a eutanásia do animal. A correção desse acometimento pode ser realizada cirurgicamente e a prevenção ocorre através do fornecimento de dieta balanceada e conforto ao animal. No caso relatado, a paciente foi tratada cirurgicamente, medicada com antimicrobiano e analgésico, também foi realizado tratamento suporte para hipocalcemia. O animal apresentou um bom pós operatório, recuperando-se bem.

Palavras-chave: Periparto, Hipocalcemia, Útero.

4.2 Introdução

As vacas leiteiras, passam por um período crítico no periparto, principalmente no pós-parto, onde vários acometimentos podem ocorrer e serem prejudiciais para reprodução, produção leiteira e em alguns casos podem até levar a óbito. A incidência de prolapso nos bovinos, varia entre 0,09 % e 0,3%, não tendo um valor muito alto, e tendo taxas ainda menores em primíparas. (GARDNER et al, 1990). Um problema comum de acontecer no pós parto, é o prolapso uterino, que é caracterizado pela reversão do útero para o ambiente externo pela vulva, fazendo com que o endométrio, camada a qual envolve o feto durante a gestação, fique evidenciado (FERREIRA, 2010). Para Smith (2006), o prolapso uterino no periparto, está associado a quadros de hipocalcemia. Já para Prestes et al (2008), esse acometimento pode ser consequência da nutrição, acúmulo excessivo de gordura, resultando no aumento da

pressão intrapélvica e, quando o animal está em decúbito, essa pressão é ainda maior. A dor provocada após o parto também aumenta os esforços expulsivos, podendo provocar a exteriorização de estruturas ainda maiores da parede vaginal. As consequências do prolapso uterino afetam diretamente nos índices reprodutivos do animal, aumentando o seu período de serviço, diminuindo a taxa de concepção, aumentando os intervalos de partos, diminuindo a taxa de gestação, assim diminuindo a longevidade e conseqüentemente aumentando o descarte (WOODWARD e QUESENBERRY, 1956). O prognóstico vai variar de acordo com a severidade do caso, e a paciente deverá ficar em observação (DROST, 2007).

4.3 Objetivo

O objetivo deste trabalho foi descrever um relato de caso envolvendo uma vaca, com um quadro clínico de prolapso uterino pós parto e os procedimentos médicos envolvidos nessa casuística.

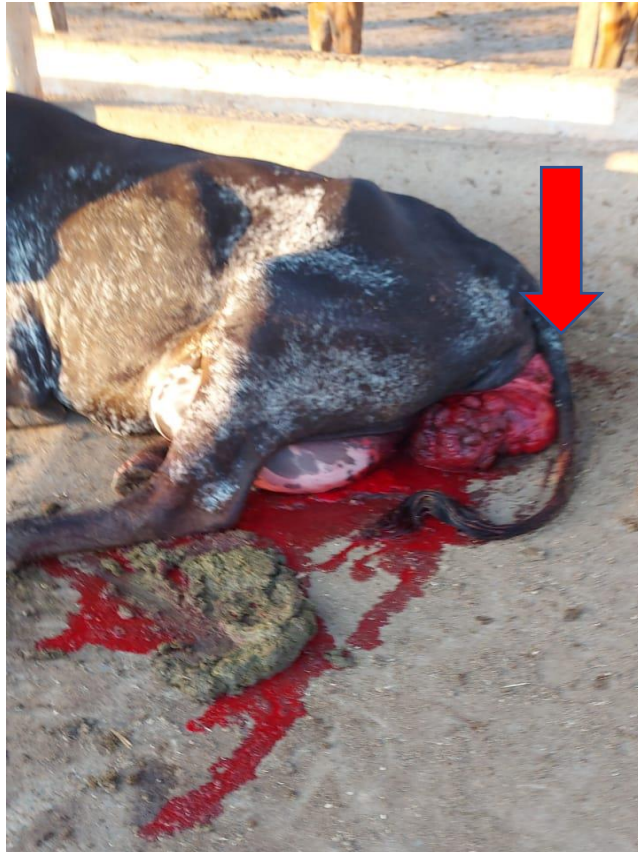4.4 Relato de caso

Foi realizado atendimento clínico de uma vaca girolando $\frac{1}{4}$ Holandês Preto e Branco/Gir, 4 anos de vida, plurípara, aproximadamente 500 quilos de Peso Vivo (PV), Escore de Condição corporal (ECC) 3,0 (escala 1 a 5), Dias em lactação (DEL), 1, apresentando prolapso uterino. Animal criado de forma extensiva e sem acesso a dieta pré-parto.

Durante a anamnese, o responsável pelos cuidados com o animal, relatou que a paciente havia entrado em trabalho de parto no início da noite anterior. E que ao ser encontrada, percebeu que a paciente estava ao lado de uma bezerra e que ao redor havia elevada quantidade de sangue. Nesse contexto, imediatamente, buscou ajuda profissional.

Ao chegar na propriedade, o médico veterinário, realizou exame clínico do animal, diagnosticando o prolapso uterino. A paciente se encontrava em decúbito esternal, com sinais evidentes de hemorragia e o útero exposto, além de um aspecto de muita sujidade. (imagem 1).

Imagem 1: Prolapso uterino (útero exteriorizado – seta). Animal em decúbito esternal e com hemorragia.

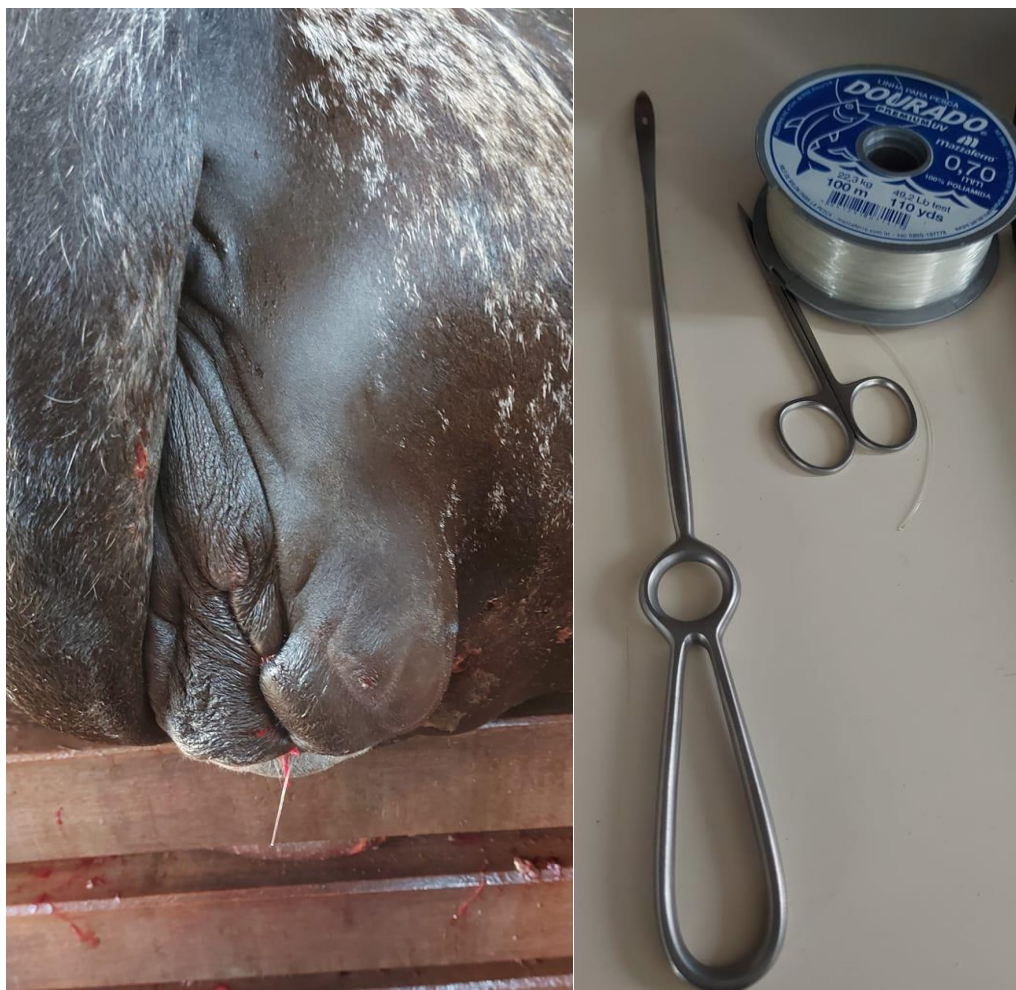


Fonte: O próprio autor, 2021.

Para facilitar o processo de reposicionamento do útero para sua posição anatômica, o animal foi levado até um tronco de contenção. O procedimento iniciou-se com a administração de Cloridrato de Lidocaína (Lidovet®, BRAVET), 1mg/kg, epidural baixa, com a intenção de diminuir o quadro de dor local durante o procedimento, além de fazer com que a paciente não contraísse o útero, dificultando assim o reposicionamento. Após a anestesia local, higienizou-se toda estrutura prolapsada, utilizando água e sabão neutro, objetivando retirar toda matéria orgânica visível presente. Após esse procedimento iniciou-se o processo de reposicionamento uterino, através da vulva, iniciando na porção mais proximal do animal, seguindo cranialmente até os cornos uterinos. Todo procedimento foi realizado com bastante cautela até reposicionar toda a estrutura, com intuito de evitar a ocorrência de rupturas, o que se tornaria um agravante

Após o reposicionamento, já com os órgãos em suas posições anatômicas, foi feita uma sutura de Bühner utilizando uma agulha de “Guerlach” com fio de nylon 0,7 mm na comissura vulvar (imagem 2), deixando a sutura com uma pequena folga, para que o animal durante as contrações, pudesse eliminar restos placentários e não apresentasse recidiva.

Imagem 2: (A) Sutura de Bühner; (B) agulha de “Guerlach” com fio de nylon 0,7 milímetros.



Fonte: O próprio autor, 2021

Após a intervenção, percebeu-se que o animal apresentava leves tremores, sugestivo de um quadro de hipocalcemia. Com isso, realizou-se a administração de Boroglucanato de Cálcio, 1mg/kg, EV, dose única (ValleéCálcio®, Valleé), como suporte para que não apresentasse alteração clínica comprometendo o prognóstico.

Além disso, como tratamento pós-cirúrgico, foi indicado ao proprietário do animal, realizar a administração de antibiótico, Ceftiofur (Lactofur®, Ourofino), 3mg/kg, IM, dose única e Flunixinina Meglumina (Banamine®, MSD) 1,1 mg/kg IM, dose única.

O animal recuperou-se bem após o atendimento, e foi recomendado a retirada dos pontos dos lábios vulvares somente antes do próximo parto previsto, para que não viesse a ter recidiva.

4.5 Discussão

Esta patologia reprodutiva gera elevado impacto econômico na bovinocultura, visto o tamanho do rebanho brasileiro. Os prejuízos são representados principalmente, pelo descarte de animais de elevado valor genético, menor produção de leite e pelo aumento dos dias em aberto das vacas (Meléndez, 2016; López & Colazo, 2015).

Este acometimento apresenta etiologia multifatorial: podendo ocorrer devido a retenção de placenta, dieta desbalanceada, idade (onde animais mais velhos tem maior flacidez dos ligamentos), partos distócicos, genética ou esforço excessivo em casos de contrações uterinas e abdominais, provocando relaxamento exagerado do sistema de fixação do órgão (TONIOLLO & VICENTE, 2003).

Corroborando com os autores supracitados, o decúbito com os membros posteriores mais baixos que os membros anteriores, tração excessiva para corrigir uma distocia e a hipocalcemia, são os principais fatores predisponentes para tal acometimento. (Kahn, 2006).

Segundo a literatura, para realizar o tratamento, inicia-se o processo com a aplicação de anestesia epidural baixa, realizando uma boa limpeza do útero, colocando o órgão sobre uma bandeja para facilitar o reposicionamento ao mesmo nível da vulva e assim, realizando por meio de uma pressão anterior na porção cervical progredindo gradualmente para o ápice (SILVA et al., 2011). E por último realiza a sutura nos lábios vulvares com a sutura de Bühner, para que se evite recidiva. Ao suturar recomenda-se atenção para não acometer a uretra pois pode vir há comprometer a micção da vaca. (NOAKES et al., 2001).

Após todo o processo, recomenda-se a aplicação de um antibiótico de amplo espectro no intuito de reduzir o risco de infecção bacteriana secundária (Peter, 2014).

Para Prestes e Alvarenga (2017), o prognóstico vincula-se de acordo ao grau do prolapso e do tempo percorrido desde o seu início, sendo favorável de acordo com o tempo decorrido e a sua gravidade.

O prognóstico é desfavorável em casos graves, onde o animal já apresenta áreas de necrose ou lacerações do órgão. Nesses casos, deve ser considerada a hipótese de eutanásia do animal, uma vez que pode ocorrer recidiva, além de se considerar características hereditárias. (PRESTES et al., 2008).

4.6 Conclusão

O prolapso uterino é um problema multifatorial, sendo que animais mais velhos são mais predispostos. Pode ser evitado com uma dieta balanceada no pré-parto. Dependendo da maneira em que esse acometimento aflige o animal, pode ser corrigida facilmente com uma simples técnica cirúrgica e na maioria dos casos seu prognóstico pode ser considerado favorável.

4.7 Referências

DROST, M. Complications during gestation in the cow. **Theriogenology**, v.68, p.487-491, 2007.

FERREIRA, A. M. Fisiologia aplicada e Problemas mais comuns (causas e tratamentos). **Reprodução da Fêmea Bovina**. Juiz de Fora/MG. p. 422. 190-191. 2010

KAHN, C. A.; LINE C.; AIELLO, S. E. **The Merck Veterinary Manual**. Ed, 2006.

LÓPEZ, H. I., LÓPEZ, G. F., GARCÍA, I. I. A influência do trato genital no período pós-parto sobre o desempenho reprodutivo subsequente em vacas leiteiras de alta produção. **Theriogenology**. 2012.

MELLENDEZ, P. Epidemiologia e impacto económico das enfermidades do periparto. **El Mercurio**. 2016.

NOAKES, D. E.; PARKINSON, G. C. W.; ENGLAND. Arthur's veterinary reproduction and obstetrics. Pages 205–338. **Dystocia and Other Disorders Associated with Parturition**. 8 ed. W. B. Saunders, Philadelphia, 2001.

PETER, A.T. Management of Vaginal, Cervico-Vaginal & Uterine Prolapse. pp 390-394. **Bovine Reproduction**, 1ed, WileyBlackwell. 2014.

PRESTES, N. C.; ALVARENGA, F, C, L. **Obstetrícia veterinária**. Rio de Janeiro: Guanabara Koogan, 2017.

PRESTES, N. C.; MOYA, C. F.; PYAGENTINI, M.; LEAL, L.S. Prolapso total ou parcial de vagina em vacas não gestantes: uma nova modalidade de patologia? **Revista Brasileira de Reprodução Animal**, Belo Horizonte, v. 32, n. 3, p. 182-190. 2008.

SILVA, T. A.; SOUZA, R. R.; MOURA, S. M.; CARVALHO, R. S. F. Prolapso de cérvix, vagina e útero em vacas – Revisão de Literatura. **PUBVET**, Londrina, V. 5, N. 27, Ed. 174, Art. 1176, 2011.

SMITH, B. P. **Medicina interna de grandes animais**, p.1310-1311. Manole, Barueri, SP, 2006.

TONIOLLO, G. H.; VICENTE, W. R. R. **Manual de obstetrícia veterinária**. São Paulo/SP. 2ª edição. Editora Varela, 124p. 2003.

WOODWARD, R. R; QUENSENBERRY, J. R; A Study of Vaginal and Uterine Prolapse in Hereford Cattle. **J Anim Sci** 1956. 15:119-124.