

CENTRO UNIVERSITÁRIO DE LAVRAS
CURSO DE GRADUAÇÃO EM MEDICINA VETERINÁRIA

TRABALHO DE CONCLUSÃO DE CURSO

BIANCA FERREIRA COSTA BERNARDES

LAVRAS-MG

2023

Ficha Catalográfica preparada pelo Setor de Processamento Técnico
da Biblioteca Central do UNILAVRAS

B522t Bernardes, Bianca Ferreira Costa.
Tiflectomia associada à ilectomia parcial para correção de hiperplasia da
válvula ileocecal em um cão com diarreia crônica / Bianca Ferreira Costa
Bernardes. – Lavras: Unilavras, 2023.

46f.:il.

Portfólio acadêmico (Graduação em Medicina Veterinária) – Unilavras,
Lavras, 2023.

Orientador: Prof.^a Claudine Botelho de Abreu.

1. Colonoscopia. 2. Gastroenterologia. 3. Trato gastrointestinal. I. Abreu,
Claudine Botelho de. (Orient.). II. Título.

BIANCA FERREIRA COSTA BERNARDES

**TIFLECTOMIA ASSOCIADA À ILECTOMIA PARCIAL PARA CORREÇÃO DE
HIPERPLASIA DA VÁLVULA ILEOCECAL EM UM CÃO COM DIARREIA
CRÔNICA**

Trabalho de Conclusão de Curso
apresentado ao Centro Universitário de
Lavras, como parte das exigências para
obtenção do título de Bacharel em
Medicina Veterinária.

ORIENTADORA

Profa. Dra. Claudine Botelho de Abreu

LAVRAS-MG

2023

BIANCA FERREIRA COSTA BERNARDES

**TIFLECTOMIA ASSOCIADA À ILECTOMIA PARCIAL PARA CORREÇÃO DE
HIPERPLASIA DA VÁLVULA ILEOCECAL EM UM CÃO COM DIARREIA
CRÔNICA**

Trabalho de Conclusão de Curso
apresentado ao Centro Universitário de
Lavras, como parte das exigências para
obtenção do título de Bacharel em
Medicina Veterinária.

APROVADO EM 16/11/2023

ORIENTADORA

Profa. Dra. Claudine Botelho de Abreu

LAVRAS-MG

2023

Dedico aos meus pais por todo suporte, meu namorado, em especial meus animais, Hanna e Kira, que despertam meu amor pela Medicina Veterinária. E a todos os outros que estiveram e se fizeram presentes nessa jornada.

AGRADECIMENTOS

A Deus, primeiramente, por conceber-me sabedoria, paciência, esforço, garra e fé perante meus estudos, fazendo possível minha formação.

Aos meus pais, Andreia e Rodrigo e irmão Bruno, por todo apoio incondicional aos meus estudos, contribuições e conselhos.

Ao meu namorado Eduardo, que sempre paciente, me acolheu nos momentos mais difíceis e complicados da minha formação, pela força, conselhos e todo gesto de amor e carinho.

À minha família, que entenderam todos os momentos de ausência e, mesmo assim, se mostraram presentes, dando todo apoio necessário.

Aos meus amigos que se tornaram fundamentais para minha formação, os quais levarei para sempre.

A clínica que concedeu o estágio e toda sua equipe, pela experiência proporcionada, paciência nos ensinamentos, risadas e muitas oportunidades. Foi meu primeiro contato com o que escolhi para minha vida e de suprema importância para minha formação. E a todos os médicos veterinários, que contribuíram em meus estudos.

Ao governo, por ter disponibilizado bolsas do Fundo de Financiamento Estudantil (FIES) e à Unilavras, por adotar esse programa, para que meu sonho fosse realizado.

Aos professores do curso, que estiveram sempre presentes e demonstraram paciência ao compartilhar todo o conhecimento com grande dedicação. Quero expressar meu apreço de forma especial à minha orientadora.

“A melhor parte de qualquer coisa, é o momento antes de começar.”

We Are Your Friends

LISTA DE TABELAS

Tabela 1. Número absoluto (N) e frequência (F%) de caninos e felinos na clínica veterinária no período de 04 de setembro a 10 de outubro de 2023 (Lavras, MG). ...	16
Tabela 2. Número absoluto (N) e frequência (F%) de procedimentos acompanhados na clínica veterinária no período de 04 de setembro a 10 de outubro de 2023 (Lavras, MG).	16
Tabela 3. Número absoluto (N) e frequência (F%) de caninos e felinos de acordo com a idade, acompanhados na clínica veterinária no período de 04 de setembro a 10 de outubro de 2023 (Lavras, 2023)	16
Tabela 4. Número absoluto (N) e frequência (F%) de caninos e felinos de acordo com a raça acompanhados na clínica veterinária no período de 04 de setembro a 10 de outubro de 2023 (Lavras, MG).	17
Tabela 5. Número absoluto (N) e frequência (F%) do total de procedimentos cirúrgicos acompanhados em cães e gatos, no período de 04 de setembro a 10 de outubro de 2023 (Lavras, MG).	17
Tabela 6. Número absoluto (N) e frequência (F%) de consultas e procedimentos clínicos acompanhamento em cães e gatos, de acordo com o sistema acometido, no período de 04 de setembro a 10 de outubro de 2023 (Lavras, MG).....	18
Tabela 7. Número absoluto (N) e frequência (F%) de consultas e procedimentos clínicos acompanhados, de acordo com a queixa/ diagnóstico, no período de 04 de setembro a 10 de outubro de 2023 Lavras, MG).....	19

LISTA DE IMAGENS

- Figura 1. Vista parcial da recepção da clínica veterinária, evidenciando a prateleira com os fármacos que são vendidos no local..... 12
- Figura 2. Vista parcial do consultório 1 da clínica veterinária (Lavras/MG)..... 13
- Figura 3. Vista parcial do bloco cirúrgico da clínica veterinária. É possível visualizar a mesa de procedimentos, o aparelho de anestesia e o aparelho de endoscopia ao fundo, junto com o monitor. 14
- Figura 4. Imagem trans-cirúrgica de um útero canino apresentando piometra. 20
- Figura 5. Imagem trans-cirúrgica de um cisto na região da cauda de um cão, capturada antes da realização da exérese (seta amarela)..... 21
- Figura 6. Imagem trans-cirúrgica de uma fratura oblíqua no ílio de um cão, resultante de um acidente (seta amarela)..... 22
- Figura 7. Imagem trans-cirúrgica do ceco de um cão com plissamento, capturada antes da realização da exérese (seta amarela)..... 23
- Figura 8. Imagem fotográfica do pós-operatório imediato de rinoplastia (setas amarelas) em um cão. Procedimentos realizados para correção da síndrome braquicefálica. 24
- Figura 9. Imagem fotográfica (A) de abdominocentese em um cão da raça Yorkshire com linfangiectasia. Foi drenado 420ml de líquido livre, sendo encaminhado para análise em tubos de coleta – com e sem EDTA (B). 25
- Figura 10. Imagens trans-cirúrgica oftálmicas de um cão. Em A, observa-se ceratite ulcerativa. Em B, é apresentado o pós-operatório do procedimento de flap conjuntival para corrigir a úlcera de córnea..... 26
- Figura 11. Imagem colonoscópica do cão. Observa-se a hipertrofia da válvula ileocecal, com redução do lúmen intestinal, levando à obstrução parcial. 33
- Figura 12. Imagem trans-cirúrgica, evidenciando a exposição do ceco (seta azul), íleo (seta amarela) e cólon proximal (seta vermelha) 34
- Figura 13. Imagem trans-cirúrgica após tiflectomia. Observa-se a válvula ileocecal hipertrofiada (seta verde). 35
- Figura 14. Imagem trans-cirúrgica, evidenciando a porção do íleo próximo ao ceco hipertrofiada, assim como a válvula (círculo amarelo). 36

- Figura 15. Imagem trans-cirúrgica após tiflectomia, evidenciando excisão da válvula ileocecal e parte do segmento do íleo (seta verde). Observa-se ressecção em cunha no íleo para aumento de calibre, antes de realizar a enteroanastomose terminoterminal (círculo amarelo).....37
- Figura 16. Imagem trans-cirúrgica após realização de enteroanastomose terminoterminal.....37
- Figura 17. Imagem trans-cirúrgica, evidenciando omentalização (A) e sutura de pele (B) finalizando a cirurgia.....38
- Figura 18. Imagem de segmentos intestinais removidos cirurgicamente comparados com uma lâmina de bisturi nº11 (A). Frasco com formol a 10% armazenando os referidos segmentos para serem encaminhados ao exame de histopatologia (B)39
- Figura 19. Imagem das fezes do cão com hiperplasia da válvula ileocecal. Antes da tiflectomia, pastosas e com presença de muco (A). Sete dias após o procedimento cirúrgico, mais firmes e com formato considerado normal (B).....39

SUMÁRIO

1	INTRODUÇÃO	10
2	DESENVOLVIMENTO	11
2.1	Funcionamento e equipe do local do estágio.....	11
2.2	Instalações e equipamentos do local do estágio.....	11
2.3	Atividades desenvolvidas no estágio	15
2.4	Casuística acompanhada no estágio	15
2.5	Fotos do estágio.....	20
3	AUTOAVALIAÇÃO.....	27
	CONCLUSÃO	29
5	ARTIGO DE RELATO DE CASO.....	30
	TIFLECTOMIA ASSOCIADO À ILECTOMIA PARA COCORREÇÃO DE HIPERPLASIA DA VÁLVULA ILEOCECAL EM UM CÃO COM DIARREIA CRÔNICA.....	33
	RESUMO	31
	ABSTRACT.....	31
	Introdução.....	32
	Relato do caso.....	32
	Discussão	40
	Conclusão.....	42
	Conflitos de interesse	42
	Referências.....	42

1 INTRODUÇÃO

Em 2019, dei início à minha jornada acadêmica na faculdade de Medicina Veterinária, utilizando o financiamento estudantil FIES como meio para realizar esse sonho. A decisão de ingressar no curso foi profundamente influenciada pela intensa paixão pelos animais, que sempre foi parte integral da minha vida. Desde jovem, sempre tive conexão especial com os animais, principalmente os meus, Jack e Kira (*in memoriam*). Essa empatia e interesse em cuidar deles foram fatores determinantes na escolha da minha carreira.

Durante o curso, surgiu a oportunidade de realizar estágios em diferentes locais. Optei por um estágio em um local próximo à minha casa, uma vez que era o meu primeiro contato prático com a profissão. Essa proximidade facilitou meu acesso e possibilitou maior dedicação às atividades práticas e ao aprendizado. À medida que meu estágio progredia, pude vivenciar de perto a rotina clínica e cirúrgica, consolidando meu interesse e experiência na área.

Com o passar do tempo, a relação que estabeleci com o local do meu estágio se tornou ainda mais significativa e essa proximidade levou-me a decidir que gostaria de concluir meu curso no mesmo local. Essa decisão não só permitiu que eu desenvolvesse profundo entendimento das práticas específicas do local, mas também fortaleceu minha convicção de que ali eu poderia aprimorar habilidades e contribuir de forma significativa para a Medicina Veterinária.

A experiência que tive desde o ingresso na faculdade até a escolha do meu local de estágio têm sido um caminho emocionante, repleto de aprendizado, dedicação e amor pelos animais, consolidando minha paixão e compromisso com a Medicina Veterinária.

Esse trabalho tem como objetivo descrever as atividades realizadas durante o período de estágio em uma clínica veterinária de pequenos animais na cidade de Lavras-MG e relatar um caso de tiflectomia associada à ilectomia parcial para correção de hiperplasia da válvula ileocecal em um cão com diarreia crônica.

2 DESENVOLVIMENTO

O Estágio Supervisionado II foi realizado em uma Clínica Veterinária, na cidade de Lavras, Minas Gerais, especializado no atendimento clínico e cirúrgico de cães e gatos. Neste, foram cumpridas 180 horas práticas, entre os dias 04 de setembro a 10 de outubro de 2023, acompanhando a rotina de cirurgias e atendimentos clínicos do local.

2.1 Funcionamento e equipe do local do estágio

A clínica veterinária presta atendimento das 8h00min às 18h00min durante os dias úteis e, aos sábados, das 8h00min às 12h00min. Além desses horários regulares, também oferece serviços de plantão, conforme as necessidades e emergências que surgirem. Junto à clínica, há um petshop que segue os mesmos horários de funcionamento.

A equipe é composta por dois médicos veterinários: um especializado em cirurgia e clínica e uma clínica geral. Além disso, conta com um auxiliar cirúrgico, profissionais de apoio na limpeza e estagiários.


Oferece serviços de cirurgias em tecidos moles e oftalmológica, ortopedia, oncologia, dentre outras especialidades. Além disso, fornece atendimento clínico em diversas áreas, tais como gastroenterologia, cardiologia e dermatologia, garantindo o bem-estar e a saúde dos pacientes.

2.2 Instalações e equipamentos do local do estágio

O estabelecimento é estruturado em dois andares. No primeiro, há um petshop que oferece ampla variedade de produtos veterinários, incluindo rações, coleiras, artigos para higiene, brinquedos e outros acessórios. Ao lado direito deste local, encontra-se a porta de acesso à clínica veterinária, que é alcançada através de uma escada. Ao subi-las, encontra-se a área de recepção (Figura 1). Esta é equipada com assentos destinados aos tutores e aos seus animais de estimação, bem como uma prateleira que exhibe medicamentos disponíveis para venda, como vermífugos, anti-

inflamatórios, analgésicos, antibióticos, produtos para solução otológica, colares elizabetanos, protetores articulares e gástricos. Adicionalmente, um balcão de atendimento está à disposição para receber os tutores. Avançando pelo corredor, há dois consultórios, uma cozinha, dois canis/gatis, um bloco cirúrgico, uma sala destinada à esterilização de equipamentos, uma sala equipada com aparelho de raios-X e ultrassom, um banheiro e um espaço externo, que inclui uma lavanderia, uma despensa e mais três canis.

Figura 1. Vista parcial da recepção da clínica veterinária, evidenciando a prateleira com os fármacos que são vendidos no local.




Fonte: do autor, 2023

O consultório 1 possui uma mesa de procedimentos, dois armários (um para armazenar medicamentos e outro para materiais, como seringas, agulhas e tubos de coleta de sangue), lixeiras (uma para descarte de lixo comum e outra para lixo

infectante/perfurocortante), um negatoscópio de parede, uma pia com torneira, um aparelho de hematologia e bioquímica, uma centrífuga, uma mesa de escritório e cadeiras, um frigobar para armazenamento de vacinas e fármacos, um microscópio, um cilindro contendo ozônio para ozonioterapia, um notebook com impressora, , uma estante com livros, um aparelho de eletrocardiograma e um doppler para aferição de pressão arterial (Figura 2). O consultório 2 possui uma mesa para realizar o exame físico dos animais, um micro-ondas, uma pia e um armário destinado ao armazenamento de fármacos. Este é destinado para atendimentos quando o primeiro está sendo utilizado.

Figura 2. Vista parcial do consultório 1 da clínica veterinária (Lavras/MG).



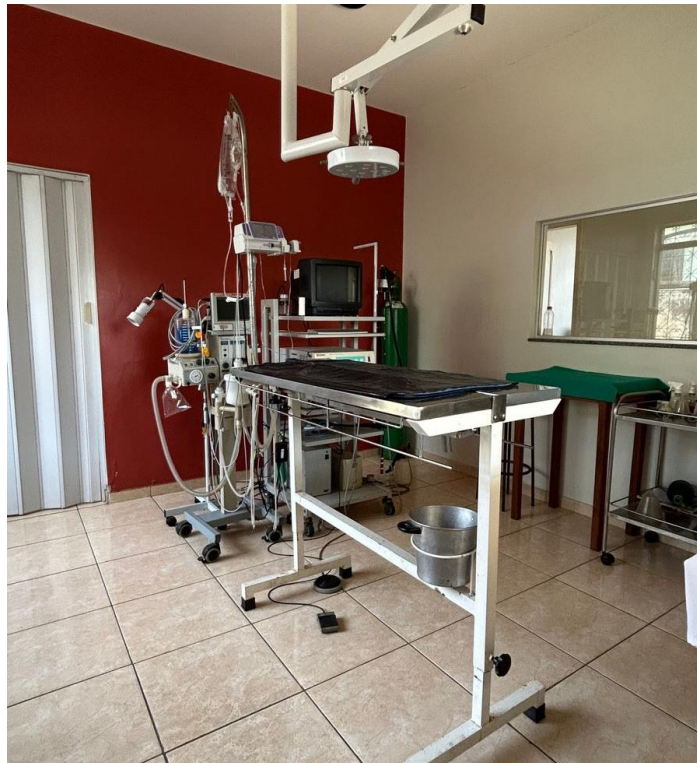
Fonte: do autor, 2023

Ao lado do consultório 2, encontram-se duas salas denominadas canis/gatis: uma é destinada aos animais com doenças infectocontagiosas e a outra, para as demais internações e monitoramento pós-cirúrgico. Em cada sala, há cinco baias, sendo três pequenas na parte de cima e duas grandes embaixo; uma mesa de procedimento com lixo; pedestal para suporte de fluidoterapia; uma pia com torneira; um aquecedor; tigelas destinadas a alimentação dos pacientes; e uma mesa auxiliar para fármacos utilizados nos animais internados.

Em frente os canis/gatis, encontra-se a sala de raios-x e ultrassom. Esta é composta por uma mesa de madeira, duas cadeiras e duas vestimentas plumbíferas.

Ao lado da sala de exames de imagem, fica o bloco cirúrgico (Figura 3). Este é equipado com uma mesa de procedimentos com suporte para fluidoterapia, duas banquetas, um foco cirúrgico, um aparelho de anestesia inalatória com monitor multiparamétrico, uma bomba de infusão, um endoscópio, um aparelho odontológico, um negatoscópio, um bisturi eletrônico, lixeiras, um cilindro de oxigênio, três mesas auxiliares, dois armários (um com medicamentos e outro com materiais, como agulhas, seringas, cateteres, luvas, instrumentais ortopédicos, entre outros).

Figura 3. Vista parcial do bloco cirúrgico da clínica veterinária. É possível visualizar a mesa de procedimentos, o aparelho de anestesia e o aparelho de endoscopia ao fundo, junto com o monitor.



Fonte: do autor, 2023

Ao lado do bloco, possui a sala de esterilização dos materiais cirúrgicos. Esta é composta por uma autoclave, uma pia com torneira e uma cuba ultrassônica. Nesta, também ficam armazenadas as caixas de materiais cirúrgicos e panos de campo estéreis. Conjugada à essa sala, há uma geladeira para armazenamento de fármacos

utilizados nos procedimentos cirúrgicos e as enzimas para exames de bioquímica; além de um armário para cobertores destinados aos pacientes internados.

No final do corredor, ao lado do canil/gatil, encontra-se a balança para pesagem dos animais, o banheiro de uso comum e a porta de saída para a área de serviço da clínica e os canis externos.

2.3 Atividades desenvolvidas no estágio

Durante o período de estágio, as atividades desenvolvidas foram o acompanhamento de procedimentos cirúrgicos, atendimentos clínicos, exames de imagem e eletrocardiograma.

Os animais, ao chegarem para os procedimentos, eram conduzidos até a recepção e, em seguida, ao consultório. Neste, eram realizados os cadastros no sistema do nome do animal, idade, sexo, raça, espécie, número de identificação de microchip caso houvesse e dados do tutor; além de anotações da anamnese.

O estagiário tinha a liberdade de acompanhar as consultas, realizar coletas de sangue, acompanhar eletrocardiogramas, aferir os parâmetros dos animais, como frequência cardíaca e respiratória e pressão arterial. Podiam também acompanhar as cirurgias, auxiliando quando necessário, observando os parâmetros no monitor multiparamétrico durante a anestesia e realizando aplicações de medicamentos. Nas internações, podiam monitorar os parâmetros dos animais e realizar os cuidados, como administração de fármacos, alimentação e passeios.

2.4 Casuística acompanhada no estágio

No período de 04 de setembro a 10 de outubro de 2023 foram acompanhados diversos casos clínicos e cirúrgicos em caninos e felinos de ambos os sexos, de variadas raças e faixas etárias, com diferentes afecções, totalizando 52 animais. As tabelas a seguir (Tabelas 1 a 7) mostram a casuística acompanhada.

Tabela 1. Número absoluto (N) e frequência (F%) de caninos e felinos na clínica veterinária no período de 04 de setembro a 10 de outubro de 2023 (Lavras, MG).

Espécie	N	F(%)
Canino	48	92,3
Felino	4	7,7
Total	52	100

Fonte: do autor, 2023.

Tabela 2. Número absoluto (N) e frequência (F%) de procedimentos acompanhados na clínica veterinária no período de 04 de setembro a 10 de outubro de 2023 (Lavras, MG).

Procedimento	N	F (%)
Cirurgia	31	45,5
Consulta	25	36,7
Vacinação	7	10,2
Raio-x	3	4,4
Ultrassom	2	2,9
Total	68	100

*: o número total de procedimentos foi maior que o número total de animais, devido ao fato de alguns pacientes terem passado por mais de um procedimento.

Fonte: do autor, 2023.

Tabela 3. Número absoluto (N) e frequência (F%) de caninos e felinos de acordo com a idade, acompanhados na clínica veterinária no período de 04 de setembro a 10 de outubro de 2023 (Lavras, 2023)

Espécie	Cães		Gatos	
	N	F(%)	N	F(%)
0 a 2 anos	15	31,3	1	25
3 a 5 anos	10	20,8	1	25
6 a 8 anos	8	16,7	0	0
9 a 11 anos	7	14,6	0	0
12 a 17 anos	2	4,2	1	25
Sem idade definida	6	12,5	1	25
Total	48	100	4	100

Fonte: do autor, 2023.

Tabela 4. Número absoluto (N) e frequência (F%) de caninos e felinos de acordo com a raça acompanhados na clínica veterinária no período de 04 de setembro a 10 de outubro de 2023 (Lavras, MG).

Espécie	Raça	N	F(%)
Caninos	*SRD	21	43,8
	Shih Tzu	9	18,8
	Beagle	2	4,2
	Chowchow	2	4,2
	Golden Retriever	2	4,2
	Lulu da Pomerânia	2	4,2
	Pug	2	4,2
	Border Collie	1	2,1
	Bulldog Campeiro	1	2,1
	Fox Paulistinha	1	2,1
	Pastor de Shetland	1	2,1
	Pinscher	1	2,1
	Pitbull	1	2,1
	Poodle	1	2,1
	YorkShire	1	2,1
Total		48	100
Felinos	Raça	N	F(%)
	*SRD	3	75
	Persa	1	25
Total		4	100

*SRD: sem raça definida.

Fonte: do autor, 2023.

Tabela 5. Número absoluto (N) e frequência (F%) do total de procedimentos cirúrgicos acompanhados em cães e gatos, no período de 04 de setembro a 10 de outubro de 2023 (Lavras, MG).

Procedimento	N	F(%)
Nodulesctomia	7	22,58
Tratamento periodontal	7	22,58
Orquiectomia	3	9,67
OSH terapêutica	3	9,67
Laparotomia exploratória	2	6,45
Excisão da cabeça e colo femoral	1	3,22
Flap conjuntival	1	3,22

Enterotomia	1	3,22
Estafilectomia	1	3,22
Mastectomia	1	3,22
OSH tratamento	1	3,22
Osteossíntese	1	3,22
Rinoplastia	1	3,22
Tiflectomia	1	3,22
Total	31	100

*: OSH - ovário-salpingo-histerectomia.

* Alguns pacientes passaram por mais de um procedimento.

Fonte: do autor, 2023

Tabela 6. Número absoluto (N) e frequência (F%) de consultas e procedimentos clínicos acompanhamento em cães e gatos, de acordo com o sistema acometido, no período de 04 de setembro a 10 de outubro de 2023 (Lavras, MG).

Sistema	N	F(%)
Órgãos dos Sentidos	14	19,17
Genital	13	17,80
Digestório	11	15,06
Tegumentar	9	12,32
Multissistêmico	8	10,95
Respiratório	6	8,21
Hematopoiético	5	6,84
Musculoesquelético	4	5,47
Endócrino	1	1,36
Neural	1	1,36
Urinário	1	1,36
Total	73	100

*: o número total de sistemas acometidos foi maior que o número total de animais, devido ao fato de alguns pacientes apresentaram alterações em mais de um sistema.

Fonte: do autor, 2023.

Tabela 7. Número absoluto (N) e frequência (F%) de consultas e procedimentos clínicos acompanhados, de acordo com a queixa/ diagnóstico, no período de 04 de setembro a 10 de outubro de 2023 Lavras, MG).

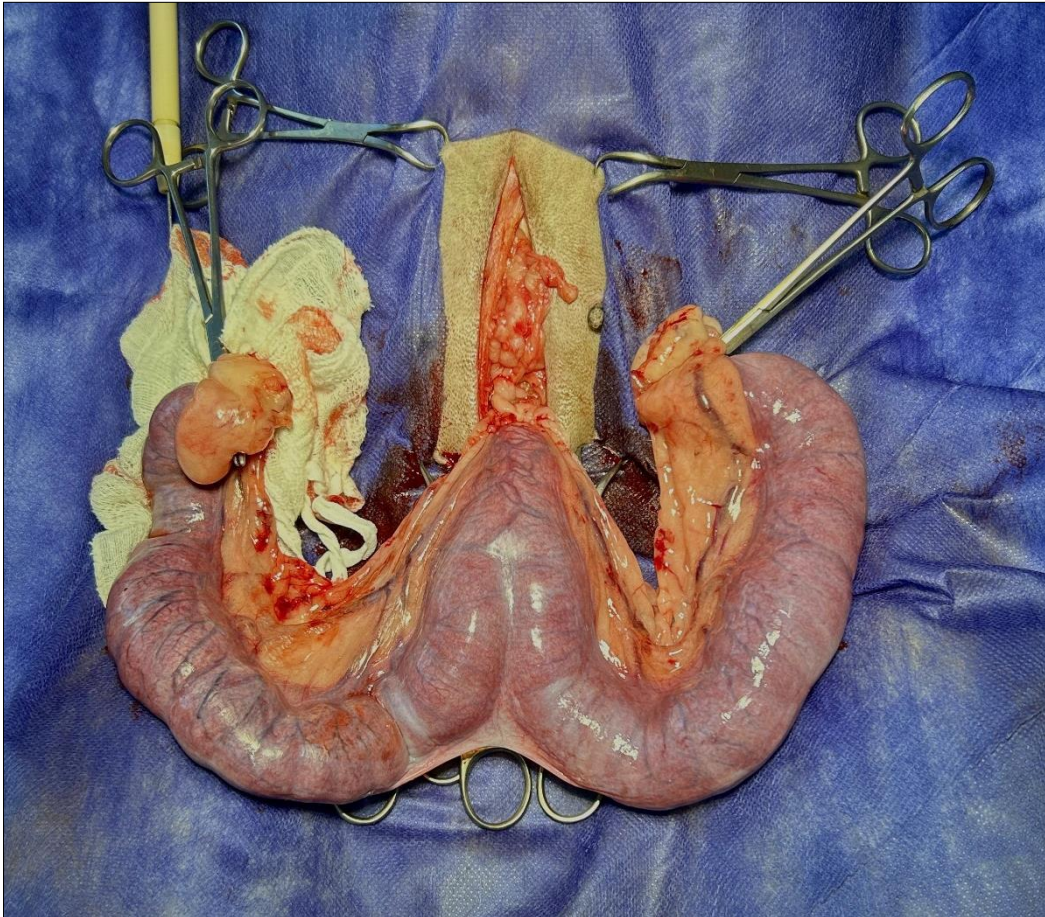
Consulta	N	F(%)
Otite	6	13,3
Dermatite	5	11,1
Avaliação de tumor	4	8,9
Citologia de ouvido	4	8,9
Alteração respiratória	3	6,7
Citologia de pele	3	6,7
Claudicação de membros	2	4,4
Diarreia	2	4,4
Erliquiose	2	4,4
Lesão traumática	2	4,4
Úlcera de córnea	2	4,4
Babesiose	1	2,2
Ceratite	1	2,2
Cistite	1	2,2
Epistaxe	1	2,2
Epilepsia	1	2,2
Leishmaniose	1	2,2
Linfangiectasia	1	2,2
Piometra	1	2,2
Pneumotórax	1	2,2
Vômito	1	2,2
Total	45	100

Fonte: do autor, 2023.

2.5 Fotos do estágio

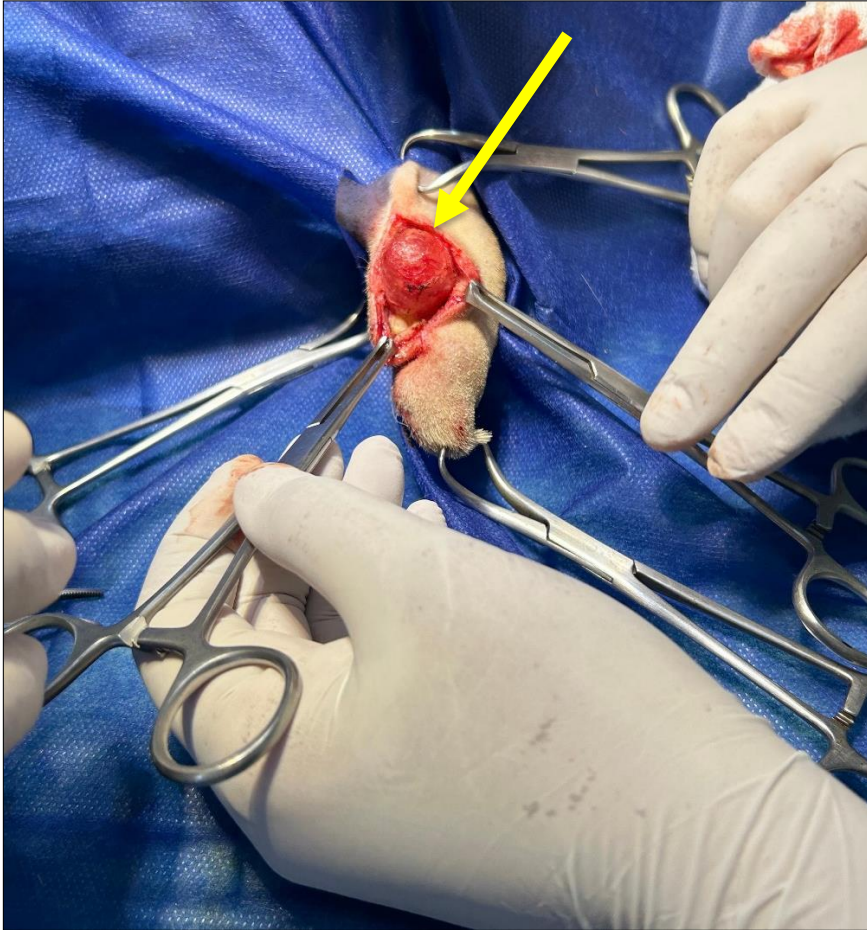
As figuras a seguir (Figuras 4 a 10) evidenciam parte das atividades acompanhadas durante o período de estágio.

Figura 4. Imagem trans-cirúrgica de um útero canino apresentando piometra.



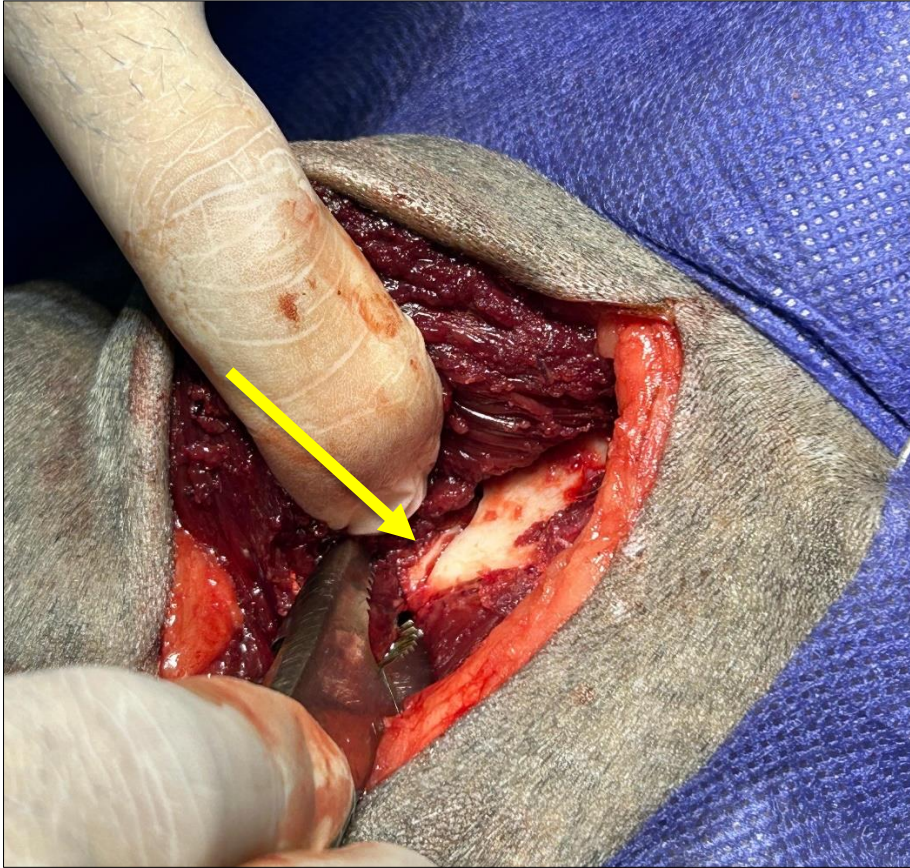
Fonte: do autor, 2023

Figura 5. Imagem trans-cirúrgica de um cisto na região da cauda de um cão, capturada antes da realização da exérese (seta amarela).



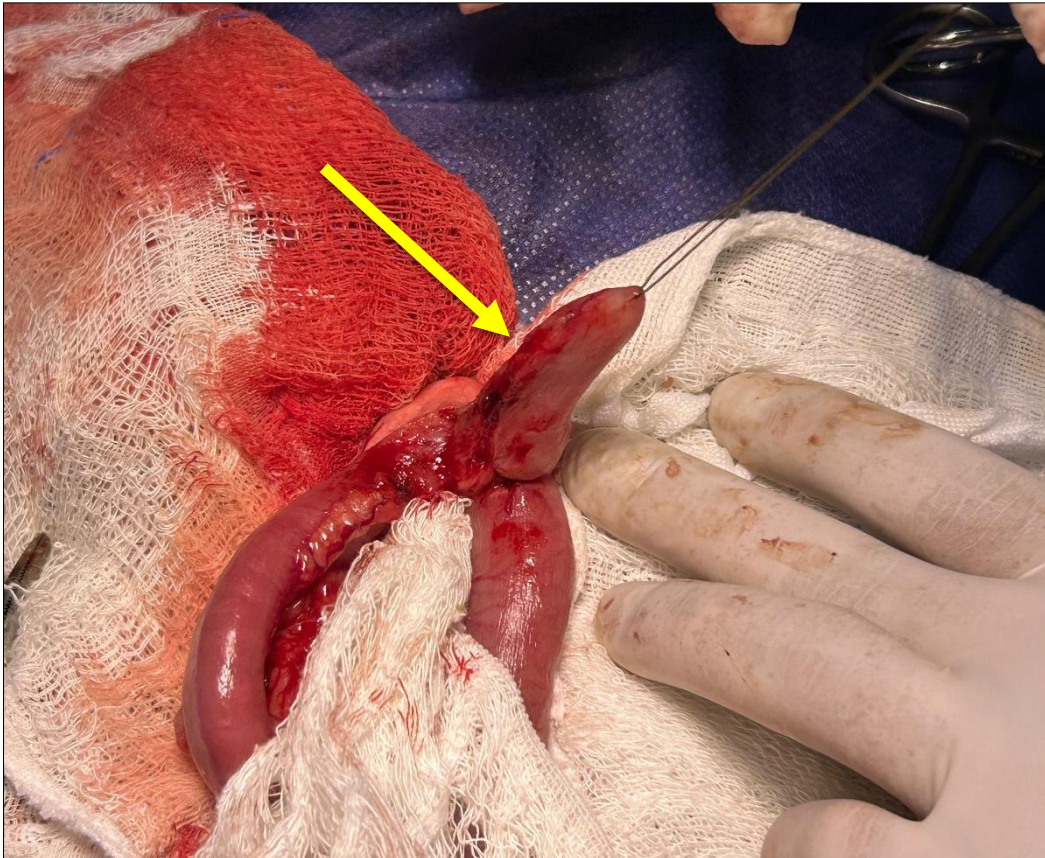
Fonte: do autor, 2023

Figura 6. Imagem trans-cirúrgica de uma fratura oblíqua no ílio de um cão, resultante de um acidente (seta amarela).



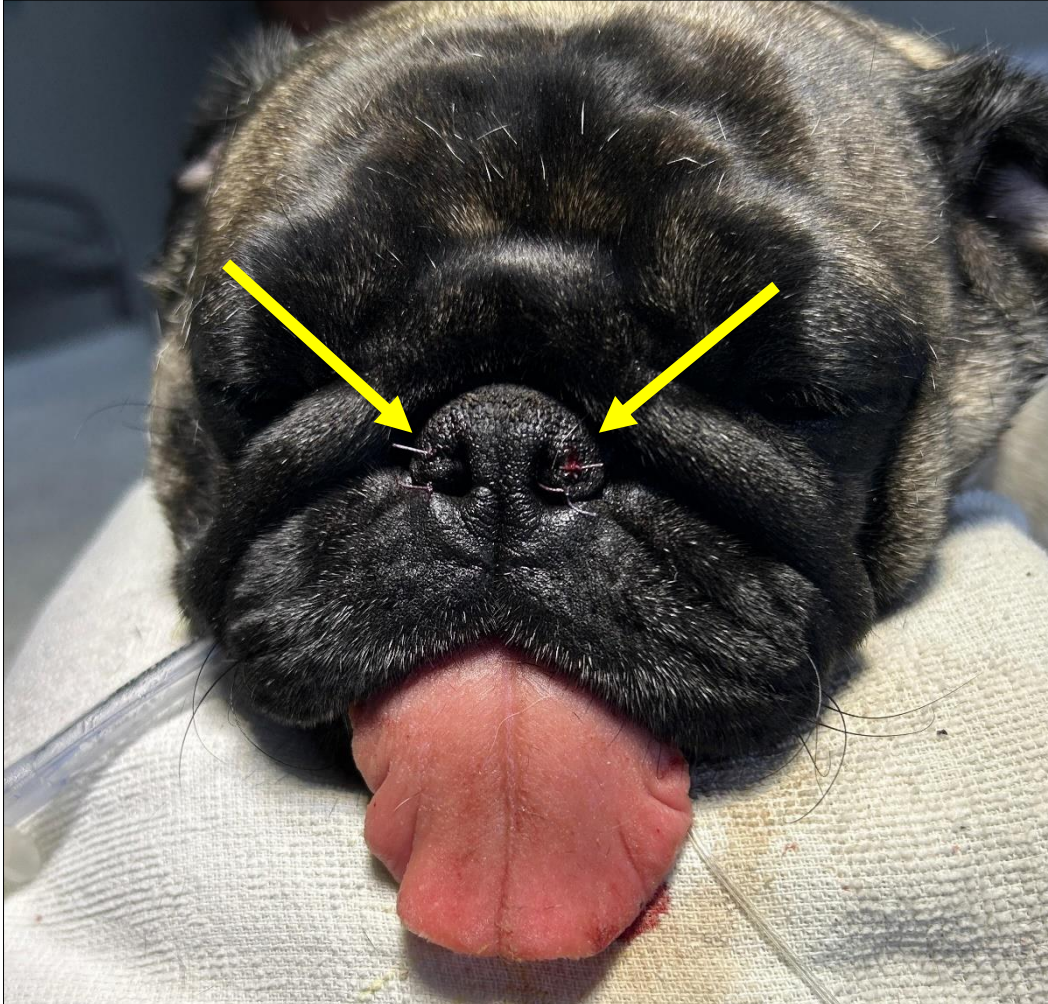
Fonte: do autor, 2023

Figura 7. Imagem trans-cirúrgica do ceco de um cão com plissamento, capturada antes da realização da exérese (seta amarela).



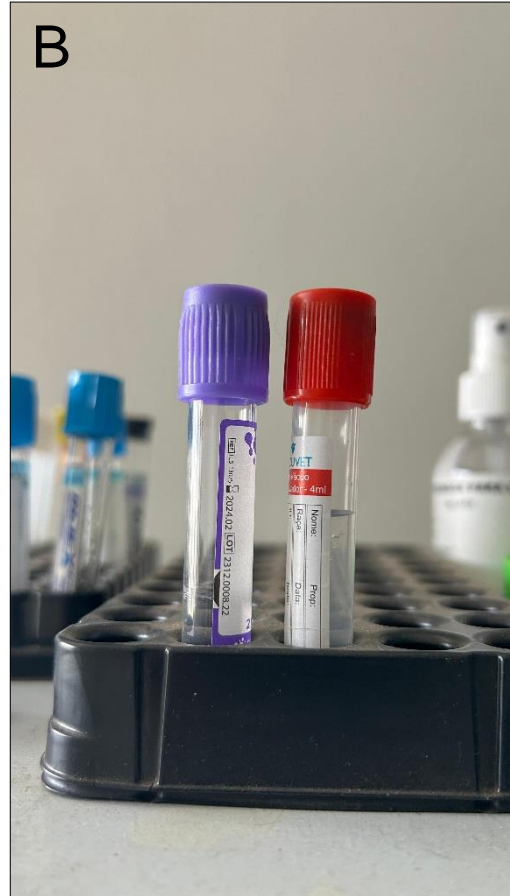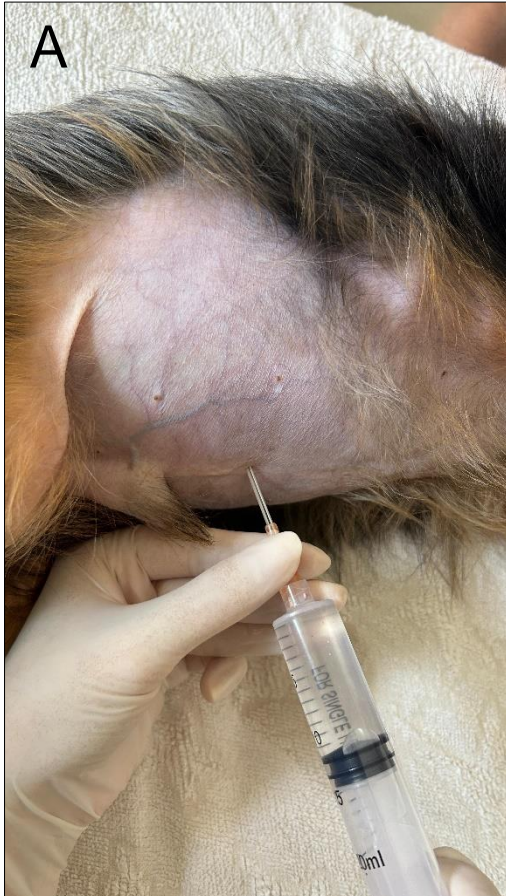Fonte: do autor, 2023

Figura 8. Imagem fotográfica do pós-operatório imediato de rinoplastia (setas amarelas) em um cão. Procedimentos realizados para correção da síndrome braquicefálica.



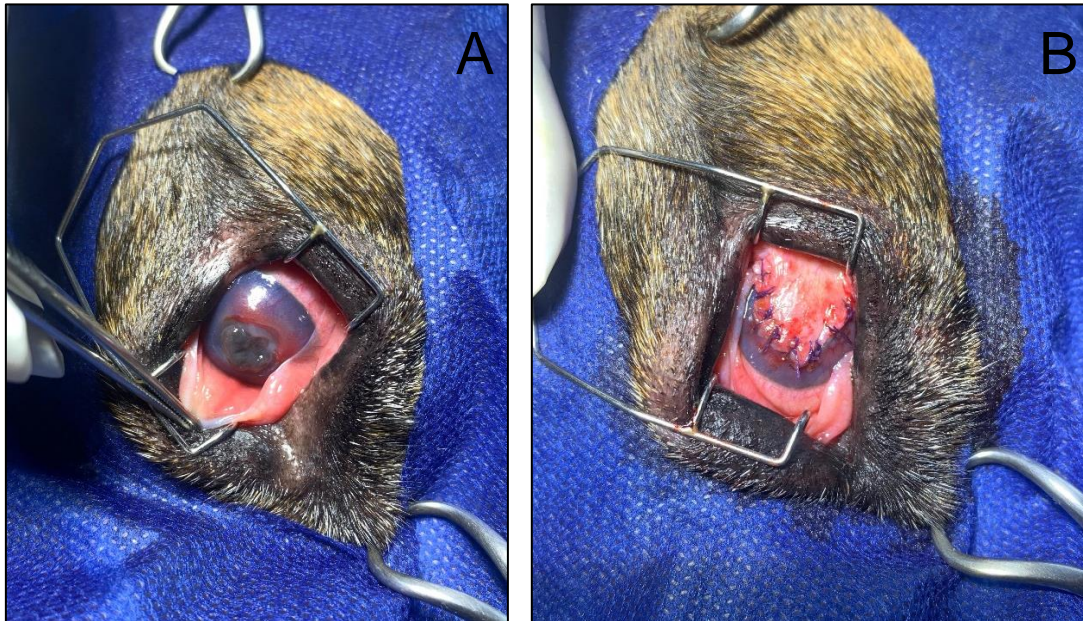
Fonte: cedida pelo médico veterinário, 2023

Figura 9. Imagem fotográfica (A) de abdominocentese em um cão da raça Yorkshire com linfangiectasia. Foi drenado 420ml de líquido livre, sendo encaminhado para análise em tubos de coleta – com e sem EDTA (B).



Fonte: cedida pelo médico veterinário, 2023

Figura 10. Imagens trans-cirúrgica oftálmicas de um cão. Em A, observa-se ceratite ulcerativa. Em B, é apresentado o pós-operatório do procedimento de flap conjuntival para corrigir a úlcera de córnea.



Fonte: cedida pelo médico veterinário, 2023

3 AUTOAVALIAÇÃO

3.1 Desenvolvimento profissional

O Estágio Supervisionado II é uma possibilidade de que o aluno se conheça e tenha mais certeza do que irá vivenciar quando formado. É muito importante aproveitar esse período para conhecer novos locais, diferentes do que já está acostumado, novas formas de trabalhar em equipe e como se portar diante de diversas situações. É nesse momento, que o estagiário pode participar de toda rotina do local e aprender com cada profissional da melhor forma possível.

Ao longo do estágio, pude praticar o que foi aprendido ao decorrer dos anos de graduação, além de aprender outras técnicas, que foram de extrema importância para meu crescimento profissional. Compreender e saber lidar com a perda de um paciente que você desenvolveu algum afeto; o contato com o tutor; entender como se portar no atendimento ao público; e sempre proporcionar o melhor tratamento, preservando o bem-estar de todos.

3.2 Desenvolvimento pessoal

Foi essencial para meu desenvolvimento pessoal no quesito de conseguir controlar as emoções, frente a perda de algum paciente; conseguir ser clara em meus objetivos e pensamentos; ser mais atenciosa e tranquila e saber transmitir isso ao tutor e ao paciente. Ainda com a rotina da clínica, pude desenvolver mais habilidades, como ser mais ágil frente a uma emergência e, mesmo assim, manter a calma e o profissionalismo. A tomada de decisão também se tornou uma habilidade importante, à medida que participei na avaliação de casos clínicos e cirúrgicos, contribuindo para os planos de tratamento dos pacientes. O gerenciamento de tempo e a capacidade de lidar com várias tarefas simultaneamente também se tornaram essenciais.

3.3 Perspectiva de formação continuada

A cirurgia de pequenos animais é um campo que demanda constante atualização. Durante o estágio, tive a oportunidade de aprender procedimentos cirúrgicos básicos e desenvolver habilidades técnicas essenciais. Aprofundei meu entendimento sobre anatomia e fisiologia animal, aprendi a administrar anestesia com segurança e ganhei experiência prática valiosa. No entanto, estou ciente de que o aprendizado não deve parar por aqui. A formação continuada é fundamental para aprimorar minhas habilidades técnicas, acompanhar as últimas tendências em cirurgia veterinária e fornecer o mais alto nível de cuidado aos animais. Aprimorar também a comunicação, especialmente ao explicar procedimentos cirúrgicos complexos aos proprietários. Isso não apenas beneficia a relação com os clientes, mas também ajuda a garantir que eles compreendam e concordem com o tratamento instituído aos seus animais.

Atualmente, vejo que é a área que pretendo seguir e exercer como médica veterinária. No futuro, considero a possibilidade de buscar especializações em áreas específicas da cirurgia de pequenos animais, como ortopedia ou tecidos moles, por meio de residência, pós-graduações e cursos. Isso me permitirá desenvolver expertise em áreas de meu interesse e fornecer atendimento ainda mais especializado. É importante frisar que desde o início da graduação, sempre tive interesse pela área de cirurgia de pequenos animais, o que tem sido meu foco. Com essa etapa realizada, sinto que foi importante para que eu pudesse confirmar o que realmente almejo.

4 CONCLUSÃO

A realização do estágio na Clínica Veterinária, na cidade de Lavras/MG, marcou o encerramento de uma etapa fundamental em minha jornada de formação em medicina veterinária. Foi uma experiência de grande importância, pois proporcionou enriquecimento significativo dos meus conhecimentos e competências por meio das atividades realizadas. Ao longo desse período, tive o privilégio de trabalhar com médicos veterinários experientes, absorvendo seus conhecimentos e aprimorando minhas habilidades práticas. Acompanhar de perto o tratamento de diversos pacientes foi crucial para o desenvolvimento de um raciocínio clínico mais acurado. Cada diagnóstico, procedimento e interação com os animais e seus tutores contribuíram significativamente para minha formação profissional.

5 ARTIGO DE RELATO DE CASO

O caso escolhido para relato foi redigido conforme as normas da Revista Científica Pro Homine, ISSN 2675-6668.



TIFLECTOMIA ASSOCIADA À ILECTOMIA PARCIAL PARA CORREÇÃO DE HIPERPLASIA DA VÁLVULA ILEOCECAL EM UM CÃO

Case Report

Typhlectomy associated with partial ileectomy for the correction of ileocecal valve hyperplasia in a dog

Bianca Ferreira Costa Bernardes¹

¹Acadêmico do curso de Medicina Veterinária do Centro Universitário de Lavras – UNILAVRAS, Lavras-MG, Brasil.

RESUMO

A hiperplasia da válvula ileocecal é uma condição rara que afeta cães, podendo ser de causa idiopática ou secundária a obstruções crônicas. O diagnóstico é desafiador, devido aos sintomas inespecíficos e à necessidade de procedimentos diagnósticos invasivos para confirmação, como colonoscopia e histopatologia. Este trabalho relata um caso de tiflectomia associada à ilectomia parcial para correção de hiperplasia da válvula ileocecal em um cão da raça Fox Paulistinha de 8 anos, pesando 5,6 kg. O histórico era de diarreia crônica há quatro anos que evoluiu para presença de sangue e muco, letargia e vômitos nos últimos dias. Na colonoscopia, foi observada a presença de espessamento da válvula ileocecal. O paciente foi encaminhado para cirurgia, sendo removida as porções intestinais comprometidas: válvula ileocecal, ceco e parte do íleo. O exame histopatológico revelou hiperplasia da musculatura lisa nessas regiões. O procedimento cirúrgico resultou em melhora significativa da diarreia e no estado clínico do animal. Esse caso enfatiza a importância de considerar a hipertrofia da válvula ileocecal como um diagnóstico diferencial em casos de diarreia crônica. A intervenção cirúrgica bem-sucedida resultou na resolução do problema, destacando a importância de uma abordagem multidisciplinar na medicina veterinária para garantir o melhor tratamento para os pacientes.

Palavras-chave: Colonoscopia. Gastroenterologia. Trato gastrointestinal

ABSTRACT

Ileocecal valve hyperplasia is a rare condition that affects dogs and may be idiopathic or secondary to chronic obstructions. Diagnosis is challenging due to nonspecific symptoms and the need for invasive diagnostic procedures for confirmation, such as colonoscopy and histopathology. This work reports a case of typhlectomy associated with partial ileectomy to correct ileocecal valve hyperplasia in an 8-year-old Fox Paulistinha dog, weighing 5.6 kg. The history was of chronic diarrhea for four years that progressed to the presence of blood and mucus, lethargy and vomiting in the last few days. During colonoscopy, the presence of thickening of the ileocecal valve was observed. The patient was referred for surgery, and the affected intestinal portions were removed: ileocecal valve, cecum and part of the ileum. Histopathological examination revealed smooth muscle hyperplasia in these regions. Surgical procedure resulted in significant improvement in diarrhea and the animal's clinical status. This case emphasizes the importance of considering ileocecal valve hypertrophy as a differential diagnosis in cases of chronic diarrhea. The successful surgical intervention resulted in resolution of the problem, highlighting the importance of a multidisciplinary approach in veterinary medicine to ensure the best treatment for patients.

Keywords: Colonoscopy. Gastroenterology. Gastrointestinal tract.

Introdução

A hiperplasia da válvula ileocecal é caracterizada pelo espessamento anormal dessa porção intestinal. É uma condição rara que afeta cães, podendo ser de causa idiopática ou secundária a obstruções crônicas (SANTOS e COELHO, 1998; CRUZ *et al.*, 2018). Essa alteração pode levar a muitas complicações clínicas, incluindo vômito e diarreia crônicos, que não respondem a tratamento (SANTOS e COELHO, 1998). Muitas das vezes, necessita de atenção especializada, principalmente de um gastroenterologista veterinário, pois apresenta desafios significativos tanto no diagnóstico, quanto no tratamento (SANTOS e COELHO, 1998; CRUZ *et al.*, 2018).

A colonoscopia é indicada para visualização da mucosa e alças intestinais. Mas, o diagnóstico definitivo é obtido somente pela histopatologia do segmento alterado, evidenciando alterações na musculatura lisa. A radiografia contrastada também pode ser útil para delimitar a porção obstruída (CRUZ *et al.*, 1998). Em casos de obstrução, devido à hiperplasia de musculatura lisa, é recomendada a remoção do segmento intestinal afetado (CRUZ *et al.*, 2018). Assim, este relato descreve um caso de tiflectomia associada à ilectomia parcial para correção de hiperplasia da válvula ileocecal em um cão.

Relato do caso

Foi atendida uma cadela da raça Fox Paulistinha, com 8 anos de idade, pesando 5,6 kg e castrada, com histórico de diarreia crônica há quatro anos. A tutora relatou que, há algumas semanas, o animal começou a apresentar episódios de diarreia com presença de sangue e muco, letargia, hiporexia e episódios de vômito. A vacinação e desverminação estavam atualizadas, realiza controle de ectoparasitas e possuía sorologia negativa para leishmaniose. Ao exame físico, os parâmetros fisiológicos do paciente se encontravam dentro dos valores normais para a espécie.

Com base nas informações fornecidas pelo tutor do animal, a prescrição médica incluiu o uso de Sucralfato em apresentação de flaconete (3ml, VO, TID, por 7 dias), Buscopan Composto® (escopolamina + dipirona, 0,5 mg/kg, VO, SID, por 3 dias) em apresentação de gotas, e Beneflora® em apresentação de pasta (0,2g/kg, VO, SID, por 7 dias). Além disso, foram prescritas opções de ração hipoalergênica.

Foram realizados exames laboratoriais, incluindo check-up global de funções com hemograma, ultrassonografia e análise coproparasitológica com coleta de amostras fecais durante três dias alternados. Tanto no hemograma quanto nos exames bioquímicos, não foram observadas quaisquer alterações significativas. Na ultrassonografia, havia esplenomegalia e as alças intestinais não foram passíveis de avaliação/interpretação devido a sobreposição das alças e presença de gás. O exame coproparasitológico não indicou a presença de parasitas intestinais.

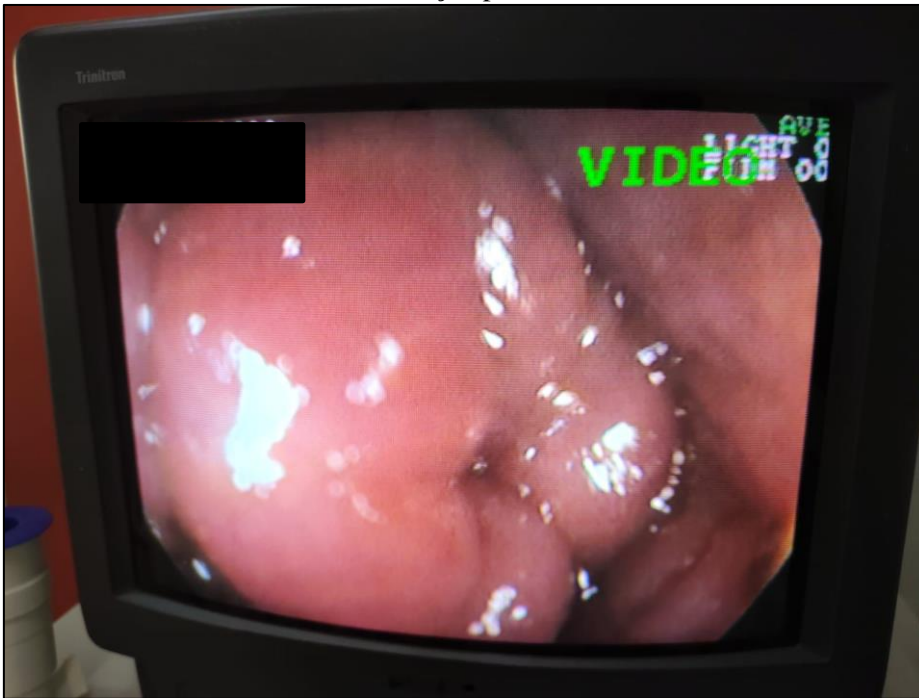Após uma semana, com o fim das medicações receitadas, a tutora informou que, apesar do tratamento administrado, não houve melhora na condição do animal; pelo contrário, houve uma piora, com um aumento na frequência de episódios de diarreia com presença de sangue. Dado que os resultados dos exames não forneceram indícios diagnósticos, o paciente foi encaminhado para colonoscopia.

Para este procedimento, o preparo incluiu jejum de 24 horas e administração de enema. A medicação pré-anestésica foi administrada por via intramuscular, compreendendo a associação de acepromazina (0,05 mg/kg), dexmedetomidina (1,0 mg/kg) e metadona (0,2 mg/kg). A indução do plano anestésico foi com propofol (1mg/kg) intravenoso e a manutenção com isoflurano inalatório. Durante o procedimento, o paciente foi mantido sob analgesia com

a administração contínua de fentanil (1,8 µg/kg/h), lidocaína (3,0 mg/kg/h) e cetamina (0,6 mg/kg/h) através de bomba de infusão.

O animal foi posicionado em decúbito esternal. Em seguida, a sonda flexível do colonoscópio foi inserida pela região anal para observação da mucosa intestinal. Nas proximidades do ceco, foi observado hipertrofia da válvula ileocecal e estreitamento do lúmen, resultando na impossibilidade de avanço do colonoscópio (Figura 11). O paciente, então, foi submetido à laparoscopia e enterectomia.

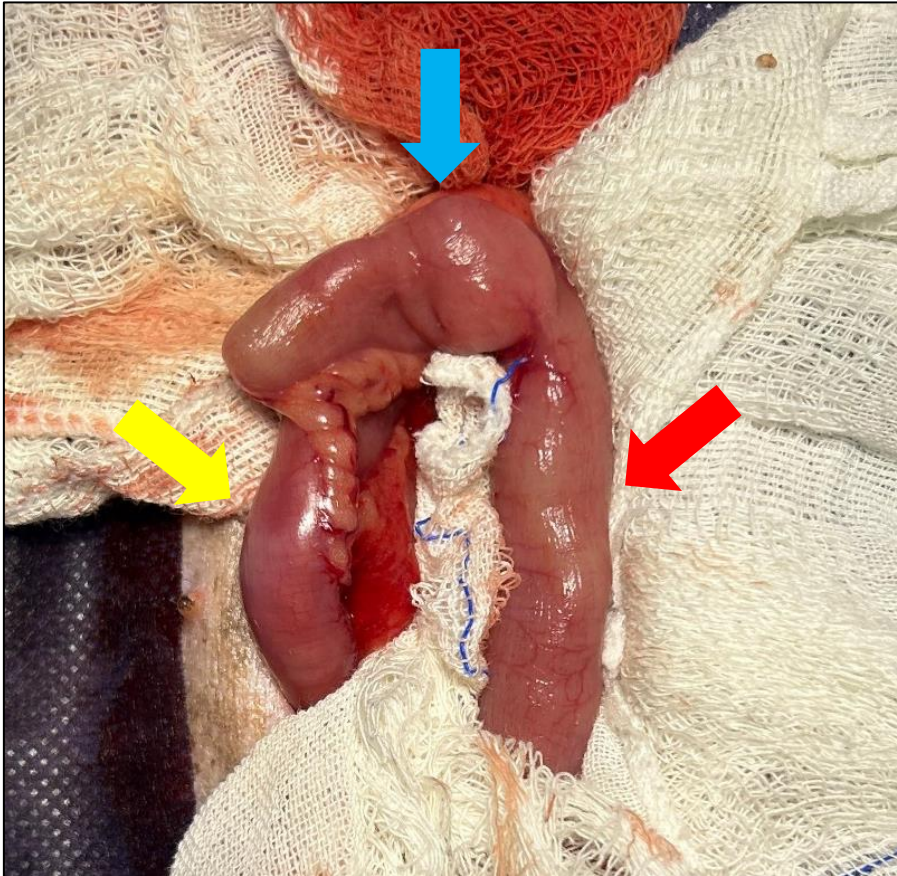
Figura 11. Imagem colonoscópica do cão. Observa-se a hipertrofia da válvula ileocecal, com redução do lúmen intestinal, levando à obstrução parcial.



Fonte: do autor, 2023

Para a preparação cirúrgica, o paciente foi posicionado em decúbito dorsal e realizou-se a tricotomia da região abdominal, seguida de antissepsia utilizando clorexidina degermante e álcool iodado. Foi colocado sobre ele o pano de campo, fixado com quatro pinças Backhaus. A incisão foi feita na linha média, pré-retro umbilical, com bisturi nº 21. Após a abertura da cavidade e a retração da parede abdominal, foi realizada inspeção minuciosa de todo o conteúdo abdominal, seguida da exposição das alças intestinais. O ceco foi exteriorizado e isolado com o uso de compressas (Figura 12). Uma pinça Doyen atraumática foi aplicada para evitar a contaminação e extravasamento do conteúdo intestinal. Em seguida, realizou-se a cauterização com auxílio de bisturi eletrônico dos ramos cecais da artéria ileocecal, no ponto de inserção da prega ileocecal do mesentério. Uma pinça hemostática Kelly curva foi posicionada na base do ceco. A prega foi cuidadosamente dissecada, liberando o ceco da união com o íleo e o cólon ascendente. Posteriormente, o ceco foi seccionado, separando-o do cólon ascendente.

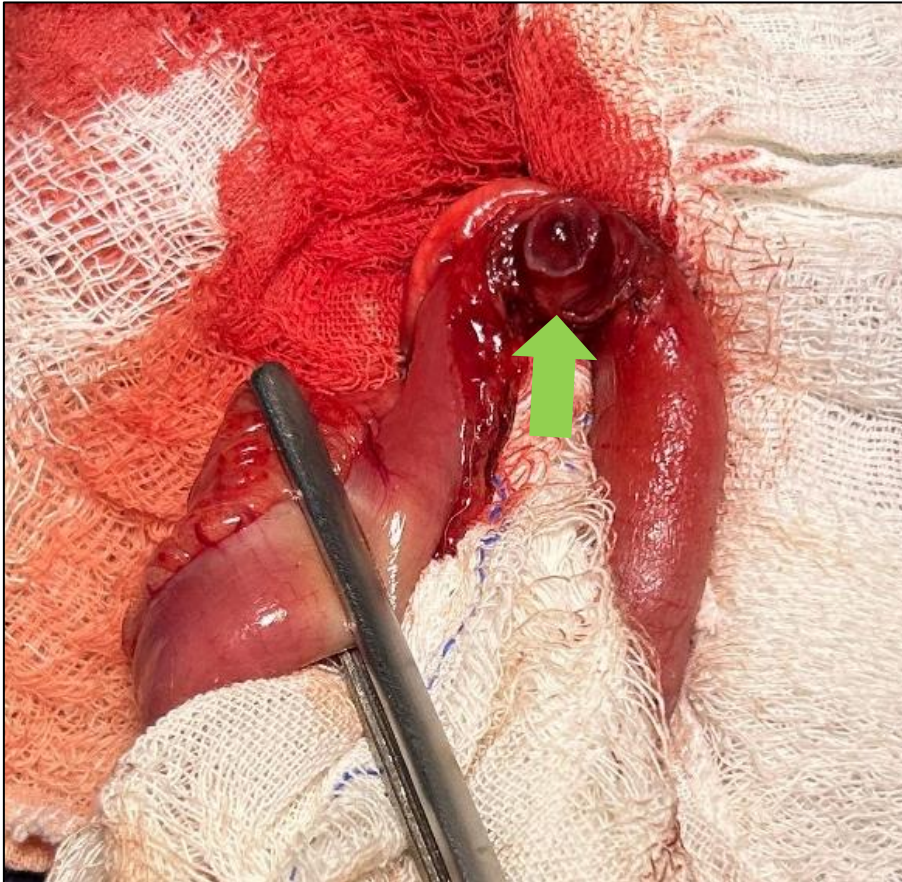
Figura 12. Imagem trans-cirúrgica, evidenciando a exposição do ceco (seta azul), íleo (seta amarela) e cólon proximal (seta vermelha)



Fonte: do autor, 2023

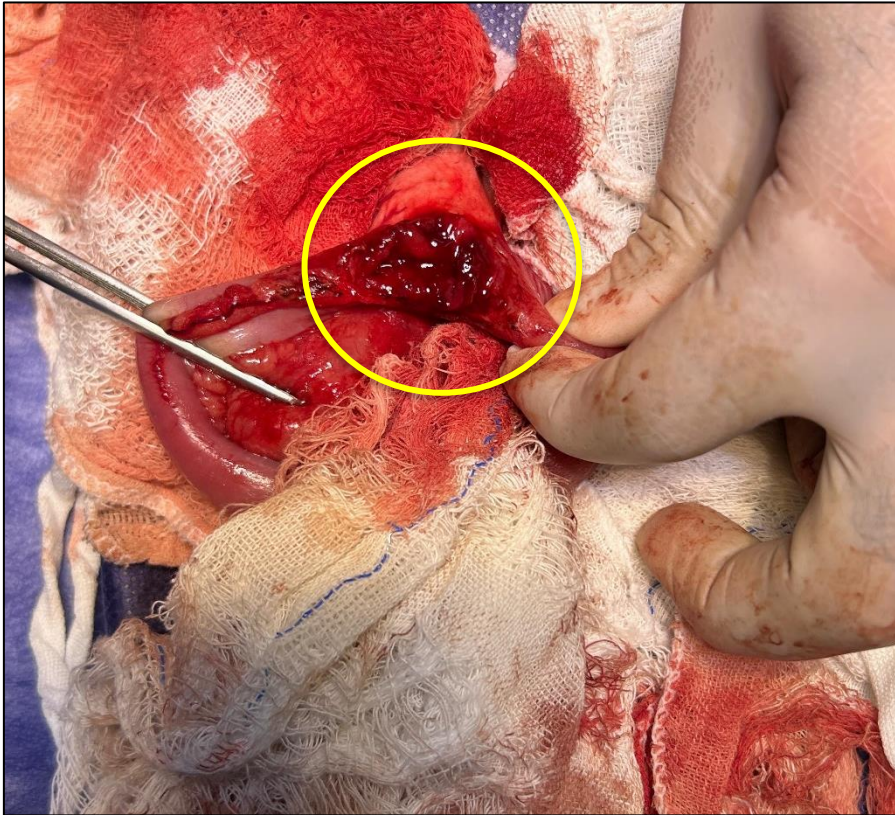
Após a tiflectomia, foi observado que uma porção da válvula ileocecal permanecia na transição ileocecólica, onde também apresentava hipertrofia e foi removida cirurgicamente (Figuras 13 e 14). Após a ressecção dos segmentos afetados, foi efetuada uma incisão em forma de cunha na porção antimesentérica do segmento ileal, aumentando seu diâmetro e corrigindo a disparidade de tamanho em relação ao cólon (Figura 15). Posteriormente, iniciou-se a enteroanastomose terminoterminal, utilizando fio monofilamentar absorvível de poligliconato 3-0, com a realização de pontos simples contínuos (Figura 16).

Figura 13. Imagem trans-cirúrgica após tiflectomia. Observa-se a válvula ileocecal hipertrofiada (seta verde).



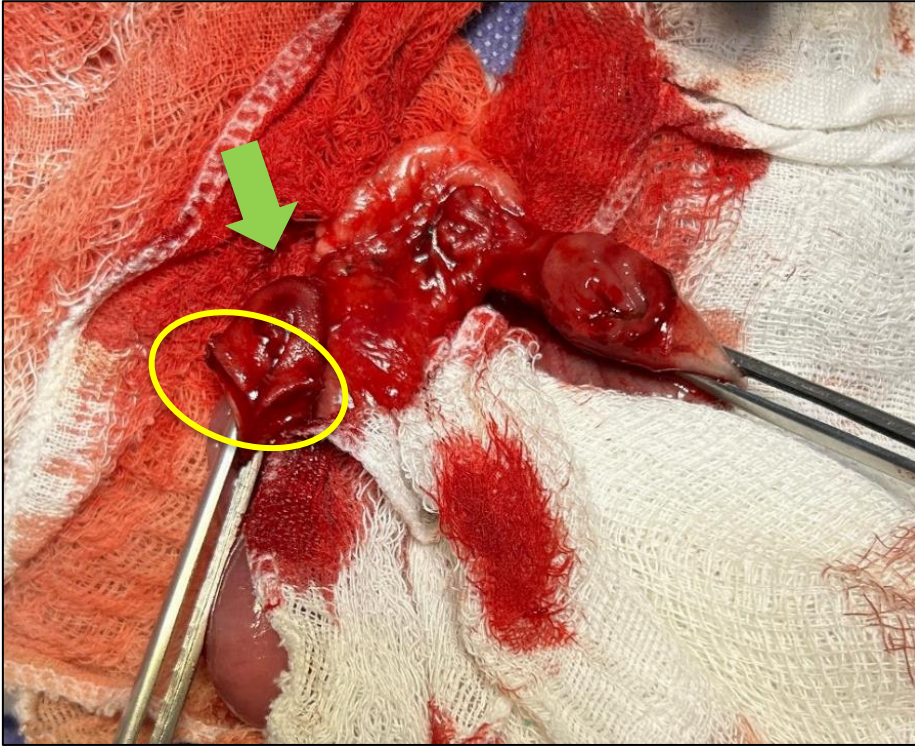
Fonte: do autor, 2023

Figura 14. Imagem trans-cirúrgica, evidenciando a porção do íleo próximo ao ceco hipertrofiada, assim como a válvula (círculo amarelo).



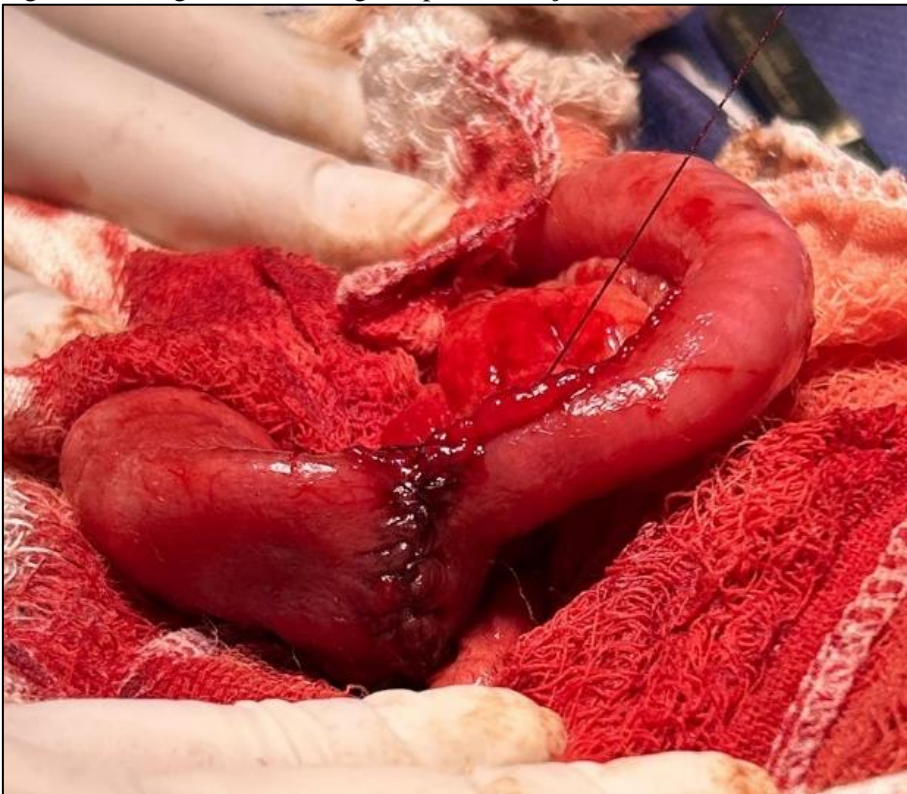Fonte: do autor, 2023

Figura 15. Imagem trans-cirúrgica após tiflectomia, evidenciando excisão da válvula ileocecal e parte do segmento do íleo (seta verde). Observa-se ressecção em cunha no íleo para aumento de calibre, antes de realizar a enteroanastomose terminoterminal (círculo amarelo).



Fonte: do autor, 2023.

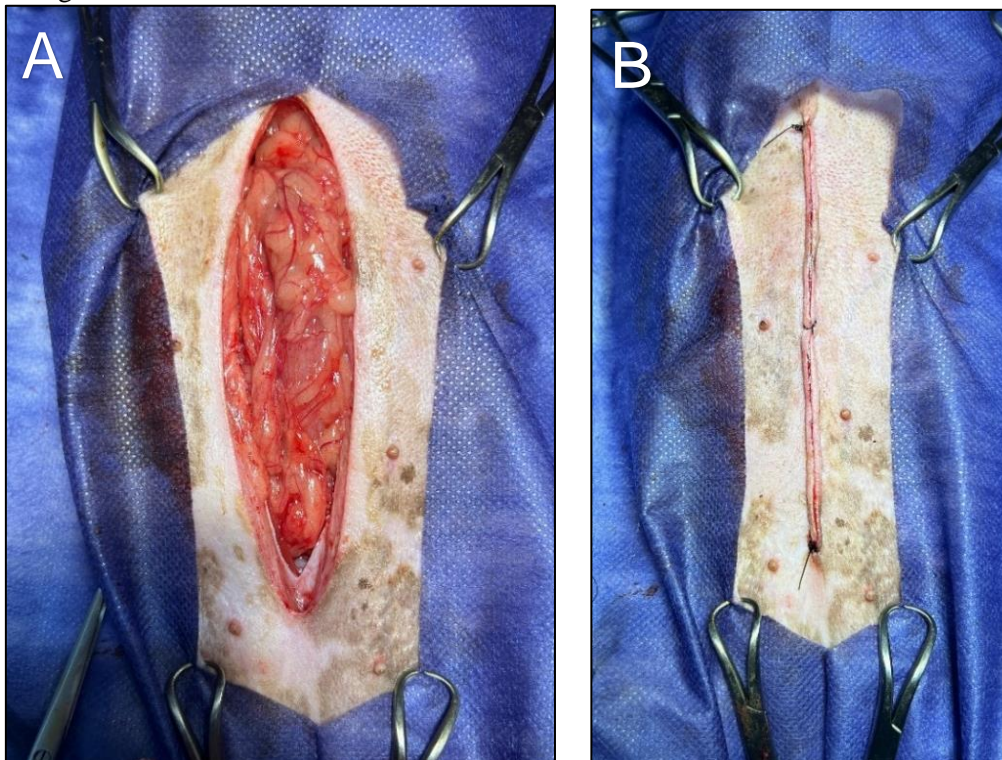
Figura 16. Imagem trans-cirúrgica após realização de enteroanastomose terminoterminal



Fonte: do autor, 2023

Após a conclusão da anastomose, um teste de integridade dos pontos de sutura foi realizado para assegurar a ausência de vazamentos, utilizando solução fisiológica estéril. Com a confirmação da integridade dos pontos e vascularização e viabilidade do órgão, procedeu-se lavagem da cavidade abdominal com solução de NaCl a 0,9% e omentopexia sobre a sutura intestinal (Figura 17A). A sutura da parede abdominal foi feita com fio não absorvível do tipo nylon no padrão Wolf contínuo e em seguida, foi realizada a sutura de pele também com fio tipo nylon, empregando o padrão de sutura simples contínuo (Figura 17B).

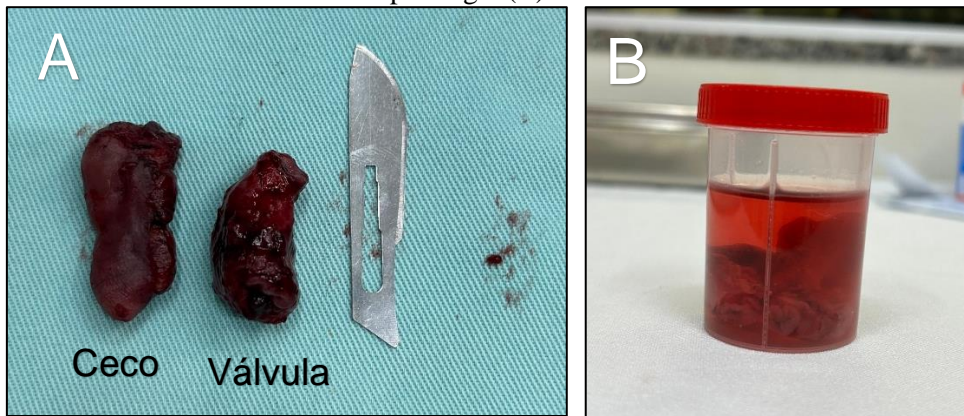
Figura 17. Imagem trans-cirúrgica, evidenciando omentalização (A) e sutura de pele (B) finalizando a cirurgia



Fonte: do autor, 2023.

Os segmentos removidos foram coletados e armazenados em frasco estéril com formol 10% e, posteriormente, encaminhados para a histopatologia (Figura 18). O laudo histopatológico teve como descrição um acentuado espessamento de parede da região muscular, caracterizado como hiperplasia de músculo liso.

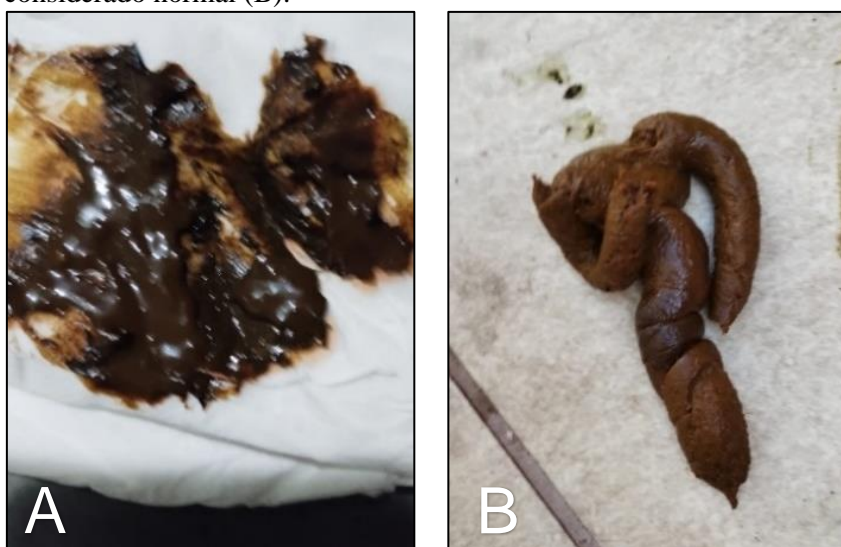Figura 18. Imagem de segmentos intestinais removidos cirurgicamente comparados com uma lâmina de bisturi n°11 (A). Frasco com formol a 10% armazenando os referidos segmentos para serem encaminhados ao exame de histopatologia (B)



Fonte: do autor, 2023

No pós-cirúrgico imediato, foram administrados por via intravenosa meloxicam (0,2mg/kg) e dipirona (25mg/kg) e por via intramuscular, amoxicilina tri-hidratada (25mg/kg). O animal recebeu alta no mesmo dia. Para o tratamento domiciliar, foi prescrito metronidazol (7,5mg/kg, VO, BID, por 7 dias), ceftriaxona (25mg/kg, IM, SID, por 7 dias), meloxicam (0,2mg/kg, VO, SID, por 7 dias), tramadol (4mg/Kg, BID, VO, por 7 dias), Buscopan Composto® (escopolamina + dipirona, 0,5 mg/kg, VO, SID, por 5 dias). Para a aplicação da ceftriaxona a tutora foi instruída a levar o animal até a clínica recomendada. Foi recomendado oferecer uma dieta leve e com pouca gordura ao animal, indicado a Hill's Pet i/d® por 3 dias, e em seguida, reintrodução gradual da dieta normal. O paciente não compareceu ao retorno para reavaliação. Em contato com a tutora, ela relatou melhora significativa da diarreia e no estado clínico do animal após 7 dias, compartilhando imagens (Figura 19).

Figura 19. Imagem das fezes do cão com hiperplasia da válvula ileocecal. Antes da tiflectomia, pastosas e com presença de muco (A). Sete dias após o procedimento cirúrgico, mais firmes e com formato considerado normal (B).



Fonte: cedidas pelo médico veterinário, 2023

Discussão

A etiopatogenia da diarreia é variada, e exames complementares ou avaliações terapêuticas podem ser necessários. Conforme Jericó, Neto e Kogika (2023), o primeiro passo para diagnosticar uma diarreia é classificá-la quanto à sua origem. Uma diarreia que persiste por mais de três semanas, com presença de muco, vômitos, diminuição de apetite e ausência de emagrecimento, é classificada como crônica de origem no intestino grosso (NELSON e COUTO, 2023). Essa condição foi confirmada neste relato com base no histórico clínico do animal e nas informações fornecidas pelo tutor.

Tendo ciência de sua variada etiopatogenia, animais que apresentam diarreias crônicas, inicialmente, necessitam ser avaliados para descobrir qual a razão da enfermidade. Deve ser realizada a pesquisa de parasitas gastrointestinais como a *Giardia* sp. por meio de exames coproparasitológicos (RODRIGUES, *et al.*, 2016; BELTRÃO, *et al.*, 2022), e a pesquisa de doenças como erliquiose, babesiose e leishmaniose, já que essas podem causar alterações gastrointestinais (ADAMAMA-MORAITOU *et al.*, 2007; PESSATO, *et al.*, 2023; UENO, *et al.*, 2009) como as apresentadas pelo paciente do relato. Portanto, no caso do animal em questão, todos os testes foram realizados e não indicaram nenhuma doença específica, o que possibilita a consideração de novos diagnósticos diferenciais e exclusões das suspeitas iniciais.

Partindo dessa informação, outras hipóteses podem ser levantadas, como a hipersensibilidade alimentar, e/ou as alterações que causam obstruções como a presença de corpo estranho gastrointestinal, intussuscepções e neoplasias intestinais, devido a semelhança na sintomatologia clínica entre elas, corroborando com Lima *et al.* (2019); Cabral *et al.* (2018); Viana *et al.*, (2020). Animais que apresentam hipersensibilidade alimentar podem ou não apresentar sinais gastrointestinais, como descrevem Oliveira, *et al.* (2021), Rodrigues *et al.* (2016) e Moreno e Tavera (1999). Os animais com processos obstrutivos podem apresentar sinais clínicos como vômito e diarreia, como descreve Machado, *et al.* (2019) e Bicalho *et al.* (2011). O paciente desse relato apresentou sintomatologia semelhante a tais acometimentos, sendo então, realizados métodos terapêuticos e diagnósticos, com a prescrição de dieta hipoalergênica, como recomenda Jericó, Neto e Kogika (2023) e, para as demais, foram solicitados exames de imagem, a ultrassonografia, validando a literatura de Lima *et al.* (2019); Ferreira (2022) e Sales, Braga e Filho (2019). Ademais, não houve melhora com a instituição de uma nova dieta e não foram encontrados indícios de obstruções com os métodos de diagnósticos aplicados.

Devido à piora do estado do animal e a inconclusão de diagnóstico, foi indicada a realização de uma colonoscopia, reforçando o que foi mencionado por Jergens, Willard e Allenspach (2016), que essa abordagem é recomendada para animais que sofrem de diarreia crônica ou recorrente no intestino grosso e não respondem aos testes para parasitas. A colonoscopia desempenha um papel fundamental no diagnóstico da diarreia crônica quando outros métodos não conseguem identificar sua causa, argumento sustentado por Rondon *et al.* (2012), já que não foi possível observar anormalidades significantes na ultrassonografia. Essa abordagem foi adotada com o intuito de avaliar a condição do animal, com o objetivo de obter um diagnóstico.

Observada através de um colonoscópio, a válvula ileocecal é uma protuberância semelhante a um cogumelo, como descreve Ettinger, Feldman e Cotê (2022), isso se torna incompatível com as imagens vistas durante a colonoscopia, visto que ela estava com aumento de volume. Tal observação como o aumento de volume e a redução do lúmen intestinal em região de ceco e da válvula, fez repensar a respeito das obstruções intestinais que foram descartadas no exame de ultrassonografia, principalmente a intussuscepção. Isso ocorre porque, conforme Machado *et al.* (2017) e Dias (2022), essas condições são mais comuns nas regiões

do jejuno-cólico e íleo-cólico, que são áreas próximas à massa observada durante o procedimento.

Como forma de tratamento para tal acometimento, Oliveira (2022) cita o manejo clínico e o tratamento cirúrgico. Para de fins investigativos e confirmatórios, optou-se pelo tratamento cirúrgico, pela abertura da cavidade para uma laparotomia exploratória, visando a possibilidade de acesso por todo trato gastrointestinal (FOSSUM, 2021), com o isolamento do segmento acometido, o ceco. Devido as alterações de hipertrofia observadas no órgão, realizou-se a tiflectomia. A técnica realizada teve concordância com a descrição feita por Fossum (2021), iniciando pela cauterização dos ramos cecais da artéria ileocecal, dissecação da prega ileocecal e liberação do órgão. Visto que havia mais segmentos hipertrofiados, não realizou a sutura após a ressecção do ceco, como menciona Fossum (2021). Seguindo então, para a ressecção do segmento acometido do íleo e, a válvula ileocecal.

A hipertrofia muscular intestinal é algo raro em cães, descrita em suínos (OLIVEIRA *et al.*, 2002) e comum em equinos, com maior ocorrência em região de íleo (PEDROSA, 2008). Quando acometidos, os cães apresentam sintomatologia clínica semelhantes a uma obstrução parcial ou total incluindo além dos sintomas apresentados no presente relato, a acidose metabólica, o que não foi observado. Essa condição é secundária a obstruções crônicas ou a causas idiopáticas (SHUFFER, 1981), sendo confirmadas com a observação de lesões a partir da histopatologia dos segmentos alterados ou alterações de musculatura lisa (CRUZ, 2018) e, presença de atrofia da túnica muscular (JUNG e CHOI, 2016). No relato, não foram encontradas alterações relativas a lesões nas peças enviadas à biopsia, apenas hiperplasia da musculatura lisa, sendo indicativo da condição.

A essa hipertrofia, autores descrevem-na como uma resposta a estenose no local, resultando em maior força de contratilidade, no intuito de manter suas funções ativas, ou como algo que ocorre de forma idiopática (CRUZ, *et al.*, 2018). O paciente relatado se assemelha a um quadro idiopático, visto que não realizaram exames anteriores a diarreia, desconhecendo a origem da hipertrofia.

Santos e Coelho (1998), citaram em seu relato que, a persistência de diarreia e vômito são sinais clínicos observados compatíveis com hipertrofia muscular intestinal de forma idiopática, justificando o vômito devido a hipertrofia que oclui o lúmen intestinal de forma parcial, o que dificulta o trânsito do conteúdo. Podendo ser a justificativa para os vômitos do cão no relato. Na histopatologia, observaram uma hipertrofia muscular das mucosas, semelhante ao caso descrito, mas estava associada a uma esclerose, algo que diagnostica a enteropatia esclerosante. O animal do atual relato apresentou diarreia e vômito e, foram compatíveis a uma hipertrofia muscular intestinal, sustentando os argumentos dos autores.

No que se refere à tiflectomia, pesquisas conduzidas por Khaled (2020) abordam as consequências dessa ressecção em cães, demonstrando resultados positivos e curativos. No presente relato, após a realização da tiflectomia, o cão teve uma melhora clínica, concordando com o estudo.

Estudos realizados sobre a ressecção da válvula ileocecal, descrevem que sua ressecção pode desencadear quadros de diarreia no animal e desenvolvimento de uma má absorção de nutrientes (FISCH *et al.* 1994; FERNANDEZ *et al.* 2017), já que essa estrutura tem como função a absorção lenta de nutrientes e prevenção do refluxo bacteriano do cólon (MEAGAWA *et al.* 2005; FOSSUM, 2021; ETTINGER, FELDMAN e CÔTÉ, 2022), mas não citam a partir de quanto tempo após o procedimento.

A ressecção do íleo pode levar uma má absorção de cobalamina e sais biliares (ROWE, 2020). Entretanto, apenas se for uma ressecção de uma grande porção (ETTINGER, 2022). Por

se tratar de um caso recente, até o momento o animal apresenta-se saudável, com ausência de diarreia, sendo necessário realizar seu acompanhamento.

Conclusão

A hiperplasia do músculo liso ileocecal em cães possui diagnóstico desafiador, devido a sintomas inespecíficos, exames complexos e causas não aparentes. Este relato destaca a importância de considerar a hipertrofia da válvula ileocecal como diagnóstico diferencial em casos de diarreia crônica. A intervenção cirúrgica bem-sucedida resultou na resolução do problema, destacando a importância de uma abordagem multidisciplinar na medicina veterinária para garantir o melhor tratamento para os pacientes.

Conflitos de interesse

Não há conflito de interesse.

Referências

ADAMAMA-MORAITOU, K. K., *et al.* **Asymptomatic colitis in naturally infected dogs with Leishmania infantum: a prospective study.** PubMed, Am J Trop Med Hyg. 2007 Jan;76(1):53-7, 2007. Disponível em <https://pubmed.ncbi.nlm.nih.gov/17255229/> Acesso em 24 out 2023

BELTRÃO, M. S., *et al.* **Giardíase em cães e gatos, uma emergência em saúde única: Revisão.** PUBVET, v.16, n.11, a1272, p.1-11, Nov., 2022. Disponível em https://web.archive.org/web/20221212160309id_/http://www.pubvet.com.br/uploads/2cb60973c36c2c3769d30ea184b9625b.pdf Acesso em 24 out 2023

BICALHO, A. L., *et al.* **Chronic intestinal pseudo-obstruction in a dog: case report** Veterinary Medicine: Arq. Bras. Med. Vet. Zootec. 63 (6), Dez 2011 Disponível em <https://www.scielo.br/j/abmvz/a/QZCc7FCjG9BGBSNzsJPSgGs/?lang=en> Acesso em 5 out 2023

CABRAL, A. E. P., *et al.* **Corpo estranho no sistema digestório em cão: relato de caso.** ARS VETERINARIA, Jaboticabal, SP, v.34, n.4 (Suplemento), 168-205, 2018. Disponível em https://www.researchgate.net/profile/Wilson-Gomez-Manrique/publication/329842549_CORPO ESTRANHO NO SISTEMA DIGESTORIO EM CAO RELATO DE CASO/links/5c2682b492851c22a34b68d4/CORPO-ESTRANHO-NO-SISTEMA-DIGESTORIO-EM-CAO-RELATO-DE-CASO.pdf Acesso em 24 out 2023

CRUZ, I. C. K., *et al.* **Hipertrofia muscular intestinal da válvula íleo-ceco-cólica em cão** Revista Ciência Animal, v. 28, n. 2, p. 97-103, 2018. Disponível <https://revistas.uece.br/index.php/cienciaanimal/article/view/10939#:~:text=A%20hipertrofia%20muscular%20intestinal%20pode,e%20aquesia%20h%C3%A1%2020%20dias>. Acesso em 5 out 2023

DIAS, I. T. S. **Intussuscepção intestinal em cadela: relato de caso** Trabalho de Conclusão de Curso de Graduação em Medicina Veterinária, Universidade Federal de Santa Catarina, Curitibanos, 2022. Disponível em

<https://repositorio.ufsc.br/bitstream/handle/123456789/233855/TCC...pdf?sequence=1&isAllowed=y> Acesso em 24 out 2023

ETTINGER, S. J.; FELDMAN, E. C.; CÔTÉ, É. **Tratado de Medicina Veterinária: Doenças do Cão e do Gato**. Grupo GEN, 2022. E-book. ISBN 9788527738880. Disponível em: <https://integrada.minhabiblioteca.com.br/#/books/9788527738880/>. Acesso em: 24 out. 2023.

FERNANDEZ, Y. *et al.* **Ileocolic junction resection in dogs and cats: 18 cases** *Veterinary Quarterly*, v. 37, ed. 1, abr 2017 Disponível em <https://www.tandfonline.com/doi/full/10.1080/01652176.2017.1326186> Acesso em 24 out 2023

FERREIRA, G. M. V. **Obstrução em trato gastrointestinal em cão: relato de caso**. Universidade Federal do Norte do Tocantins. Araguaína, 2022. Disponível em <https://repositorio.uft.edu.br/bitstream/11612/4884/1/Geraldo%20Miguel%20Vaz%20Ferreira%20-%20Relat%c3%b3rio.pdf> Acesso em 7 nov 2023

FISCH, M. *et al.* **Ileocecal valve reconstruction during continente urinary diversions** *The Journal of Urology*, v. 151, ed. 4, p. 1994, p. 861-865, abr, 1994 Disponível em <https://www.sciencedirect.com/science/article/abs/pii/S0022534717351078> Acesso em 24 out 2023

FOSSUM, T. W. **Cirurgia de Pequenos Animais** Grupo GEN, 2021. E-book. ISBN 9788595157859. Disponível em: <https://integrada.minhabiblioteca.com.br/#/books/9788595157859/>. Acesso em: 24 out. 2023.

JERGENS, A. E., WILLARD, M. D., ALLENSPACH, K. **Maximizing the diagnostic utility of endoscopic biopsy in dogs and cats with gastrointestinal disease** *The Veterinary Journal*, v. 214, p.50-60, ago 2016. Disponível em <https://www.sciencedirect.com/science/article/abs/pii/S1090023316300302?vi> Acesso em 24 out 2023

JERICÓ, M. M.; NETO, J. P. A.; KOGIKA, M. M. **Tratado de Medicina Interna de Cães e Gatos**. Grupo GEN, 2023. E-book. ISBN 9788527739320. Disponível em: <https://integrada.minhabiblioteca.com.br/#/books/9788527739320/>. Acesso em: 24 out. 2023.

JUNG, J., CHOI, M. **Primary Myopathic Chronic Intestinal Pseudo-Obstruction in a Maltese Dog** *J Vet Clin* 2016; 33(3): 179-182. 30 Jun 2016. Disponível em <https://www.e-jvc.org/journal/view.html?doi=10.17555/jvc.2016.06.33.3.179> Acesso em 23 out 2023

KHALED, H. E., *et al.* **Effect of Partial and Complete Typhlectomy on Hematological and Biochemical Analysis in Dogs** *Alexandria Journal of Veterinary Sciences*, v. 65, ed. 1, p. 112-120, 2020 Disponível em <https://www.alexjvs.com/?mno=83144> Acesso em 24 out 2023

LIMA, L. C. T., *et al.* **Ingestão de corpo estranho em um cão: relato de caso**. *Revista Dimensão Acadêmica*, v.4, n.1, jan-jun. 2019. Disponível em <https://multivix.edu.br/wp-content/uploads/2019/10/revista-dimensao-academica-v04-n01-artigo08.pdf> Acesso em 24 out 2023

MAEGAWA, F. A., *et al.* **Reconstituição da válvula ileocecal em cães** Acta Cirúrgica Brasileira - Vol 20 (1) 2005 – 55 Disponível em <https://www.scielo.br/j/acb/a/mFYY6Qr5wXjRR4qXgWGd4TS/> Acesso em 24 out 2023

MORENO, E. C., TAVERA, F. J. **Hipersensibilidad alimentaria canina** Vet. Méx., Artículos de revisión, 30(1), p. 67-77, 1999. Disponível em <https://www.medigraphic.com/pdfs/vetmex/vm-1999/vm991j.pdf> Acesso em 24 out 2023

NELSON, R. W., COUTO, C G. **Medicina Interna de Pequenos Animais**. Grupo GEN, 2023. E-book. ISBN 9788595159624. Disponível em: <https://integrada.minhabiblioteca.com.br/#/books/9788595159624/>. Acesso em: 24 out. 2023.

OLIVEIRA, A. L. A. **Cirurgia veterinária em pequenos animais**. Editora Manole, 2022. E-book. ISBN 9786555763195. Disponível em: <https://integrada.minhabiblioteca.com.br/#/books/9786555763195/>. Acesso em: 07 nov. 2023.

OLIVEIRA, H. P. *et al.* **Ressecção do intestino grosso e anastomose íleo-retal em suínos**. Arquivo Brasileiro de Medicina Veterinária e Zootecnia [online]. 2002, v. 54, n. 2, p. 139-150 Epub 17 Jul 2002. Disponível em: <https://doi.org/10.1590/S0102-09352002000200005>. Acesso em 24 out 2023

OLIVEIRA, L. *et al.* **Hipersensibilidade alimentar em cão da raça Weimaraner – Relato de caso**. I Congresso On-line Nacional de Clínica Veterinária de Pequenos Animais. Revista Multidisciplinar em Saúde. V. 2. N. 3, p. 75, jul/set, 2021. Disponível em <https://doi.org/10.51161/rem/1894> Acesso em 7 nov 2023

OLIVEIRA, M. N. B. **Intussuscepção intestinal secundária a parasitose por *Ancylostoma spp.* em um cão**. Bacharelado em Medicina Veterinária, Gama, Distrito Federal, 2019. Disponível em https://dspace.uniceplac.edu.br/bitstream/123456789/656/1/Murilo%20Neves%20Borges%20de%20Oliveira_0003666.pdf Acesso em 24 out. 2023

PEDROSA, A. R. P. Á. Á. **Cólica em equinos: tratamento médico vs cirúrgico – critérios de decisão** Dissertação de mestrado integrado em medicina veterinária, Universidade técnica de Lisboa, Faculdade de Medicina Veterinária, Lisboa, 2008. Disponível em <https://www.repository.utl.pt/bitstream/10400.5/939/1/C%3%B3licas%20em%20equinos%20Tratamento%20m%3%A9dico%20vs%20cir%3%BArgico%20crit%3%A9rios%20de%20decis%3%A3o.pdf> Acesso em 24 out 2023

PESSATO, M., *et al.* **Babesia spp. na efusão peritoneal em canino**. PUBVET, v.17, n.10, e1459, p.1-5, 2023. Disponível em <https://ojs.pubvet.com.br/index.php/revista/article/view/3293/3357> Acesso em 24 out 2023.

RODRIGUES, M. D. *et al.* **Gastroenterite canina: principais agentes etiológicos**. Ciência Veterinária UniFil, v. 1, n. 2, abr/jun 2018. Disponível em <http://periodicos.unifil.br/index.php/revista-vet/article/view/51/45> Acesso em 07 nov 2023

RONDON, E. S. *et al.* **Colonoscopia rígida e doenças colônicas em cães** PUBVET, Londrina, V. 6, N. 1, Ed. 188, Art. 1269, 2012. Disponível em

<https://www.pubvet.com.br/uploads/a1788923d2e12b9174b60b5217871e99.pdf> Acesso em 24 out 2023

ROWE, W. O. R. W. **Anatomia Funcional e Fisiologia dos Animais Domésticos**. Grupo GEN, 2020. E-book. ISBN 9788527736886. Disponível em: <https://integrada.minhabiblioteca.com.br/#/books/9788527736886/>. Acesso em 24 out 2023.

SALES, R. O., BRAGA, P. S., FILHO, C.T. B. **A importância da ultrassonografia na Medicina Veterinária**. Revista Brasileira de Higiene e Sanidade Animal (v.13, n.2) p. 156 – 178 abr – jun (2019) Disponível em https://repositorio.ufc.br/bitstream/riufc/55189/1/2019_art_rosales.pdf Acesso em 24 out 2023

SANTOS, R. L., COELHO, M. I. M. **Hipertrofia muscular intestinal idiopática em cão: relato de caso** Arq. Bras. Med. Vet. Zootec., v.50, n.5, p.525-529, 1998 Disponível em ([PDF](#)) [Hipertrofia muscular intestinal idiopática em cão: relato de caso \(researchgate.net\)](#) Acesso em 5 out 2023

UENO, T. E. H., *et al.* **Ehrlichia canis em cães atendidos em hospital veterinário de Botucatu, Estado de São Paulo, Brasil**. Rev. Bras. Parasitol. Vet., Jaboticabal, v.18, p. 57-61, jul-set. 2009. Disponível em: <https://www.scielo.br/j/rbpv/a/Rtr7DQbdBxX9VtwVN97w44D/?format=pdf&lang=pt> Acesso em 24 out. 2023

VIANA, E. G., *et al.* **Abordagem clínico-cirurgia em cão com corpo estranho linear extenso**. Ciência Animal, v.30, n.2, p.42-50, 2020. Supl. 1 (I TCC - FATENE). Disponível em <https://revistas.uece.br/index.php/cienciaanimal/article/view/9627/7818> Acesso em 24 out 2023

Agradecimentos: Financiamento Estudantil - Fies.

Recebido em 00/00/00.

Revisado em 00/00/00.

Aceito em 00/00/00.

Endereço para correspondência: Bianca Ferreira Costa Bernardes. Revista Científica Pro Homine, Rua Comandante Soares Júnior, 88. Bairro: Artur Bernardes. Lavras, Mg, Brasil. Email: vetbiancabernardes@gmail.com