

**CENTRO UNIVERSITÁRIO DE LAVRAS
CURSO DE GRADUAÇÃO EM MEDICINA VETERINÁRIA**

**TRABALHO DE CONCLUSÃO DE CURSO
Melanoma em Equino – Relato de Caso**

Maria Carolina Garcia de Oliveira

LAVRAS-MG

2022

Maria Carolina Garcia de Oliveira

Melanoma em Equino – Relato de Caso

Trabalho de Conclusão de Curso apresentado ao Centro Universitário de Lavras, como parte das exigências do curso de graduação em Medicina Veterinária.

PROFESSOR

Dr. Matheus Camargos de Britto Rosa

LAVRAS-MG

2022

Ficha Catalográfica preparada pelo Setor de Processamento Técnico
da Biblioteca Central do UNILAVRAS

O48m Oliveira, Maria Carolina Garcia de.
Melanoma em equino – relato de caso / Maria Carolina Garcia de Oliveira. –
Lavras: Unilavras, 2022.

28f.:il.

Monografia (Graduação em Medicina Veterinária) – Unilavras,
Lavras, 2022.

Orientador: Prof. Matheus Camargos de Britto Rosa.

1. Neoplasia cutânea. 2. Cimetidina. 3. Melanoma. I. Rosa,
Matheus Camargos de Britto. (Orient.). II. Título.

Maria Carolina Garcia de Oliveira

Melanoma em Equino – Relato de Caso

Trabalho de Conclusão de Curso apresentado ao Centro Universitário de Lavras, como parte das exigências do curso de graduação em Medicina Veterinária.

Aprovado em ___/___/___

PROFESSOR

Dr. Matheus Camargos de Britto Rosa

LAVRAS-MG

2022

Dedico aos meus pais, Murilo e Luciana, razão por eu ser quem sou. Ao meu irmão Zacarias, que é meu refúgio e força. E aos meus avós, que me amam e apoiam incondicionalmente.

AGRADECIMENTOS

Em primeiro lugar agradeço a Deus por me iluminar e guiar nesta trajetória.

Ao meu pai, por ter me incentivado desde que decidi cursar Medicina Veterinária e por sempre ter acreditado em mim. À minha mãe, pela força e amor incondicional e por me incentivar a cada nova decisão. Meu irmão, por ser abrigo, melhor amigo e meu encorajador. Aos avós, pelas orações, cuidado e amor. Tios e primos, por todo amparo e incentivo. Aos amigos pelo apoio e acalento, por não me deixarem enlouquecer e sempre comemorarem todas minhas conquistas. Ao meu orientador Matheus, por todo apoio e oportunidades durante a graduação. À equipe CMC pela confiança e tantos ensinamentos. Aos professores pela dedicação e presença.

Aos animais que passaram por mim, muito obrigada. Obrigada por fazerem com que eu confiasse cada vez mais em mim. Obrigada por me fazerem ter certeza de quem eu sou. Obrigada por me tornarem Médica Veterinária.

A todos, muito obrigada. Cada um de vocês foi essencial para que eu me tornasse quem sou hoje, amo vocês!

“Faça o teu melhor na condição que você tem, enquanto você não tem condições melhores, para fazer melhor ainda”.

Mario Sergio Cortella

“Hoje me sinto mais forte
Mais feliz, quem sabe
Só levo a certeza
De que muito pouco sei
Ou nada sei”

Almir Sater

LISTA DE SIGLAS

SID – uma vez ao dia

BID – duas vezes ao dia

TID – três vezes ao dia

Kg – quilograma

mg – miligrama

ml – mililitro

IV – via intravenosa

IM – via intramuscular

VO – via oral

PPU – pronto para uso

UI – unidade internacional

Mcg – microgramas

LISTA DE FIGURAS

Figura 1: Primeiro atendimento – síndrome cólica	12
Figura 2: Anestesia total intravenosa – Triple Drip	13
Figura 3: Cirurgia de abdome agudo – exposição de cólon	14
Figura 4: Ovariectomia em posição quadrupedal	14
Figura 5: Radiografia com contraste	15
Figura 6: Melanomas – inspeção visual do paciente	19
Figura 7: Retirada dos melanomas	20
Figura 8: cicatrização da ferida cirúrgica após 90 dias de alta	22

SUMÁRIO

1 INTRODUÇÃO	10
2 DESENVOLVIMENTO	11
3 RELATO DE CASO	16
4 CONCLUSÃO	27

1 INTRODUÇÃO

Em 2015 concluí o ensino médio no Colégio Marista Dom Silvério em Belo Horizonte e em 2016 ingressei na faculdade de Direito – PUC Minas também em Belo Horizonte, onde cursei 4 semestres.

Em 2018 fui aprovada no vestibular do curso de Medicina Veterinária do Centro Universitário de Lavras – UNILAVRAS. Nesse momento me mudei para Lavras e iniciei a graduação. Sempre fui motivada pelo amor aos animais, em especial aos cavalos. Por querer me especializar na área de equinos, no segundo período ingressei no HIPPIUS – Grupo de Estudos em Clínica, Cirurgia e Produção de Equídeos do UNILAVRAS, do qual tive oportunidade de estar na diretoria por vários períodos, inclusive sendo coordenadora geral, o que me possibilitou uma bagagem técnica e humanística.

Durante os anos de graduação fui atrás de vários estágios, cursos, palestras e mesas redondas, que possibilitaram meu desenvolvimento pessoal e acadêmico, além de conhecer novas pessoas e fazer amizades. Nos estágios foi onde me descobri como Médica Veterinária, onde pude ver de perto o intensivismo no cuidado com os equinos e assim me apaixonei ainda mais por eles.

Ainda na graduação, sendo mais específica, no meu nono período, iniciei meu aprimoramento profissional no Centro Médico de Cavalos, que foi um lugar que sempre me acolheu como estagiária e onde pude aprender muito. O aprimoramento profissional está sendo uma oportunidade de aprendizagem ainda maior e acredito que seja onde eu possa evoluir como Médica Veterinária em muitos aspectos, sendo um ponto de partida para a vida profissional que vem a seguir.

O caso relatado neste portfólio foi acompanhado por mim em um Hospital de Equinos situado na cidade de Varginha-MG. O objetivo geral do estágio foi me capacitar e exercitar o que tinha sido aprendido em teoria previamente.

A vivência durante esses meses de estágio me proporcionou desenvolvimento pessoal e especialização técnica em um ambiente completamente voltado aos equinos.

2 DESENVOLVIMENTO

A escolha do local de estágio foi com base na área que pretendo seguir profissionalmente, medicina equina. Além disso, a forma de trabalho, a medicina que lá é praticada e a casuística chamaram minha atenção de forma positiva.

Funcionamento e equipe do local

O local é especializado em equinos e presta serviços de clínica médica, centro cirúrgico, atendimento 24 horas, cirurgias emergenciais, cirurgias eletivas, exames complementares, estrutura para internamento, serviço de enfermagem, atendimentos externos, atendimento a neonatos, ortopedia e terapias complementares. A equipe é formada por dois médicos veterinários, dois residentes, uma faxineira responsável pela limpeza e manutenção, e um tratador. Além disso, o hospital conta com prestadores de serviços, sendo os principais deles: um casqueador e ferrageador, e um laboratório de exames laboratoriais.

Principais instalações e equipamentos do local

O hospital possui três clínicas com troncos de contenção, pias, materiais de uso diário (cabrestos, seringas, agulhas, luvas, material de antisepsia, entre outros) e mangueiras de água; um centro cirúrgico completo, com sala de indução e recuperação e sala de paramentação; farmácia completa; banheiro; dois pavilhões de baias e uma baia de isolamento, totalizando 19 baias de internação. Na clínica um tem uma área de recepção, que conta com filtro de água, poltronas, bancos, televisão e ventilador.

A clínica possui muitos equipamentos de diagnóstico e terapêutica, sendo eles: raio-x, ultrassom, termografia, endoscópio, laser, campo magnético, gerador de ozônio, shockwave e ultrassom terapêutico.

Atividades desenvolvidas

Durante o tempo de estágio pude acompanhar toda a rotina da equipe, participando e auxiliando em atendimentos clínicos, visitas externas, cirurgias, anestésias, diagnóstico por imagem e tratamento dos animais internados.

A rotina de exames físicos e medicações orais dos pacientes era toda de responsabilidade dos estagiários, com supervisão dos médicos veterinários e residentes. Algumas medicações intravenosas e intramusculares, colocação e fixação de cateter e curativos eram realizadas também por estagiários.

Fotos do estágio

As imagens foram escolhidas de forma que fosse possível abordar o máximo de situações possíveis acompanhadas durante o estágio. São procedimentos de rotina e de pacientes diferentes, que servirão para ilustrar um pouco do que aprendi durante o tempo no hospital.

Figura 1: primeiro atendimento – síndrome cólica – procedimento de lavagem gástrica.



Fonte: do autor, 2022.

Essa imagem tem relação com a disciplina de Clínica de Equídeos, onde pude aprender a importância de um primeiro atendimento bem feito, bem como os principais passos que devem ser realizados em um atendimento de síndrome cólica.

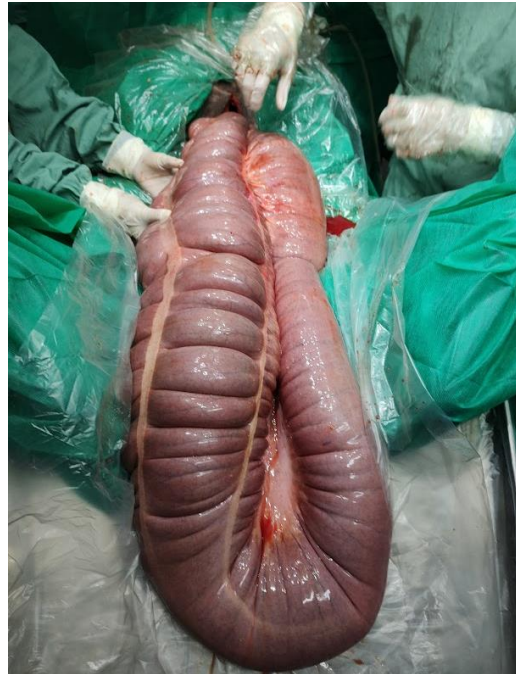Figura 2: anestesia total intravenosa – Triple Drip.



Fonte: do autor, 2022.

Correlaciono essa imagem com a disciplina de Técnicas Cirúrgicas e Anestesiologia Veterinária. Foi uma oportunidade de ver e realizar na prática a anestesia total intravenosa, nesse caso o Triple Dripp (EGG + xilazina + cetamina), que havia sido previamente estudado na disciplina.

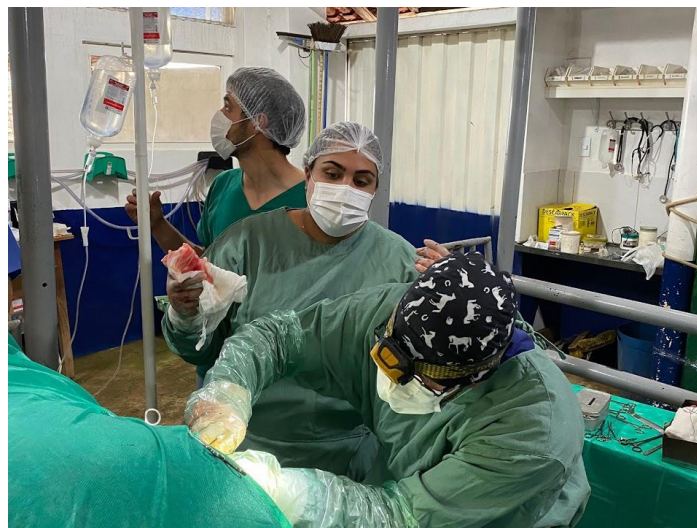Figura 3: cirurgia de abdome agudo – exposição de cólon para drenagem do conteúdo compactado.



Fonte: do autor, 2022.

Relaciono essa imagem com a disciplina de Anatomia Veterinária, que me permitiu conhecer as estruturas anatômicas e localizá-las, para conseguir realizar uma técnica cirúrgica adequada.

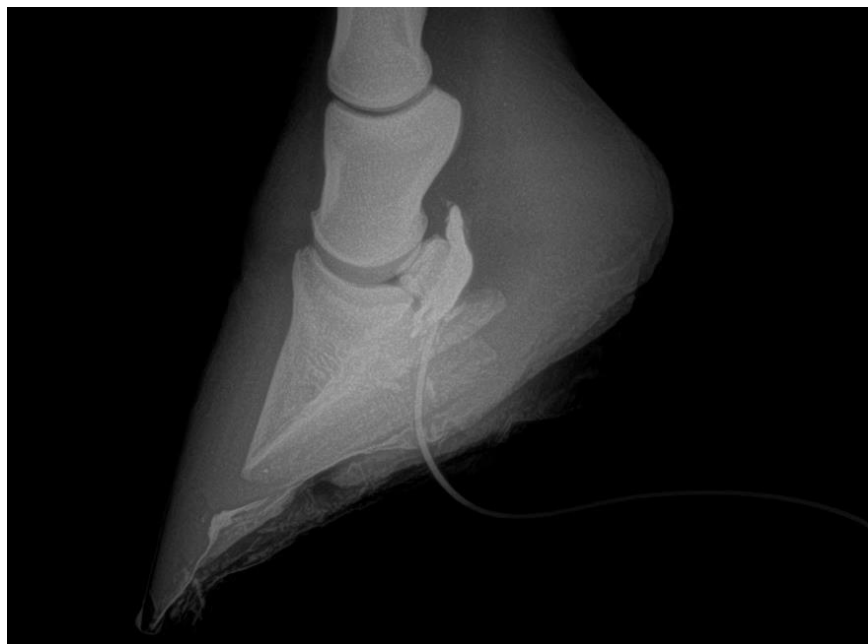Figura 4: ovariectomia em posição quadrupedal – remoção de ovário com neoplasia.



Fonte: do autor, 2022.

Essa imagem faz relação com a disciplina de Cirurgia de Grandes Animais, que me permitiu obter conhecimentos de técnicas de incisão cirúrgica e planos de sutura; conhecimentos adquiridos nesta disciplina me ajudou a entender e poder auxiliar da melhor maneira o cirurgião.

Figura 5: radiografia com contraste – evidenciando contato da bursa no navicular com a sola do casco do animal devido à acidente com perfurocortante.



Fonte: do autor, 2022.

Essa imagem faz relação com a disciplina de Imaginologia Veterinária, onde pude aprender sobre técnicas de radiologia digital, melhores projeções para cada imagem solicitada e avaliação da imagem radiográfica.

3 RELATO DE CASO

MELANOMA EM EQUINO – RELATO DE CASO

Melanoma in Horse

Maria Carolina Garcia de Oliveira¹

¹Estudante de Medicina Veterinária, Lavras-MG, Brasil

RESUMO

O melanoma equino é uma neoplasia cutânea que acomete com mais frequência animais da pelagem tordilha, e se dá pela alteração nos melanoblastos ou melanócitos com apresentação em massa única à múltiplas. O objetivo deste trabalho foi relatar um caso de melanoma, em um equino de 10 anos, tordilho, encaminhado ao hospital. Durante a inspeção do animal foram constatados macroscopicamente várias nodulações por todo o corpo, concentrados principalmente na região perianal e base da cauda onde apresentava grandes tumores com ulcerações, foram encontrados também nódulos na orelha esquerda, pálpebra inferior direita, em pênis e prepúcio. Foi instituído como tratamento cimetidina 3mg/kg/TID/VO, remoção cirúrgica da massa na pálpebra inferior, base da orelha, região de parótida, base da cauda e região perianal, além da aplicação de cisplatina intralesional. O animal respondeu de forma satisfatória à terapêutica.

Palavras-chave: Neoplasia cutânea, Cimetidina, Melanoma.

ABSTRACT

Equine melanoma is a skin neoplasm that usually affects more animals with gray fur, it is caused by the change in melanoblasts or melanocytes with a single to multiple mass presentation. The objective of this study was to report a case of melanoma in a 10-year-old horse, gray, referred to the hospital. During the inspection of the animal, macroscopically, several nodules were found throughout the body, concentrated mainly in the perianal region and base of the tail, where it had large tumors with ulcerations, it was also found in the left ear, right lower eyelid, penis and foreskin. Cimetidine 3mg/kg/TID/VO was instituted as treatment, surgical removal of the mass in the lower eyelid, ear base, parotid region, at the base of the tail and perianal region,

in addition to the application of intralesional cisplatin. The animal responded satisfactorily to therapy.

Keywords: Skin neoplasm, Cimetidine, Melanoma.

Introdução

O melanoma é uma neoplasia relacionada com os melanócitos, células produtoras de melanina, que são responsáveis por dar pigmento escuro ou preto à pele. Essa neoplasia, de acordo com Mueller (2007), se apresenta em formas de lesões verrucosas ou placas e tem como locais de predileção a região perianal, sob a cauda, cabeça e parte distal dos membros.

São acometidos, principalmente, cavalos tordilhos e com 6 anos de idade ou mais (THOMASSIAN, 2005), talvez devido ao metabolismo da melanina, levando ao aumento da atividade ou neoformação de melanoblastos, fazendo com que surjam áreas de foco com produção excessiva de melanina (SCOTT; MILLER, 2011).

O melanoma representa de 3,8 a 15% das neoplasias em equinos (SUNDBERG et al., 1977), mas a verdadeira prevalência é, provavelmente, subestimada, uma vez que biópsias e exames complementares são raramente realizados. McFadyean (1933) ainda cita que caso os cavalos vivam tempo o suficiente, 100% dos animais apresentariam tumores e que 80% dos equinos tordilhos acima dos 15 anos irão apresentar melanoma em uma ou mais regiões do corpo.

Além da predisposição por pelagem e idade apontadas acima, Scott e Miller (2011) relatam ainda que algumas raças podem estar mais susceptíveis, com influência genética, sendo elas: Árabe, Camargue Francês, Percheron e Lipizzan.

De acordo com Scott e Miller (2011), normalmente os tumores são firmes, nodulares e as áreas podem se apresentar com alopecia, ulcerações e hiperpigmentação; além disso, algumas lesões soltam uma crosta preta e espessa.

Em estágios iniciais são, normalmente, tumores benignos (KNOTTENBELT; PATTERSON-KANE; SNALUNE, 2015). Porém, é importante ressaltar que equinos tordilhos com mais de 10 anos que apresentem qualquer alteração clínica podem ser

pacientes em que devemos considerar o desenvolvimento de metástase, mesmo que isso seja incomum (MacGILLIVRAY; SWEENEY; DEL PIERO, 2002).

A excisão cirúrgica muitas vezes é o melhor tratamento, principalmente quando se faz a remoção completa do tecido neoplásico com margem de segurança, sendo mais efetivo para lesões pequenas e benignas (PHILLIPS; LEMBCKE, 2013).

Como coadjuvante à remoção cirúrgica, hoje é muito citado e estudado o uso de Cimetidina, um agonista de receptor H₂ de histamina, que atua no tratamento de melanoma em equinos com propriedades imunomoduladoras e antitumorais (LAUS et al., 2010). Robinson e Sprayberry (2009) indicam utilizar o tratamento com Cimetidina na dosagem de 2,5 a 4,0 mg/kg/TID/VO, tendo duração mínima de dois meses. O tratamento com esse fármaco, segundo Goetz et al. (1990), teve a capacidade de gerar até 90% de redução no tamanho e quantidade das massas neoplásicas em dois de três equinos avaliados; em contrapartida, outros trabalhos não obtiveram resultados positivos (FINTL; DIXON, 2001; LAUS et al., 2010).

Apesar de citado, o tratamento com Cimetidina ainda não é comprovado, e de acordo com Civita (2017) a ação do fármaco é muito variável e individual, ou seja, a efetividade não pode ser garantida.

Outro fármaco utilizado como auxiliar no tratamento de melanomas é a Cisplatina, que é um quimioterápico de primeira linha, amplamente utilizado para neoplasias melanocíticas. A Cisplatina age causando apoptose celular, inibe a síntese de DNA e transcrição de RNA. Porém, existem alguns efeitos adversos relacionados dose-dependentes, referentes à nefrotoxicidade, hepatotoxicidade e neurotoxicidade; além de possíveis falhas em superar mecanismos de adaptação tumoral e pouca especificidade celular (GHOSH, 2019).

Diante do exposto, o presente artigo tem como objetivo relatar o atendimento de um equino com melanoma e, dessa forma, contribuir com o entendimento terapêutico da neoplasia.


Relato de Caso

Foi atendido um cavalo macho, castrado, Mangalarga Marchador, de 10 anos de idade, tordilho, pesando aproximadamente 390 kg. O animal foi encaminhado ao

hospital com a queixa de ter vários tumores espalhados pelo corpo nas regiões perianal, base da cauda, base na orelha esquerda, pálpebra inferior direita, pênis e prepúcio. Não havia sido realizado nenhum tratamento prévio na propriedade.

No dia 12/04/2022 o animal deu entrada no hospital; ao exame físico não foi observada nenhuma alteração em frequência cardíaca e respiratória, mucosas, temperatura retal, motilidade e avaliação dos cascos. Na inspeção visual foi possível observar os tumores (figura 6), sendo chamada atenção para base da cauda e região perianal, lugares onde havia um crescimento exagerado da neoplasia, além de ulcerações.

Figura 6: inspeção visual no dia de entrada no hospital. Tumores na região perianal (A); tumores na região peniana (B) e tumor na pálpebra inferior (C).



Fonte: do autor, 2022.

Foi realizada a limpeza das feridas na base da cauda e região perianal, com iodo degermante e água, duas vezes ao dia. Nenhuma amostra foi enviada para histopatologia devido a não autorização do proprietário.

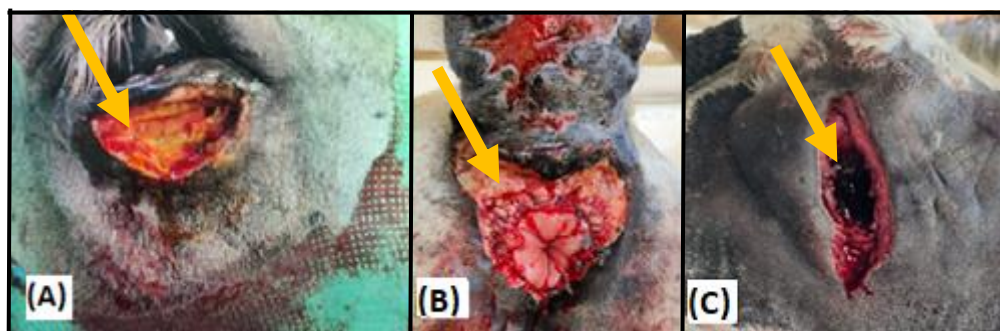
Deu-se início ao tratamento com omeprazol 4mg/Kg/SID/VO durante todo o tempo de internamento; dexametasona (Cortvet®) 20mg/SID/IV, por 6 dias consecutivos com o intuito de diminuir a inflamação; antibioticoterapia com penicilina (Penfort® PPU) na dose de 22.000UI/Kg/IM, a cada 48 horas totalizando 3 aplicações. O uso da cimetidina no intuito de estabilizar a neoplasia e evitar novas formações foi

instaurado, sendo usada na dose de 3mg/Kg/TID/VO, com uso contínuo mesmo após a alta hospitalar.

Após conseguir controlar a inflamação, no dia 29/04/2022 foi realizado o primeiro procedimento cirúrgico para excisão dos melanomas. A cirurgia foi realizada em posição quadrupedal com o animal sedado. Para sedação foi usado detomidina (10mcg/kg) em bólus e depois em infusão contínua (10mcg/kg/hora); além disso, foi realizada anestesia epidural e anestesia local, ambos com lidocaína 2% sem vasoconstritor.

Na técnica cirúrgica foi usado um bisturi elétrico para conseguir fazer a cauterização enquanto excisava a neoplasia. Iniciou-se o procedimento pela massa da pálpebra inferior, que estava bem delimitada e foi retirada em sua totalidade e com margem de segurança. Logo após iniciou-se a remoção do melanoma na base da orelha, essa formação já estava bastante profunda e aderida à parótida, impossibilitando sua remoção completa; dessa forma, foi retirado cirurgicamente o máximo possível de tecido alterado. Por último, foi realizado o procedimento de remoção da neoplasia da base da cauda e região perianal; o cirurgião foi cuidadosamente delimitando a massa de forma segura, visto que o tumor era muito extenso e já havia comprometimento da abertura anal, até que fosse possível excisar o máximo da neoplasia, apesar de não conseguir ser retirado em sua totalidade devido à aderência e profundidade alcançadas. Os melanomas de pênis e prepúcio não foram removidos cirurgicamente por opção do cirurgião.

Figura 7: trans-cirúrgico, retirada dos melanomas. Tumor retirado da pálpebra inferior (A); tumores retirados da região perianal (B); tumor retirado da base da orelha (C).



Fonte: do autor, 2022.

Como coadjuvante foi usado a cisplatina para ajudar na regressão das células neoplásicas que haviam ficado no organismo. Por essa droga apresentar certa toxicidade, optou-se pela infiltração local ao invés de tratamento sistêmico, no intuito de diminuir os efeitos indesejados e concentrar a ação do fármaco nos lugares desejados.

Nos locais de remoção cirúrgica foi aplicado cisplatina, com o intuito de regredir as células neoplásicas que haviam ficado no paciente e prevenir recidivas. Foram feitas 3 aplicações totais, com intervalo de 14 dias entre elas.

Após 10 dias da primeira cirurgia o animal foi submetido a um novo procedimento, na intenção de aproximar mais as bordas da ferida cirúrgica da região perianal. Nesse caso foi realizada sedação com detomidina (10mcg/kg) e para a sutura foi usado fio nylon 3, em padrão simples separado.

No pós operatório era realizado a limpeza da ferida duas vezes ao dia com água corrente e iodo degermante, e finalizado com unguento e spray prata.

Decorridos 17 dias do primeiro procedimento cirúrgico o animal apresentou dificuldade para defecar e desconforto abdominal. Foi realizado enema com água morna e vaselina duas vezes com intervalo de 2 dias, além de administração de Leite de Magnésio via oral (40ml/BID) por 10 dias. Houve melhora do quadro e o paciente voltou a defecar normalmente. Foi realizada a remoção da sutura com 14 dias de pós-operatório e a limpeza da ferida continuada. Dia 03/07/2022 o animal teve alta e seguiu tratamento com Cimetidina em casa por mais 90 dias. Após 90 dias de alta o animal se recuperou bem, com boa evolução da cicatrização e ainda sem recidivas.

Figura 8: cicatrização da ferida cirúrgica após 90 dias de alta.



Fonte: do autor, 2022.

Discussão

A ocorrência do melanoma em equinos se dá principalmente em animais tordilhos e com idade mais avançada, sendo estes, segundo Meuten (2017), portadores da patologia normalmente na região de períneo, não apresentando metástases devido a sua pelagem. As lesões podem ter início na região ventral da cauda, genitálias, períneo com maior frequência, mas também podem ser encontradas em orelhas, pálpebras, membros, pescoço e até mesmo na glândula parótida (FLEURY et al., 2000 apud RISSI, 2008).

De acordo com o quadro do animal foi possível detectar macroscopicamente neoformações com aspecto nodulares e escurecidas, como descrito por Rissi et al. (2008), em que as lesões possuem formato de massas lobuladas, sendo elas completamente pigmentadas com aspecto enegrecido e brilhante, parcialmente pigmentadas, onde se tem regiões mais escuras, áreas acinzentadas e totalmente despigmentadas que se encontram em uma coloração esbranquiçada. Seltenhammer et al., (2003), complementam que estas possuem crescimento lento, normalmente

apresentam-se encapsuladas e inativas por longos períodos, sendo menores as chances de metástases, porém ainda podem ocorrer.

Exames complementares não foram realizados para diagnóstico final. Foi possível concluir o diagnóstico de melanoma através das características macroscópicas, das lesões e do animal, por se enquadrarem no grupo de maior frequência. Apesar de Scott e Miller (2011) afirmarem a necessidade do histopatológico para confirmação, esta análise não foi autorizada pelo proprietário.

Os principais tratamentos que podem ser realizados de acordo com Lavoie e Hinchcliff (2008) são a remoção cirúrgica das lesões, utilização da Cisplatina intratumoral, além do uso de Cimetidina por via oral na mesma dosagem para tratamento de úlcera gástrica, a última sendo corroborada por Rees (2010), sendo adotado neste caso clínico a remoção cirúrgica juntamente com a cisplatina e cimetidina. Foy et al. (2002), complementam que estão sendo desenvolvidas vacinas e anticorpos que posteriormente podem auxiliar a imunidade humoral do animal, e assim combater as células tumorais presentes em seu corpo. Porém, em estágios avançados do melanoma equino não se tem um tratamento específico e devidamente efetivo, como foi descrito por Moore et al. (2013).

De todas as formas de tratamento, a escolha pela remoção cirúrgica deve ser realizada quando é possível a retirada completa do tumor juntamente com uma boa margem de segurança (PHILLIPS; LEMBCKE, 2013). Mas de acordo com Groom e Sullins (2018) alguns fatores devem ser levados em conta, como idade do animal, se há presença de necrose e/ou infecção, como está o crescimento do melanoma, se ocorreu perda funcional do local da lesão, além de futuras complicações.

Sobre as manifestações clínicas demonstradas pelo animal, como foi descrito por Moore et al. (2013) apud Phillipis; Lembcke (2013), devido a localização do melanoma na região de períneo e na borda ventral da cauda, ele apresentou sinais de tenesmo devido a extensão do tumor na região. Valentine (1995) complementa que os sinais clínicos demonstrados e seu prognóstico estão correlacionados ao tamanho das lesões.

Um fator importante seria o conhecimento sobre a etiologia do melanoma, porém se tem grande discussão, por não se ter uma causa específica. Foy et al.

(2002), questionam sobre regiões com maior exposição aos raios ultravioletas devido a maioria das aparições das lesões serem em locais onde não se tem essa exposição. Já de acordo com Phillips; Lembcke (2013) mutações genéticas podem levar a alterações no metabolismo da melanina que posteriormente podem gerar células neoplásicas.

Considerações Finais

O melanoma é uma neoplasia relativamente comum, principalmente em animais tordilhos. Muitos equinos convivem bem com essa neoplasia, que na maior parte das vezes é benigna; porém, em quadros mais avançados, nos quais as massas crescem rápido, ulceram e o bem-estar do animal é comprometido, recomenda-se remoção cirúrgica e tratamento medicamentoso associado.

Alguns dos tratamentos citados neste trabalho não tem comprovação quanto sua eficácia, porém foram usados experimentalmente e parte dos autores observaram resposta satisfatória. Foi escolhido fazer o uso, mesmo com resultados controversos, visto que toda ajuda seria relevante e, de forma adequada, a utilização das terapias não trariam malefícios para o paciente.

Referências

CIVITA, Marina. **Avaliação da cimetidina como tratamento de melanomas em equinos tordilhos**. 2017. 71f. Dissertação – UNIVERSIDADE DE SÃO PAULO, São Paulo, 2017.

FINTL, C.; DIXON, P.M. A review of five casos of parotid melanoma in the horse. **Equine Veterinary Education**, v.13, n.1, p.17-24, 2001.

FOY, J. M; RASHMIR-HAVEN, A. M; BRASHIER, M. K. Common Equine skin tumors. **The Journal Of The Veterinary Surgery In General Practice**. Oxford, v.24, n.3, p. 242-254, Mar/Mar. 2002.

GHOSH, Sumit. Cisplatin: The first metal based anticancer drug. **Bioorganic chemistry**, v. 88, p. 102925, 2019.

GOETZ, T.E.; OGILVIE, G.K.; KEEGAN, K.G.; JOHNSON P.J. Cimetidine for treatment of melanomas in three horses. **Journal of American Veterinary Medical Association**, v. 196, p. 449-452, 1990.

GROOM, L. M.; SULLINS, K. E. Surgical excision of large melanocytic tumours in grey horses: 38 cases (2001–2013). **Equine Veterinary Education**, v. 30, n. 8, p. 438-443, 2018.

KNOTTENBELT, Derek C; PATTERSON-KANE, Janet C; SNALUNE, Katie L. **Clinical Equine Oncology**. 1 ed. London: Elsevier, 2015.

LAUS, F.; CERQUETELLA, M.; PAGGI, E.; IPPEDICO, G.; ARGENTIERI, M.; CASTELLANO, G.; SPATERNA, A.; TESEI, B. Evaluation of cimetidine as a therapy for dermal melanomatosis in grey horses. **Israel Journal of Veterinary Medicine**, v.65, n.2, p.48-52, 2010.

LAVOIE, J. P; HINCHCLIFF, K. W. **Blackwell's five minute veterinary consult: Equine**. 1 ed. Iowa: Wiley- Blackwell, 2008.

MacGILLIVRAY, K.C.; SWEENEY, R.W.; DEL PIERO, F. Metastatic Melanoma in Horses. **Journal of Veterinary Internal Medicine**, v.16, p.452-456, 2002.

McFADYEAN, J. Equine Melanomatosis. **Journal of Comparative Pathology and Therapeutics**. v.46, p.186-204, 1933.

MEUTEN, D.J. 2017. Tumors in domestic animals. 5. ed. Ames: John Wiley & Sons Inc., p.1000.

MOORE, J.S.; SHAW, C.; SHAW, E.; BUECHNER-MAXWELL, V.; SCARRATT, W.K.; CRISMAN, M.; FURR, M.; ROBERTSON, J. Melanoma in horses: Current perspectives. *Equine Veterinary Education*, v.25, n.3, p.144-151, 2013.

MUELLER, Ralf S. **Dermatologia para veterinários de Equinos**. 1 ed. São Paulo: Roca, 2007.

PHILLIPS, J.C.; LEMBCKE, L.M. Equine Melanocytic Tumors. **Veterinary Clinics of North America: Equine Practice**, v.29, p.673-687, 2013.

RANASINGHE, Ranmali; MATHAI, Michael L.; ZULLI, Anthony. Cisplatin for cancer therapy and overcoming chemoresistance. **Heliyon**, p. e10608, 2022.

REES, C.A. Disorders of the skin. In: REED, S.M.; BAYLY, W.M.; SELLON, D.C. *Equine Internal Medicine*. 3ª ed., Saint Louis: Saunders Elsevier, 2010. cap.13, p.1491-1586.

RISSI, D.R.; FIGHERA, R.A.; IRIGOYEN, L.F.; DE LACORTE, F.D.; BARROS, C.S.L. Melanoma maligno anaplásico em um equino. *Ciência Rural*, Santa Maria, v.38, n.7, p.2072-2075, 2008.

SPRAYBERRY, Kim A.; ROBINSON, N. Edward. **Robinson's current therapy in equine medicine**. Elsevier Health Sciences, 2014.

SCOTT, Danny W; MILLER, William H. **Equine Dermatology**. 2 ed. Maryland Heigths: Elsevier Saunders, 2011.

SCOTT, D.W.; MILLER, W.H. Neoplastic and non-neoplastic tumors. In: *Equine Dermatology*. W.B. Saunders, St Louis, 2011. p.536.

SELTENHAMMER, M.H.; H. SIMHOFER, H.; SCHERZER, S.; ZECHNER, P.; CURIK, I.; SÖLKNER, J.; BRANDT, S.M.; JANSEN, B.; PEHAMBERGER, H.; EISENMENGER, E. Equine melanoma in a population of 296 grey Lipizzaner horses. *Equine Veterinary Journal*, v.35, n.2, p.153-157, 2003.

SUNDBERG, J.P.; BURNSTEIN, T.; PAGE, E.H.; KIRKHAM, W.W.; ROBINSON, F.R. Neoplasm of equidae. **Journal American Veterinary Medical Association**, v.170, p.150-152, 1977.

THOMASSIAN, Armen. **Enfermidades dos cavalos**. 4 ed. São Paulo: Livraria Varela.

VALENTINE, B. A. Equine melanocytic tumors: a retrospective study of 53 horses. **Journal Of Veterinary Internal Medicine**. Lawrence, v.9, n.5, p. 291-297, Set/Set. 1995.

4 CONCLUSÃO

A confecção deste trabalho, a vivência e experiência adquirida ao final do estágio supervisionado II me possibilitou um autoconhecimento vasto, além de desenvolver práticas e habilidades técnicas e humanas cada vez mais específicas e profundas.

O objetivo foi relatar um caso relativamente comum, que se tornou um desafio, pois aprendi ainda mais, que cada caso é um caso, cada paciente é único e reage de formas diferentes às terapias instituídas.

Os principais desafios encontrados e superados incluíram lidar com perdas de animais, pacientes nervosos e de sangue quente, dias de exaustão física e mental, e saudade de casa. Mas fica a certeza de que fiz o melhor que pude dentro das minhas condições e que além da relação médica com os pacientes, desenvolvi um olhar clínico e relação de confiança com cada animal que por mim passou.

Minha sugestão para aqueles que irão utilizar este trabalho como referência é que busquem sempre se inspirar e estagiar com profissionais que agreguem, que sejam éticos e tenham amor pela profissão. Estejam sempre com olhar atento, curiosos e com a mente aberta. Participem do máximo de atividades de extensão que puderem. Para que assim se tornem bons profissionais.