



CENTRO UNIVERSITÁRIO DE LAVRAS

**REABSORÇÃO RADICULAR EXTERNA RELACIONADA AO
ENDODONTO : Revisão de Literatura**

BIANCA ASCEF ALANE

LAVRAS-MG

2018

BIANCA ASCEF ALANE

**REABSORÇÃO RADICULAR EXTERNA RELACIONADA AO
ENDODONTO : Revisão de Literatura**

Monografia apresentada ao Centro
Universitário de Lavras como parte das
exigências do curso de especialização
em Endodontia

ORIENTADORA

Prof^a. MS. Carmem Lúcia Fernandes Luiz

LAVRAS-MG

2018

Centro Universitário de Lavras - UNILAVRAS

Monografia intitulada “**Reabsorção Radicular Externa Relacionada Ao Endodonto: Revisão de Literatura**”, de autoria da pós-graduanda **Bianca Ascef Alane**, aprovada pela banca examinadora constituída pelos seguintes professores:

Prof^a. MS. Carmem Lúcia Fernandes Luiz - UNILAVRAS (Orientador)

Prof. Ms. Dr. Luis Otávio de Oliveira (Professor convidado)

Prof. Dr. Marcone Reis Luiz (Professor convidado)

Aprovada em _____ de _____ de _____

AGRADECIMENTO

Em primeiro lugar, agradeço a Deus, que me ouviu nos momentos difíceis, me confortou e me deu força para chegar onde estou.

Muito tenho a agradecer aos meus pais, Claudiney e Thais, pelo grande incentivo, apoio e carinho. Certamente essa vitória também é deles.

Agradeço ao meu pai, que me ensinou os melhores valores que se pode ter na vida, me incentivou a estudar, a batalhar, buscar os meus objetivos.

Agradeço a minha mãe, que me ensinou a ser uma mulher de força e um ser humano íntegro, com caráter, coragem e dignidade para enfrentar a vida.

Agradeço aos meus irmãos, Igor e Rafaela, e ao meu namorado, Aguinaldo pela ajuda constante nesta batalha.

À universidade, seu corpo docente, direção e administração que me proporcionaram conhecimento, no desenvolvimento do caráter e da educação no processo de formação profissional.

A minha orientadora, Prof^a Carmem Luiz, agradeço de forma especial pelo auxílio, disponibilidade de tempo, incentivo e dedicação.

Ainda a todos os professores do curso de Especialização em Endodontia que foram modelos referencias na minha formação educacional e na prática da sala de aula, meus agradecimentos.

RESUMO

Este trabalho retrata as reabsorções dentárias, suas características, classificações e tratamento direcionado para reabsorções radicular externa. Esta alteração é uma patologia que acomete nos dentes permanentes, como resultado de injúria traumática ou irritação do ligamento periodontal e/ou tecido pulpar. Visa ainda compreender, o processo de reabsorção, que envolve a perda de estruturas dentárias, como dentina e cemento e também do osso alveolar. A reabsorção pode ser classificada em interna ou externa, quanto a sua localização e complexidades. Pode se localizar em diferentes pontos da raiz e, conforme sua extensão, tornam-se comunicantes, ligando a cavidade pulpar ao periodonto. É classificada reabsorção radicular externa quando inicia-se no periodonto e afeta as superfícies externas lateralmente ou cervical de um dente, resultando na perda do cemento, dentina, e/ou osso alveolar, quando o ligamento periodontal e/ou pulpa sofre injúria ou é irritado. Já a reabsorção radicular interna tem sua etiologia relacionada com traumas, cáries, pulpites e restaurações profundas que afetam a área da parede pulpar, mas sem uma relação de causa e efeito. Uma anamnese criteriosa deve estar sempre presente, levando em conta a história do paciente. Aliando uma boa avaliação com exames radiográficos, sondagem periodontal, análise da integridade da superfície dentária e cervical obtém-se um melhor diagnóstico. Pode-se concluir que reabsorção radicular externa apresenta uma etiologia multifatorial, resultante de uma interação complexa entre a atividade de células clásticas, sendo ocasionada por fatores fisiológicos, patológicos ou idiopáticos. Por se tratar de um dos temas mais importantes na Endodontia, este estudo tem como objetivo apresentar uma revisão de literatura sobre a reabsorção dentária dando ênfase á reabsorção radicular externa.

Palavras-chaves: Reabsorção dentária, reabsorção interna, reabsorção externa, necrose pulpar.

ABSTRACT

This work describes the dental resorptions, their characteristics, classifications and treatment directed to external root resorption. This modification is a pathology that affects permanent teeth as a result of traumatic injury or irritation of the periodontal ligament or pulp tissue. It also aims to understand, from a bibliographical research, the process of resorption, which involves the loss of dental structures, such as dentin and cementum and also the alveolar bone. The resorption can be classified in internal or external, as to its location and complexities. It can be located in different points of the root and, according to its extension, become communicating, connecting the pulp cavity to the periodontium. It is classified as external root resorption when it starts in the periodontium and affects the lateral or cervical outer surfaces of a tooth, resulting in the loss of cementum, dentin, and / or alveolar bone, when the periodontal ligament or pulp is injured or is irritated. Internal root resorption has its etiology related to trauma, caries pulpitis and deep restorations that affect the area of the pulp wall, but without a relation of cause and effect. A careful anamnesis should always be present, taking into account the history of the patient. Combining a good evaluation with radiographic examinations, periodontal probing, analysis of dental and cervical surface integrity, a better diagnosis is obtained. It can be concluded that external root resorption presents a multifactorial etiology, resulting from a complex interaction between the activity of clastic cells, being caused by physiological, pathological or idiopathic factors. Because this is one of the most important and controversial issues of Endodontics, this study presents a review of the iteration of dental resorption with emphasis on external root resorption.

Key words: Dental resorption, internal resorption, external resorption, necrosis

LISTA DE ABREVIATURAS E SIGLAS

Ca(OH)₂ - Hidróxido de cálcio

CDC – pré cimento dentina cimento

CP – cimento Portland

EDTA- Solução quelante de Ións Cálcio com Tensoativos

LPS- Lipopolissacaride

MTA – Agregado trióxido mineral

NaOCl – Solução Hipoclorito de Sódio

PMCC – Paramonoclorofenol canforado

PTC – Peróxido de uréia; Tween 80; Carbowax 1500

SCR – Sistema Canais Radiculares

TCCB – Tomografia Computadorizada de Cone Bean

LISTA DE FIGURAS

Figura 1 - Corte biológico de dente humano evidenciando.....	13
Figura 2 – Corte histológico de dente de cão evidenciando.....	13
Figura 3 - Reabsorção dentária apical, aspecto	15
Figura 4- Reabsorção Radicular.....	16
Figura 5 - A, reabsorção inflamatória cervical. B, reabsorção inflamatória lateral.	21
Figura 6- Reabsorção dentária externa substitutiva	22
Figura 7 - Cimento à base de MTA.....	30
Figura 8- Protocolo de manipulação do cimento MTA.....	30
Figura 9 – A, Cimento biocerâmico. B, Cimentos à base de hidróxido de cálcio.....	33
Figura 10 - <i>Biodentine (sptodont)</i>	34
Figura 11 - Radiografia periapical do canino superior direito.	35
Figura 12 - Tratamento de canal radicular com necrose pulpar.....	36
Figura 13 - Tomografia computadorizada de pequeno volume. Imagem da TCFC nos cortes coronal, sagital e axial, para diagnóstico.....	37
Figura 14 - Reabsorção dentária externa apical. Sequência radiográfica.....	37
Figura 15 - Canal obturado com Guta Percha e Sealapex. Proservação: 3 meses.....	38
Figura 16 - Reabsorção dentária externa apical. Sequência radiográfica. A, RX inicial. B, RX Proservação.....	38
Figura 17 - Reabsorção interna	39

SUMARIO

1 INTRODUÇÃO	10
2 REVISÃO DE LITERATURA	12
2.1 Reabsorção Radicular	12
2.1.1 As causas da Reabsorção Radicular	14
2.1.1.1 Diagnóstico	18
2.2 Reabsorções externas	19
2.3 Etiologias das reabsorções externas	24
2.5 Prognóstico	39
3 DISCUSSÃO	40
4 CONCLUSÃO	44
REFERÊNCIAS BIBLIOGRÁFICAS	46

1 INTRODUÇÃO

Para Brunini (2018), a endodontia é a especialidade odontológica que estuda a fisiologia e a patologia da polpa dental. E visa não só a prevenção, mas também o tratamento das alterações pulpares. Sua repercussão na região periapical é compreendida de forma simples, pois, quando se leva em consideração a continuidade existente entre o tecido pulpar e a região apical – tendo em vista o fato de essa área ser ricamente vascularizada, tem-se como consequência uma resposta inflamatória mais rápida. A melhor compreensão do processo da doença é fundamental para o sucesso do tratamento, pois a causa mais comum de falha do tratamento endodôntico é a presença de microorganismos no sistema de canais radiculares.

As reabsorções podem ser classificadas em reabsorção interna ou externa. A reabsorção radicular interna é um processo inflamatório iniciado na face interna da cavidade pulpar com a perda de dentina, podendo alcançar o cimento (FUSS; TSEKIS; LIN, 2003). Sua etiologia não estará totalmente estabelecida, sendo que o trauma é o principal agente etiológico (CALISKAN; TURKUN, 1997). Enquanto a reabsorção radicular externa é uma perda da estrutura dentária, iniciada por uma área mineralizada ou desnuda da superfície radicular. Ambas as reabsorções dependendo da sua progressão podem causar danos irreversíveis à estrutura dentária, necessitando um tratamento e monitoramento adequados. Pelo fato da reabsorção radicular inflamatória ser usualmente de origem infecciosa, deve-se aplicar estratégias antimicrobianas para favorecer o prognóstico (CVEK, 1973; SJOGREN et al., 1997).

A radiografia é um excelente recurso auxiliar no diagnóstico das reabsorções radiculares, devido a sua facilidade de obtenção. Contudo, ela tem limitações, pois se trata da imagem bidimensional de um objeto tridimensional e daí a dificuldade encontrada no diagnóstico de lesões periapicais, fraturas radiculares e reabsorções dentais, pela sobreposição de imagens nestas tomadas radiográficas. Com o surgimento da Tomografia Computadorizada Cone Beam (TCCB), permitindo visualizar a imagem nos planos axial, sagital e coronal, houve uma melhora na capacidade diagnóstica na Odontologia (BERNARDES, 2007).

Os fatores relacionados com a etiologia das reabsorções são: traumatismo, reimplantes, transplantes, procedimentos cirúrgicos e restauradores; fratura dentária, tratamento ortodôntico, pressão excessiva de dentes impactados ou tumores, agentes clareadores, inflamação pulpar e periodontal (MACIEIRA et al., 2011).

O glossário da Associação Americana de Endodontia define reabsorção radicular como uma condição associada a um processo fisiológico ou patológico que resulta na perda de dentina, cimento ou osso (NE; WITHERSPOON; GUTMANN, 1999).

A reabsorção fisiológica ocorre na dentição decídua durante a esfoliação e permite o irrompimento do seu dente permanente sucessor (HAROKOPAKIS-HAJISHENGALLIS, 2007; PATEL, KANAGASINGAM, PITT FORD, 2009). Por outro lado, a reabsorção patológica pode ocorrer após injúrias traumáticas, movimentação ortodôntica, inflamação crônicas de origem infecciosa dos tecidos pulpare ou periodontais, procedimentos cirúrgicos, e pressão excessiva de um dente impactado ou um tumor (FUSS; TESIS; LIN, 2003).

A partir do exposto, este trabalho tem por objetivo apresentar as características, classificações e tratamentos propostos em casos de reabsorção radicular externa. A seguir, será apresentada a fundamentação teórica do estudo em que serão tratados assuntos sobre a reabsorção externa, assim como etiologias e tratamentos propostos.

2 REVISÃO DE LITERATURA

2.1 Reabsorção Radicular

Quando se refere à perda de tecido dentário duro (cimento/e ou dentina) causado por odontoclásto por ação fisiológica (esfoliação do primeiro dente) ou patológica, podemos logo associar à reabsorção dentinária segundo Costa et al. (2015).

O processo de reabsorção envolve a perda de estruturas dentárias, como dentina e cimento e também do osso alveolar, sendo resultante da atividade de células clásticas e causado por fatores fisiológicos, patológicos ou idiopáticos. A raiz dental, normalmente, é resistente aos estímulos que levam à reabsorção, o que se deve à proteção de tecidos não mineralizados, como a pré-dentina e a camada odontoblástica internamente e do pré-cimento externamente.

Segundo Lopes e Siqueira Jr. (2015), o cimento é um tecido semelhante ao osso; entretanto, é mais resistente ao processo reabsortivo que esse último. Apenas o terço apical da raiz dental é recoberta por cimento celular, onde estão situados os cementócitos, enquanto o restante da raiz é recoberto por cimento acelular. Entre a camada de cimento periférica e a dentina radicular se encontra uma camada de cimento intermediária que parece ser mais hipercalcificada que a dentina adjacente e o cimento periférico. Andersen acredita que o cimento intermediário pode contribuir para a proteção do ligamento periodontal, já que ele formaria uma barreira contra a passagem de produtos tóxicos oriundos de uma polpa inflamada ou necrosada.

As atividades osteoblástica e osteoclástica são processos fisiológicos normais do tecido ósseo, o qual sofre reabsorções e aposição, como parte de um processo contínuo de remodelação. Os tecidos mineralizados dos dentes permanentes, ao contrário do osso, não sofrem remodelação e, portanto, não são normalmente reabsorvidos. Eles são protegidos, na superfície radicular, pelo pré-cimento (cementoide) e por cementoblastos (Figura 2) e, na cavidade pulpar, pela pré-dentina e por odontoblastos (Figura 1). A perda da integridade da camada de odontoblastos e cementoblastos que reveste a pré-dentina e o pré-cimento, respectivamente, causada mecânica ou quimicamente, permite o acesso de células clásticas ao tecido mineralizado e predispõe à reabsorção.



Figura 1 - Corte biológico de dente humano evidenciando
 (1) camada de odontoblasto,
 (2) pré-cemento,
 (3) dentina

Fonte: Lopes e Siqueira Jr. (2015)

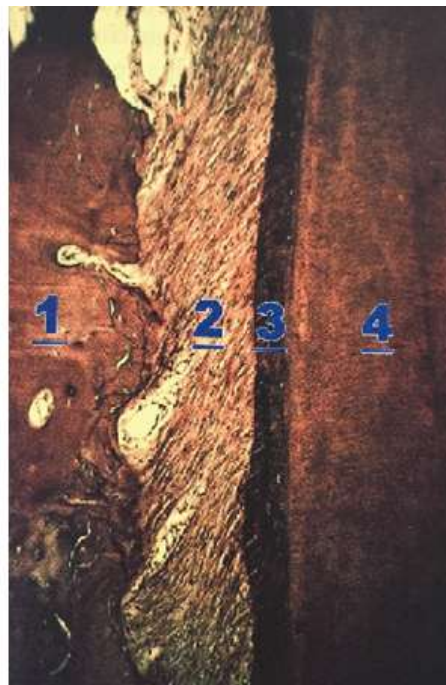

Figura 2 – Corte histológico de dente de cão evidenciando
 (4) dentina,
 (3) cimento,
 (2) ligamento periodontal,
 (1) osso alveolar com área de reabsorção e
 de oposição mineralizado.

Fonte: Lopes e Siqueira Jr. (2015)

Esses tecidos desempenham importante papel na resistência dos dentes às reabsorções, pois impedem a ação clástica à dentina mineralizada. Para iniciar o processo de reabsorção radicular, é necessário que ocorra uma injúria aos tecidos não mineralizados que cobrem a superfície externa da raiz, como o pre-cemento, e a superfície interna do canal radicular, como a pré-dentina e a camada odontoblástica.

2.1.1 As causas da Reabsorção Radicular

Franscischone et al. (2002) explicaram que a determinação da causa de reabsorção radicular requeria uma anamnese minuciosa, resgatando a história dentária anterior, os vícios, os acidentes, os tratamentos anteriores, patologias associadas e muitos outros detalhes relevantes na etiopatogenia, mas nem sempre lembrados pelo paciente e, muitas vezes, que o clínico não tinha condição de identificar. Quando não era possível determinar a causa local da reabsorção radicular, a etiopatogenia podia ser denominada de idiopática e não sistêmica. O termo idiopático atribuía ao caso uma impossibilidade de determinação da causa e não uma conotação de origem sistêmica e iatrogênica.

Segundo Lee et al. (2003), existiam diversas causas que desencadeavam a reabsorção externa do ápice radicular, entre elas o trauma, a avulsão e reimplante de dentes, a erupção ectópica na raiz de um dente adjacente, inflamação apical e as forças do tipo oscilante. Entretanto, a causa mais comum era a de movimentação ortodôntica dos dentes durante o tratamento ortodôntico.

Silva (2005) mencionou que as reabsorções dentárias eram causadas por fatores físicos, químicos ou biológicos e podiam levar até à perda do dente. Destacou que as reabsorções dentárias eram mais frequentes nas regiões apicais e cervicais dos dentes, apresentando etiologias e formas de tratamento diferentes para cada uma delas.

A reabsorção radicular apical, segundo Lopes e Siqueira Jr. (2015), é assintomática, ou seja, não apresenta sinais de dor. Radiograficamente, observam-se áreas radiotransparentes no ápice radicular e no osso adjacente. Geralmente, há um encurtamento da raiz, podendo ser notado por um plano perpendicular ao eixo radicular. Entretanto, a reabsorção, de maneira geral, é irregular, podendo ser mais acentuada em uma das faces da raiz, adquirindo o aspecto denominado bico de flauta.

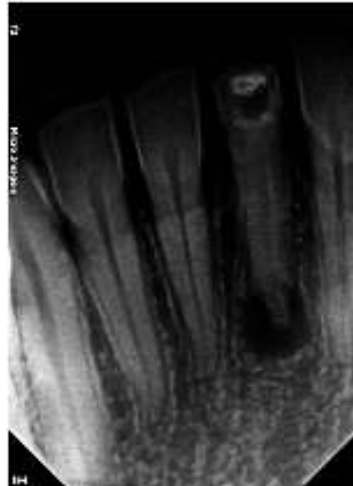

Figura 3 - Reabsorção dentária apical, aspecto radiográfico, encurtamento da raiz, bico de flauta
Fonte: Imagem da pesquisadora

Histologicamente, a lesão perirradicular tem características de um granuloma ou cisto. Na superfície radicular apical, é possível notar a reabsorção de cemento ou cemento dentina. Ao lado das lacunas de reabsorção, estão localizadas as lacunas remineralizadas (LOPES; SIQUEIRA JR., 2015).

Patel et al. (2009) relataram que a tomografia computadorizada por feixe cônico oferece maior qualidade de imagem que a radiografia padrão, a partir do qual uma avaliação tridimensional do tecido danificado pode ser alcançado, maximizando as chances do sucesso.

Nas áreas e reabsorção dentária externa, ao exame microscópico, Consolaro (2002) revela superfícies dentinárias irregulares repletas de clastos em lacunas de Howship, no interior das quais se abre numerosos túbulos dentinários sem alteração dos seus diâmetros, mesmo observando em microscopia eletrônica de varredura (Figura 4).

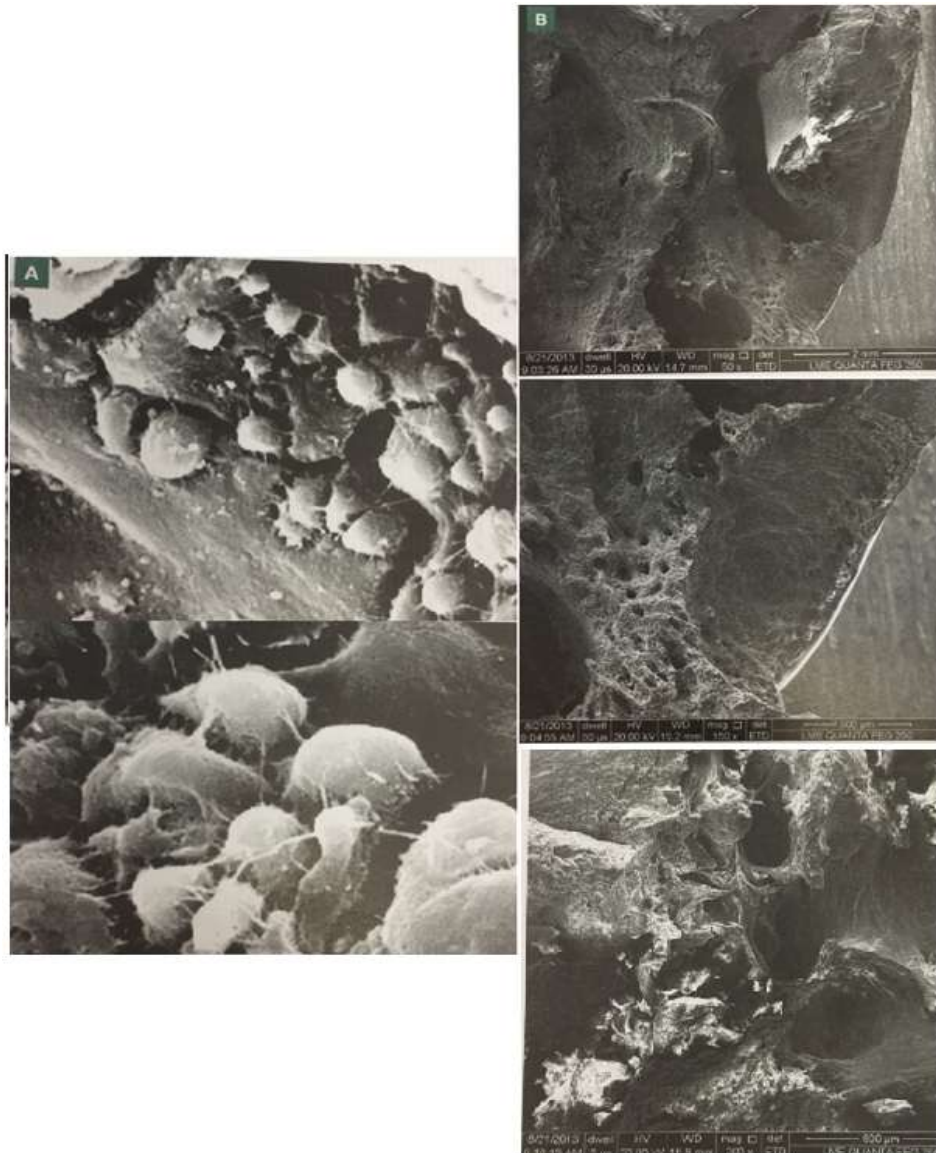

Figura 4- Reabsorção Radicular.
 A Presença de celular clásticas.
 B, Aspecto microscópico
 de uma reabsorção radicular externa.
 Fonte: Lopes e Siqueira Jr. (2015)

O osteoclasto pode existir em dois diferentes status funcionais – o móvel e o reabsortivo - os quais apresentam distintas características morfológicas. Quando alcança o sítio reabsortivo, o osteoclasto se torna polarizado pela reorganização de seu citoesqueleto, dando origem à forma típica reabsortiva que apresenta zona clara e bordas pregueadas envolvidas na reabsorção de osso.

Como características radiográficas, Cardoso e Gonçalves (2002) afirmaram que apresenta lesões assimétricas de densidade variável e contorno irregular, imagem radiolúcida que corresponde à destruição óssea apical. A sua localização na superfície radicular está

relacionada com a sua etiologia: terço apical (movimentação dentária, lesão apical, traumatismo dental), terço médio (traumatismo dental) e terço cervical (clareamento dental e traumatismo dental).

Hartsfield Jr. et al. (2004) realizaram um trabalho sobre os fatores genéticos na reabsorção radicular externa no tratamento ortodôntico e relataram que essas reabsorções são uma seqüela comum do tratamento ortodôntico, embora também possam acontecer na ausência do mesmo. O grau e a gravidade da reabsorção radicular externa associados ao tratamento ortodôntico são multifatoriais, envolvendo fatores individuais e gerais. Fatores genéticos respondem por pelo menos 50% da variação das reabsorções radiculares apicais externas. Variação no gene interleucina 1 β em indivíduos tratados ortodonticamente responderam por 15% da variação na reabsorção radicular apical externa. Evidências históricas e contemporâneas implicam em injúria nos ligamentos periodontais e estruturas de suporte em locais de compressão radicular após força ortodôntica como fator desencadeante da reabsorção radicular apical externa. Futuras estimativas de suscetibilidade à reabsorção radicular apical externa provavelmente exigirão análise de conjunto de genes, morfologia radicular, análise dos ossos alveolares e a técnica de tratamento a ser adotada e, essencialmente, a quantidade de movimentação dentária planejada para o tratamento.

Segundo English (2001), os dentes mais prováveis de apresentarem a reabsorção radicular são os incisivos centrais superiores, seguidos dos incisivos inferiores e os primeiros molares inferiores. Isto, possivelmente, ocorre devido à extensão da movimentação ortodôntica nestes dentes ser normalmente maior que no restante da dentição. A estrutura característica das raízes dos incisivos, com sua relação com o osso e o ligamento periodontal, tende a transferir a maioria das forças para o ápice, quando elevados níveis de força são executados nos dentes, ou as forças são em direções desfavoráveis (ex. pendulares, intrusão), o equilíbrio resistência-reparo do periápice é patologicamente afetado, aumentando a reabsorção.

A reabsorção radicular acomete a maioria (90,5%) dos dentes permanentes tratados ortodonticamente, com lesões rasas e largas (reabsorção de superfície) que são sempre reparadas. De acordo com Consolaro (2002), a reabsorção dentária grave e estruturalmente importante ocorre em 10% das pessoas submetidas ao tratamento ortodôntico promove danos limitados e as reabsorções apicais dessa magnitude fazem parte do custo biológico do tratamento ortodôntico (são efeitos colaterais ou iatrogenias quase que inevitáveis na prática ortodôntica), sendo consideradas clinicamente aceitáveis. Apesar disto, elas não devem ser consideradas normais, fisiológicas ou como parte de um processo de remodelação apical.

Além disso, Brezniak e Wasserstein (2002) também classificaram a reabsorção radicular decorrente do tratamento ortodôntico em três tipos, de acordo com o grau de gravidade: a) Cementária ou reabsorção de superfície com remodelação. Neste caso, apenas as camadas cementárias externas são reabsorvidas e depois elas são completamente reparadas; b) Reabsorção dentinária com reparo (reabsorção profunda). Neste processo, o cimento e a dentina são reabsorvidos e normalmente reparados com cimento. A forma final da raiz, após a reabsorção e processo de reparação, pode ser ou não idêntica à forma original da raiz; c) Reabsorção radicular apical circunferencial. Neste caso, reabsorção completa dos componentes dos tecidos duros do ápice da raiz ocorre e encurtamento radicular é evidente.

2.1.1.1 Diagnóstico

O diagnóstico da reabsorção dental é realizado somente através de radiografias. Entretanto, a interpretação radiográfica requer alguns cuidados, entre os quais, o contraste a angulação são extremamente importantes para uma correta interpretação radiográfica (FISHEL; TAMSE, 1978). Alterações na continuidade do processo alveolar (lâmina dura) e defeitos com radiodensidade variáveis e pouco definidas podem representar estágios iniciais de reabsorção radicular externa. Já na reabsorção interna, observaremos áreas radiolúcidas com densidade uniforme e nitidamente definida, normalmente simétrica e "balonizada", diferindo da reabsorção externa, que pode ocorrer em qualquer superfície da raiz, podendo aparecer, radiograficamente, superposta ao canal radicular (JEWSON et al., 1982).

O termo reabsorção dentária inclui todas as situações em que os tecidos dentários mineralizados são eliminados pelas células clásticas em algum ponto da superfície interna ou externa do dente, que envolve variáveis anatômicas, fisiológicas, patológicas e fatores mecânicos, constituindo uma situação clínica indesejável em que o clínico deve estar atento e desperto para o seu diagnóstico e tratamento (FERREIRA; CARRILHO; LEITÃO, 2006; SANTOS; MOROSOLLI, 2007; TSUBONO, 2006).

A TCCB é uma modalidade de exame complementar apropriada para a região dos dentes e das estruturas maxilofaciais, e que pode oferecer ao clínico, informações relevantes, quando comparadas com as radiografias convencionais. Imagens 3D podem identificar lesões camufladas pela limitação bidimensional de exames convencionais (CASTRO; ESTRELA; VALLADARES-NETO, 2011).

2.2 Reabsorções externas

De acordo com Gunraj (1999), as reabsorções radiculares externas podem ser listadas do seguinte modo: reabsorção externa associada a injúrias traumáticas; reabsorção externa decorrente de necrose pulpar ou patológica periapicais e reabsorção externa por pressão no ligamento periodontal.

Para Andreasen apud Dibbern (2017), a reabsorção radicular deve ser dividida dentro de três categorias, de acordo com a etiologia e patogênese; superfície inflamatória e reabsorção por substituição (anquilose).

Otis et al. (2004) conduziram um estudo para verificar a correção entre a reabsorção radicular externa da raiz e a forma e densidade do osso alveolar. Foram avaliadas 700 radiografias panorâmicas, sendo selecionados 22 pacientes submetidos a tratamento ortodôntico que apresentaram reabsorção radicular nos incisivos inferiores. Os critérios de exclusão incluíram histórico de doenças sistêmicas e anormalidade craniofacial, trauma dentário, dentes tratados endodonticamente e dentes impactados. Os dentes maiores demonstraram uma quantidade maior de reabsorção da raiz. A dimensão do complexo dentoalveolar permaneceu relativamente inalterada durante o movimento do dente. A quantidade de osso alveolar em torno da raiz, a espessura do osso cortical, a densidade da rede trabecular, e a dimensão fractal não mostraram nenhuma correlação significativa com a extensão da reabsorção apical externa da raiz. Os resultados deste estudo sugeriram que a densidade e a morfologia do complexo dentoalveolar não são fatores significativos na etiologia da reabsorção apical externa da raiz.

Quanto à reabsorção de superfície é o reflexo de uma injúria situada no ligamento periodontal e/ou na superfície radicular, sendo que a cura ocorre a partir do ligamento periodontal não lesado adjacente. Ela é auto limitante havendo reparação e religação de novas fibras do ligamento (ANDREASEN apud DIBBERN, 2017, p.10).

Na reabsorção inflamatória é resultado de uma atividade reabsortiva causada por uma infecção no canal radicular e/ou túbulos dentinários, na maioria dos casos. Uma cavidade de reabsorção inicial pode/ inserir no cimento, expondo os túbulos dentinários, e, se houver contaminação desses túbulos com as bactérias do canal radicular, há possibilidade de dar início a uma reabsorção inflamatória. É possível perceber, de forma aparente, que as bactérias estimulam a atividade osteoclástica através dos túbulos dentinários. Locais com reabsorção inflamatória podem, eventualmente, apresentar reparo com tecido duro, principalmente na periferia da baía de reabsorção. Neste local, o estímulo bacteriano para a reabsorção é

diminuído por causa da distância para o canal ou o menor número de túbulos dentinários existentes. (ANDREASEN apud DIBBERN, 2017, p.10).

Assim sendo, em um local com reabsorção de superfície, pode ocorrer uma reabsorção inflamatória considerando uma infecção do canal radicular. Da mesma forma, se bactérias do canal e/ou túbulos dentinários são retiradas, um local que apresenta reabsorção inflamatória pode mudar para reabsorção de superfície ou substituição. A partir dessas considerações etiológicas, os diferentes tipos de reabsorção podem ter um potencial de mudança. Há presença de uma área radiolúcida adjacente ao osso na radiografia. Aparentemente, a inflamação e a reabsorção estão relacionadas à presença de tecido necrótico infectado no canal radicular (ANDREASEN apud DIBBERN, 2017, p.10).

As reabsorções radiculares inflamatórias ocorrem quando a inflamação pós-trauma ou agente lesivo se mantém, e aumenta enquanto o estímulo continuar (NASCIMENTO et al., 2006).

Cardoso e Gonçalves (2002) acreditam que, na maioria dos dentes com polpa necrosada e periodontite apical, a reabsorção inflamatória está presente. Os microrganismos, no interior do sistema de canais radiculares, ocasionam uma inflamação nos tecidos periodontais com consequente liberação de mediadores químicos- tais como: interleucina, prostaglandina e o fator quimiotático para macrófagos- que atuam como estimuladores da atividade clástica ocasionando em reabsorção dos tecidos dentários e do osso que os cerca. As razões que determinam esta susceptividade do ápice dental ao processo de reabsorção não estão bem esclarecidas.

A concentração dos estímulos à reabsorção, em uma pequena área, ao redor do ápice e/ou à pequena espessura do pré-cimento e cimento, no canal cementário, e, em especial, na união CDC, teria possíveis razões. Por outro lado, sabe-se que a fixação inicial dos clastos na superfície radicular ocorre nas áreas entre as inserções das fibras periodontais que, assim, funcionariam como protetoras. Ocorre que a concentração destas inserções é menor no terço apical, resultando em mais áreas suscetíveis às células de reabsorção (CARDOSO e GONÇALVES, 2002).

É possível identificar 2 tipos de reabsorção inflamatória (Figura 5):

“- Reabsorção Inflamatória Lateral: estabelecida na região média ou apical da superfície radicular externa. A ruptura dos vasos sanguíneos do forame apical e, consequentemente, a necrose pulpar podem ocorrer após injúrias como a avulsão e a luxação. Microorganismos chegarão ao canal radicular, estabelecendo, assim, um processo de infecção endodôntica. A reabsorção inflamatória localizada na região radicular lateral, ao vencer o cimento, deixará os túbulos dentinários expostos, favorecendo, assim, uma inflamação nos tecidos periodontais, causada pelos

microorganismos que estão dentro do sistema de canais radiculares, fazendo a reabsorção inflamatória lateral progredir. Este tipo de reabsorção pode aparentar como uma flutuação ou fistula no exame clínico.

- Reabsorção Inflamatória Cervical: ocorre no sentido ápice-coroa e se localiza no terço coronário aquém do epitélio juncional do dente. Oriunda de uma reação inflamatória advinda de estímulo microbiano.” (ANDREASEN apud DIBBERN, 2017, p.11).

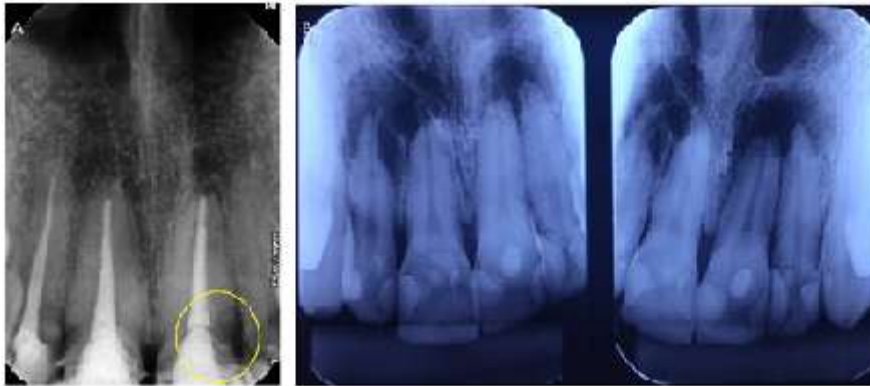


Figura 5 - A, reabsorção inflamatória cervical. B, reabsorção inflamatória lateral.

Fonte: Imagem da pesquisadora

Segundo De Deus (1992), a reabsorção fisiológica implica em processo normal como na reabsorção por erupção ou outras em que a reabsorção cessa quando removida a causa, podendo ser de superfície (auto limitante e remodeladora, ocorrendo virtualmente em todos os dentes, não sendo visível na radiografia) e por pressão (o cimento e a dentina reabsorvem em resposta à pressão anormal sendo aplicada, caracterizando um problema clínico e que é visível na radiografia). Quanto à reabsorção patológica, ela pode ser inflamatória, se caracterizando externamente como uma área radiolúcida entre o dente e o osso, sendo composta em sua maioria por células inflamatórias crônicas. O outro tipo é a reabsorção patológica não inflamatória, que pode ser substitutiva (substituição da estrutura do dente por osso, também chamada de reabsorção por anquilose) e invasiva (inicia-se no ligamento periodontal e escava sua trajetória através da dentina, havendo também disposição de tecido duro de aparência cementoide ou osteoide).

A reabsorção por substituição externa apresenta uma prevalência na idade correspondente à pré-puberdade em virtude dos pacientes, nessa idade, apresentarem alto índice de renovação dos tecidos ósseos da face. Geralmente, é decorrente de anquilose dento-alveolar, secundária à lesão da membrana periodontal pós-traumatismo dentário severo, como a avulsão e a intrusão. Assim, a anquilose alveolar é uma fusão do osso alveolar com o dente, tendo como consequência a reabsorção progressiva da raiz com substituição pelo osso

(reabsorção de substituição) e crescimento interrompido do processo alveolar em pacientes em crescimento (HIDALGO et al., 2005).

Pela dificuldade na previsibilidade de sucesso desse dente, na terapia restauradora futura, é importante considerar os diversos aspectos na indicação da tentativa de tratamento da anquilose dento-alveolar ou do tratamento dos traumas severos em pacientes jovens. O que tem sido feito é a tentativa de controle dessa reabsorção pela troca de curativos intracanal com pastas à base de hidróxido de cálcio, ao menos até o paciente atingir a idade adulta, por volta dos 18 anos de idade, quando já é possível se instituir um tratamento definitivo (HIDALGO et al., 2005).

“O espaço periodontal desaparece e ocorre uma união direta entre o osso e a superfície radicular, ocorrendo uma substituição do tecido radicular por osso.” (ANDREASEN apud DIBBERN, 2017, p. 10). Na reabsorção por substituição, (Figura 6) há a presença de substituição do tecido radicular reabsorvido por osso (NASCIMENTO et al., 2006).

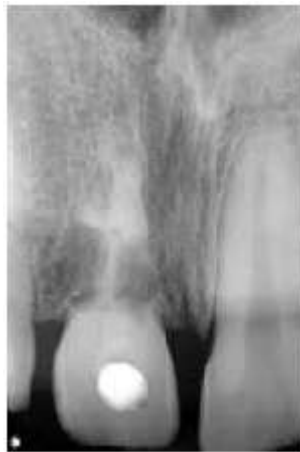

Figura 6- Reabsorção dentária externa substitutiva

Fonte: www.google.com.br

Quanto à fase de evolução do processo Lopes; Siqueira JR. apud Dibbern (2017, p. 17).

A evolução da reabsorção dentária pode ser compreendida em ativa, paralisada e reparada. A reabsorção externa inflamatória pode ser transitória ou permanente. Na transitória, existe a paralisação da reabsorção, pois a área afetada e o processo inflamatório não possuem capacidade para dar continuidade ou há a presença de um fator inibidor de reabsorção na dentina mais forte do que o estímulo às células clásticas. A atividade reabsortiva cessa pela falta de estímulos e pelo fator inibidor e se inicia a atividade reparativa.

Tem como etiologia lesões traumáticas de baixa intensidade e pouco tempo de ação, como por exemplo, as concussões, subluxações e forças ortodônticas. São reabsorções autolimitantes e nenhum tratamento está indicado. A reabsorção inflamatória progressiva é caracterizada pela continuidade do processo reabsortivo, sendo necessária a intervenção de

um profissional para eliminar a causa e, assim, paralisá-la. Sua etiologia está ligada a lesões traumáticas de grande intensidade nos tecidos de sustentação do dente, como a avulsão e a intrusão. O principal fator de manutenção da reabsorção é a necrose pulpar, pois os microorganismos podem contaminar os túbulos dentinários e, na ausência do cimento, podem servir de foco para a agressão do tecido perirradicular (LOPES; SIQUEIRA JR. apud DIBBERN, 2017).

2.3 Etiologias das reabsorções externas

A etiologia da reabsorção radicular externa pode ser dividida em duas categorias segundo Costa et al. (2015), induzidas por lesão (mecânica ou química) e induzida por estímulo (por infecção e pressão). Pode ocorrer secundária a trauma, tratamento ortodôntico, agentes clareadores ou terapia periodontal.

Segundo Bramante et al. (2004), os principais agentes etiológicos são traumatismo dental, dentes retidos, necrose pulpar, tumores, clareamento dental, procedimentos cirúrgicos e ortodônticos. As reabsorções em terço apical, normalmente, são causadas por necrose pulpar, já as do terço médio e cervical podem estar relacionadas à movimentação ortodôntica, traumas ou clareamento.

Tronstad et al. (1988) afirmaram que os tecidos mineralizados dos dentes permanentes não são normalmente reabsorvidos. São protegidos no interior do canal radicular pela pré-dentina e odontoblastos e, na superfície radicular, por cimento e cementoblastos. Caso o cimento e a pré-dentina sejam danificados mecanicamente ou raspados, as células multinucleadas irão colonizar a área desnuda e a reabsorção poderá se iniciar.

Macieira et al. (2011) acredita que o processo de reabsorção envolve a perda de estrutura dentária causada por fatores fisiológicos, patológicos ou idiopáticos, como dentina e cimento, e também do osso alveolar, resultante da atividade de célula clásticas. Dando início ao processo de reabsorção radicular, é necessário que ocorra uma injúria aos tecidos mineralizados que cobrem as superfícies externa da raiz, como o pré-cimento, e a superfície interna do canal radicular, como a pré-dentina e a camada odontoblástica. Os fatores relacionados com a etiologia das reabsorções são traumatismo, reimplantes, transplante, procedimentos cirúrgicos e restauradores; fratura dentária, tratamento ortodôntico, pressão excessiva de dentes impactados ou tumores, agentes clareadores, inflamação pulpar e periodontal.

Para Prata et al. (2002), ainda não está totalmente esclarecida a etiologia das reabsorções, porém os traumatismos e os processos infecciosos são considerados os principais agentes etiológicos.

Consolaro (2011) reafirma que as causas das reabsorções dentárias são bem definidas. E, por si só, não induzem alterações pulpares, periapicais e periodontais, sendo, geralmente consequência dessas. São alterações locais e adquiridas, e não representam manifestações dentárias de doenças sistêmicas.

Em relação à patogenia, Cardoso e Gonçalves (2002) ressaltaram que as reabsorções dentárias estão relacionadas a aspectos e mecanismos referentes à biologia celular, à inflamação, à autoimunidade, à odontogênese e à biopatologia óssea. As entidades envolvidas nas reabsorções radiculares são: as enzimas, as bactérias, as respostas imunológicas, a inflamação aguda ou crônica, os osteoclastos, os histiócitos e as células gigantes. Já em relação a etiopatogenia das reabsorções radiculares, sabe-se que o osteoclasto e o osteócito são as principais células envolvidas no processo de reabsorção dos tecidos duros. Enquanto os osteócitos reabsorvem o osso, os osteoclastos são responsáveis pela reabsorção óssea e outros tecidos duros, incluindo as raízes dentárias.

Lopes e Siqueira Jr. (2015) também citam que a reabsorção dentária pode ser compreendida como um evento fisiológico ou patológico decorrente, principalmente, da ação de clastos ativos, sendo caracterizada pela perda progressiva ou transitória de cemento ou cemento e dentina. É um fenômeno estritamente local e podem ser induzidas por fatores traumáticos e/ou infecciosos. A necrose pulpar, associada a lesões perirradiculares, assim como os movimentos ortodônticos intempestivos, dentes impactados, trauma oclusal ou tecidos patológicos, também é relacionada com fatores etiológicos das reabsorções dentárias.

Lopes e Siqueira Jr. (2015) dizem que, como qualquer outro tecido conjuntivo do corpo, a polpa dental responde à lesão do tecido por meio de inflamação. Polpa dental necrosada e infectada representa o principal fator etiológico. Os microorganismos no interior do sistema de canais radiculares causam uma inflamação crônica nos tecidos perirradiculares que induzem à liberação de mediadores químicos, como interleucinas, prostaglandinas e fator de necrose tumoral, que podem estimular ou ativar as células clásticas que promovem a reabsorção óssea e dentária apical.

2.4 Tratamentos propostos para dentes com reabsorções externas

Lopes e Siqueira Jr. (2015) constatam que, à reabsorção dentária externa apical, o tratamento deve ser direcionado ao combate da infecção endodôntica. A instrumentação deve ser realizada em toda extensão do canal, com um instrumento mais calibroso, com a finalidade de retirar a maior quantidade de dentina infectada.

Bueno e Pelegrine (2017) ressaltam que a complexidade anatômica do sistema de canais radiculares (SCR) inviabiliza a remoção de todo o conteúdo orgânico e inorgânico - contaminado ou não - do seu interior por meio da instrumentação mecânica. A irrigação desempenha um papel importante ao alcançar áreas confinadas e de difícil acesso ao preparo mecânico. A qualidade da limpeza e desinfecção obtida com o uso de agentes irrigantes durante o tratamento endodôntico está, portanto, precisamente relacionada ao sucesso do tratamento ao proporcionar redução significativa da população bacteriana.

Tanomaru et al. (2003) avaliaram o efeito do preparo biomecânico coadjuvado com diferentes soluções irrigadoras, utilizando ou não o hidróxido de cálcio como curativo de demora (CALEN), em canais radiculares de dentes de cães, preenchidos com endotoxina. Esses autores comprovam que somente o preparo biocerâmico empregando diferentes soluções irrigadoras, não foi suficiente para inativar o LPS bacteriano. O mesmo tratamento, entretanto, complementado pela aplicação tópica entre sessões com a pasta a base de hidróxido de cálcio (CALEN) foi efetivo para a inativação dos efeitos tóxicos das endotoxinas.

Sendo assim, Haddad (2005) cita a importância dos irrigantes e sistema de agitação da solução de escolha da substância química, a solução de hipoclorito de sódio (NaOCl) se consagra como o principal irrigante em Endodontia, em diferentes concentrações, as quais usualmente variam entre 1 a 6 %. Essa solução apresenta como características desejáveis, em áreas de infecção, atividade antimicrobiana e capacidade de dissolução tecidual, porém não atua sobre porção inorgânica as *smear layer* produzida. A mecânica de desinfecção inclui o uso de instrumentos capazes de excisar e remover dentina contaminada e juntamente confere ao canal radicular forma adequada à sua ulterior obturação que avança, irreversivelmente, para o processo de mecanização, trazendo mais previsibilidade, rapidez e resultados a essa fase do tratamento endodôntico. As soluções de NaOCl ainda podem ser empregadas juntamente com o Endo PTC. Quando associado ao NaOCl, promovem reação de efervescência pela liberação de cloro e oxigênio, intensificando sua atividade microbiana.

Outro benefício desta combinação é a ação lubrificante do Endo PTC, que diminui o atrito do instrumento com as paredes do canal e facilita a suspensão dos detritos.

Para Haddad (2005), apesar do hipoclorito de sódio (NaOCl) ser considerado o irrigante de escolha, devido à sua reconhecida propriedade antimicrobiana à capacidade de dissolução tecidual, o mesmo não inclui todos requisitos da substância química ideal, e para diferentes oportunidades, podem ser eleitas outras substâncias no mister de melhorar o controle de infecção endodôntica. Agentes desmineralizantes como EDTA, o ácido etilenodiamino tetra-acético e o ácido cítrico têm sido recomendado como auxiliares à terapia endodôntica por remover debris de dentina produzidos nas paredes dos canais radiculares durante o preparo químico-cirúrgico. O EDTA é um quelante específico para íons cálcio, usado normalmente em solução tamponada a 17%. Desta forma, abrem-se os túbulos dentinários permitindo maior penetração dos irrigantes e medicamentos intracanal.

Segundo Bueno e Pelegrine (2017), não existe um único agente irrigante capaz de agregar todas as propriedades e algumas associações foram propostas a despeito de apresentarem resultados conflitantes. Contudo, fato relevante e atual é a potencialização dos agentes irrigantes comumente utilizados em Endodontia, como a ativação por meio de ondas ultrassônicas, sônicas ou ainda agitação mecânica, as quais vêm sendo propostas com o intuito de otimizar a desinfecção do SCR.

O preparo biomecânico, segundo Brunini (2018), deve-se configurar com uma das fases mais importantes no controle da infecção endodôntica, pois há ação do controle de corte e de remoção de tecido, auferida pelos instrumentais. Contudo, acredita-se que a eliminação dos microorganismos aderidos aos canais radiculares não é efetiva só com o preparo químico-mecânico, originado, como recurso complementar à medicação intracanal, logo após o preparo biomecânico e antes da obturação, dividindo o tratamento endodôntico em sessões.

Brunini (2018) cita também que, entre os medicamentos indicados como curativos de demora, o hidróxido de cálcio é uma das substâncias mais utilizadas com esse propósito, pois apresenta propriedades como controle microbiano, poder anti-inflamatório, inibição de reabsorções inflamatórias, além de promover uma barreira física no interior dos canais radiculares dificultando ainda mais a multiplicação bacteriana.

Cardoso e Gonçalves (2002) falam que, quando as reabsorções radiculares são detectadas, o hidróxido de cálcio é considerado o curativo expectante de eleição. Devido ao seu pH e as suas propriedades antibacterianas, o uso do hidróxido de cálcio tem sido sugerido e indicado para promover a reparação.

Segundo a *American Association of Endodontics* (1995), a medicação intracanal à base de hidróxido de cálcio, durante 6-24 meses, é o tratamento de escolha nos casos de infecção pulpar com reabsorção inflamatória externa.

Tronstad (1981) diz que o hidróxido de cálcio tem atividade antibacteriana, e eleva o pH, alcança regiões adjacentes à superfície radicular, inibindo, assim, a atividade osteoclástica, e ativa a fosfatase alcalina que contribui decisivamente para o processo de reparação.

Toledo et al. (2010) também citam que a mudança de pH, após o tratamento endodôntico, indica que o hidróxido de cálcio atua ao redor das áreas de reabsorção, impedindo a atividade de osteoclastos e estimulando o processo de reparação dos tecidos. O elevado pH do hidróxido de cálcio ativa a enzima fosfatase alcalina que estimula a liberação dos íons fosfato, a partir dos ésteres de fosfato do organismo que, ao reagirem com os íons cálcio, precipitam-se na forma hidroxiapatita, demonstrando o poder de indução de formação de tecido mineralizado do hidróxido de cálcio.

Foreman e Barnes (1990), afirmam que o hidróxido de cálcio proporciona a redução da infiltração de fluidos periapicais para dentro do canal, em virtude da formação de uma barreira fibrosa, formada quando a medicação entra em contato direto com os tecidos, por contração dos capilares sanguíneos ou simplesmente por bloqueio mecânico; oferece o fechamento apical de dentes não vitais, por desenvolvimento continuado da raiz, ou por formação de uma barreira calcificada de mineralização do tecido por meio do forame apical; utilizado também no tratamento de reabsorções inflamatórias internas e externas, com finalidade de parar o processo e estimular a reparação apical.

Lopes e Siqueira Jr. (2015) citam a proposta de Frank em 1996 da associação do hidróxido de cálcio com o PMCC, sendo combatido nas décadas subsequentes por autores que acreditavam não haver necessidade de se adicionar um composto de reconhecida citotoxicidade, no caso PMCC, ao hidróxido de cálcio. Porém, estudos têm demonstrado que, além de ampliar o espectron de atuação, a associação do PMCC ao hidróxido de cálcio possui um maior efeito na ação antimicrobiana, sendo, inclusive, capaz de eliminar bactérias anaeróbicas estritas e facultativas alojadas no interior dos túbulos dentinários. Quanto à questão da biocompatibilidade, estudos têm revelado que a pasta de hidróxido de cálcio/PMCC apresenta bom comportamento frente aos tecidos, o que sugere que a associação ao hidróxido de cálcio reduz a toxicidade do PMCC.

Haddad (2005) cita a avaliação do Estrela quanto à tensão superficial das pastas de hidróxido de cálcio com diferentes veículos e o pH das mesmas. Quando o PMCC foi

associado ao Ca(OH)_2 , o pH atingiu ocorrência natural quando se mistura substâncias ácidas (PMCC pH=5) e alcalinas (Ca(OH)_2). Sendo as ações biológicas do hidróxido de cálcio (atividade antimicrobiana, dissolução de matéria orgânica, atividade mineralizadora e inativação de LPS) pH-dependentes, talvez a associação Ca(OH)_2 e PMCC não seja a mais recomendada àqueles que buscam todas as propriedades acima descritas.

No que se diz a respeito a capacidade de matar *E. faecalis* com hidróxido de cálcio, Haddad (2015) afirma que estes sobrevivem à sua alcalinidade pelo fato de não ser alcançado pelo medicamento na intimidade da dentina. Esta dificuldade de alcance é decorrente da reduzida difusão dos íons no interior da dentina ou, até mesmo, pelo efeito tampão da dentina sobre valores elevados de pH. Frente à elevação do pH, a camada mais superficial da hidroxiapatita, principal componente inorgânico da dentina, doa íons, exercendo, assim, um efeito inibitório/neutralizante sobre o hidróxido e cálcio.

Torna-se importante, desta forma, manter a pasta de hidróxido de cálcio por um tempo a fim de vencer a capacidade tampão da dentina. Assim sendo, entende-se que, diante da escolha da pasta de hidróxido de cálcio como medicamento intracanal no controle da infecção endodôntica, o ideal seria mantê-la, minimamente, por 14 dias.

O sucesso, segundo Haddad (2015) está diretamente relacionado à prevenção e a cura das doenças pulpares e periapicais alcançadas, em grande parte, por meio da máxima eliminação de microrganismos e do selamento do sistema de canais radiculares (SCR). Para tal, principalmente, nos casos de necrose pulpar, o tratamento endodôntico, utilizado no preparo químico-cirúrgico, químico-mecânico ou biomecânico, procura romper o equilíbrio do ecossistema microbiano associado à completa remoção do conteúdo presente no interior do SCR.

Tais procedimentos seriam seguidos pelo preenchimento deste SCR por meio da obturação endodôntica, resultando em ambiente compatível com a manutenção da saúde periapical ou, em casos de lesão pré-existente, favorável ao reparo periapical. Desta forma, a obturação endodôntica tem como principal objetivo selar, o mais adequadamente possível, o SCR após sua devida limpeza e modelagem. Entretanto, a obturação do canal radicular e de suas ramificações apresenta diversos desafios, principalmente, devido à grande dificuldade de preenchimento total do espaço intraradicular e pela falta de adesão entre os materiais obturadores e as paredes do canal. Tais deficiências podem gerar espaços na interface material/dentina que podem possibilitar a entrada e/ou migração de microrganismos em direção ao terço apical dos canais, gerando ou mantendo uma inflamação na região periapical. Para se alcançar os objetivos supracitados, devemos considerar não apenas a técnica de

obturação propriamente dita, mas também o material obturador, levando sempre em consideração suas propriedades físicas, químicas e biológicas.

Uma propriedade biológica importante é a presença de substrato no material, que estimula a formação óssea, e devido ao seu pH alcalino e biocompatibilidade, não desenvolve inflamação severa no local da regeneração. O MTA tem sido considerado um material promissor na Endodontia no tratamento de pulpotomias, capeamentos pulpare, especificações, perfurações radiculares e de furca, fraturas, reabsorções radiculares, e em retrobturações. Ele apresenta consideráveis propriedades físico-químicas, tais como biocompatibilidade, indutor de dentinogênese, cementogênese e osteogênese, hidrofílico, radiopaco, detentor de ação antimicrobiana e promotor de selamento marginal adequado (TESSARE et al., 2005).

O mercado odontológico, segundo Haddad (2015), disponibiliza grande variedade de cimentos para utilização em obturação endodôntica, cabendo ao cirurgião-dentista conhecer suas propriedades físico-químicas e biológicas para que possa escolher o material mais adequado a cada caso. Esses materiais vêm sendo classificados de acordo com a sua composição. Desta forma, podem ser considerados como cimento à base de óxido de zinco e eugenol, à base de resina plástica, à base de silicone, à base de ionômero de vidro, e que contêm hidróxido de cálcio, ainda os mais recentemente introduzidos no mercado, os cimentos à base de agregado trióxido mineral (MTA) e os cimentos biocerâmicos.

Os achados histológicos e histobacteriológicos anteriormente citados e mais recentemente, estudos através da biologia molecular orientam nossa conduta clínica no tratamento de canal radicular de dentes com lesão periapical crônica, no sentido de neutralizar, progressivamente, o conteúdo tóxico/ necrótico do canal radicular em direção ao ápice, até o Comprimento Real do Dente (CRD) e conseqüentemente realizando-se o “desbridamento foraminal”, com o objetivo de limpeza do espaço endodôntico em toda sua extensão (LEONARDO, 2005).

Ao atingirmos o forame radiograficamente, já estaremos na realidade (confirmações histológicas), ultrapassando ligeiramente aquele nível em 1 ou 0,5mm. Cabe salientar que não indicamos a sobreinstrumentação intencional e assim o “desbridamento foraminal” não deve ser confundido com sobre instrumentação. O desbridamento foraminal é realizado com limas de reduzido calibre utilizado para limpeza do forame e não com instrumentos utilizados para o preparo e modelagem do canal radicular.

Tronstad et al., (1981), verificaram que a colocação de hidróxido de cálcio no interior do canal radicular transforma o pH ácido dos tecidos em alcalino tendo esses autores

observado que o pH do conteúdo tubular da dentina das áreas de reabsorção onde a dentina estava exposta, assim como na superfície radicular, o pH foi favoravelmente alterado.

Aproveitando as excelentes propriedades físico-químicas e biológicas do agregado trióxido mineral (Figuras 7 e 8), (*Mineral Trioxide Aggregate-MTA*), Lee et al. (2003), introduziu o trióxido mineral (MTA) na endodontia, como material reparador, utilizado como selador de comunicações dos meios intra-canal e periodontal, segundo Haddad (2015).

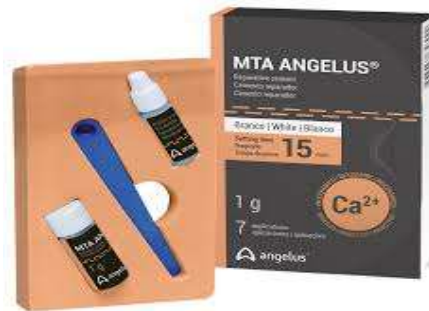

Figura 7 - Cimento à base de MTA
Fonte: www.google.com.br

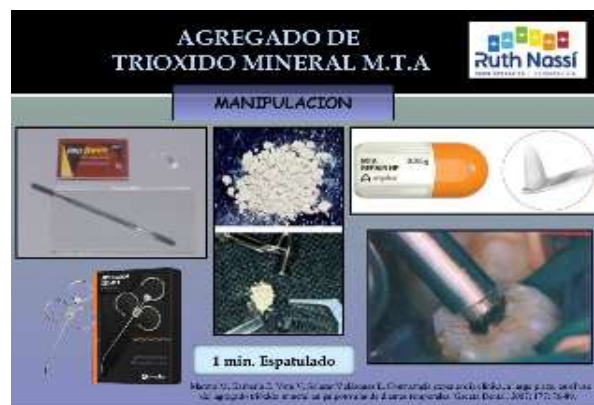

Figura 8- Protocolo de manipulação do cimento MTA
Fonte: www.google.com.br

Quanto à capacidade indutora de calcificação do MTA, para Lopes e Siqueira Jr. (2015), pode estar associada à capacidade que este material tem para atrair os cementoblastos e produzir uma matriz para formação de cimento, o que seria determinado pela sua propriedade seladora, seu elevado pH ou pela liberação de substâncias que ativariam os cementoblastos a formar uma matriz para a formação de uma barreira de tecido duro.

Outra característica do MTA, segundo Castro et al. (2011), é de proporcionar uma vedação eficaz na dentina e cimento, e promover o reparo biológico e regeneração do ligamento periodontal.

Castro et al. (2011) consideram que o MTA não só cumpre o requisito ideal de ser bacteriostático, podendo apresentar também propriedades bactericidas. A liberação de íons hidroxila; um pH elevado, sustentado por períodos prolongados e a formação de uma camada mineralizada intersticial podem proporcionar um ambiente desafiador para a sobrevivência de bactérias. Essas propriedades antibacterianas podem ser um potente inibidor do crescimento bacteriano contra espécies como o *Streptococcus faecalis*.

As vantagens com o uso do MTA, segundo Castro et al. (2011), são múltiplas: (i) redução do tempo de tratamento; (ii) possibilidade de restaurar o dente em curto período de tempo, evitando, assim, o risco de infiltração microbiana entre as seções e (iii), também, mudanças nas propriedades mecânicas da dentina devido ao uso prolongado de hidróxido de cálcio.

Outra teoria que se refere ao MTA, segundo Lopes e Siqueira Jr. (2015), é que ele teria uma ação similar ao hidróxido de cálcio. O óxido de cálcio do pó MTA, ao realizar a preparação da pasta com água, seria convertido em hidróxido de cálcio, e este, em contato com os fluidos tissulares, se dissociar-se-ia em íons cálcio e hidroxila. Os íons cálcio, reagindo com a gás carbônico dos tecidos, dariam origem às granulações de calcita; junto à essas, haveria acúmulo de fibronectina, o que permitiria adesão e diferenciação celular. Na sequência, tem-se formação de uma ponte de tecido duro.

Mesmo considerando as características citadas acima, Lopes e Siqueira Jr. (2015) apresentam que o elevado custo do MTA, o longo tempo de cura e a dificuldade de manipulação constituem algumas desvantagens observadas no uso clínico desse material. Assim, e com base nas similaridades constatadas entre o MTA e o cimento Portland (CP), este último tem sido sugerido como alternativa de menor custo do que aquele. No entanto, o CP tem como grande desvantagem o fato de não ter o nível de radiopacidade exigido pela especificação 57 da ANSI/ADA, para que possa ser distinguido das estruturas anatômicas adjacentes. E ser usado como material endodôntico, agentes radiopacificadores devem ser adicionados.

Recentemente foi introduzido como material obturador os cimentos biocerâmicos, que se destacam, segundo Bueno (2017), por apresentar propriedades bioativas, isto é, aumentar significativamente a capacidade de selamento. Além do cimento propriamente dito, são acompanhados por cones de guta-percha recobertos por nanopartículas de biocerâmicos com a finalidade de eliminar gaps entre cimento e material sólido e, dessa forma, otimizar a capacidade seladora. No entanto, cones de guta-percha convencionais também podem ser empregados. Apresenta como característica coloração branca, são pré-manipuladas, injetáveis

e contêm em sua composição óxido de zircônio, silicato de cálcio, fosfato de cálcio manobásico, hidróxido de cálcio e agentes espessantes. Segundo o fabricante, a umidade presente nos túbulos dentinários é utilizada para iniciar o processo de presa dentro dos canais.

Propriedades favoráveis dos cimentos biocerâmicos citadas por Haddad (2015) foram: boa capacidade seladora, excelente biocompatibilidade, baixa citotoxicidade, atividade antimicrobiana, adesão à dentina, adequada radiopacidade e escoamento, pH alcalino e elevada liberação de íons cálcio. No entanto, uma desvantagem relatada dos cimentos biocerâmicos foi a alta solubilidade, não atendendo às exigências da Especificação n. 57 da ANSI/ADA.

Visando respeitar as necessidades biológicas, para que a saúde periapical possa ocorrer, Bueno (2017) fala que cimentos, à base hidróxido de cálcio, foram introduzidos em Endodontia, apresentando propriedades como estímulo ao reparo periapical, ação antimicrobiana, mineralizadora e anti-inflamatória, por meio de liberação de íons, cálcio e hidroxila; no entanto, sua estabilidade dimensional é contestável em decorrência das partículas de hidróxido de cálcio serem passíveis de reabsorção.

Já os cimentos à base de resina plástica foram desenvolvidos, segundo Bueno (2017), para suprir deficiências relacionadas à falta de adesão entre os demais cimentos endodônticos e as paredes do canal e, assim, aprimorar este quesito. Tem como base a resina do tipo epóxica apresenta excelentes propriedades físicas, alta fluidez, exibe boa tolerância tecidual, boa capacidade de selamento, estabilidade dimensional em longo prazo e radiopacidade. Este cimento tem sido referendado por apresentar índices de força de união à dentina superior aos cimentos à base de óxido de zinco e eugenol, hidróxido de cálcio e cimentos ionoméricos (Figura 9).

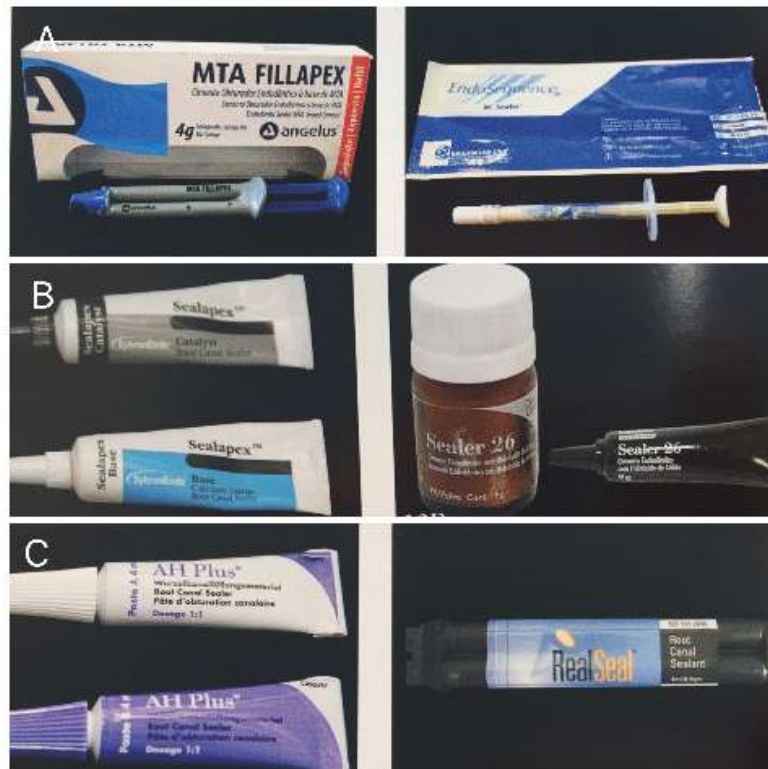

Figura 9 – A, Cimento biocerâmico. B, Cimentos à base de hidróxido de cálcio. C, Cimentos resinosos.

Fonte: Lopes e Siqueira (2015)

Ionômero de vidro, resina composta e MTA têm sido recomendado para restaurar à cavidade de reabsorção, porém o MTA se destaca como um material restaurador bioativo segundo Costa (2015), pois incorpora cálcio e silício na dentina intertubular.

Estudos realizados por Koubi et al. (2012) mostraram que um cimento restaurador baseado em silicato de cálcio material foi trazido para o mercado. Biodentina (Septodont, Saint-Maur des Fossés, França) é um inorgânico à base de silicato tricálcico cimento para substituir a dentina perdida devido ao seu aumento resistência à compressão, força de adesão, porosidade e a liberação de íons de cálcio, o que os torna viáveis alternativa em endodontia, traumatologia dentária, restaurações dentárias e procedimentos pediátricos.

De acordo com Malkondu et al. (2014) esse material é caracterizado pela liberação de cálcio quando em solução. Materiais à base de silicato tricálcico também são definidos como uma fonte de hidroxiapatita quando estão em contato com fluido de tecido sintético.

Biodentine (Figura 10) pode ser um bom candidato para uma dentina substituto em restaurações sanduíche, pois não exigem fotoativação e, portanto, pode ser colocado a granel na cavidade, seu tempo de acerto é curto o suficiente para concluir todo o procedimento em

uma única consulta, e suas propriedades mecânicas são suficientes para suportar o carregamento oclusal quando protegido com composto (KOUBI et al., 2012).

A cavidade de reabsorção é preenchida com o cimento de silicato de cálcio *Biodentine* (*Septodont*), que é levado para a cavidade de reabsorção com a ajuda de um portador de amálgama e condensado com pluggers endodônticos.

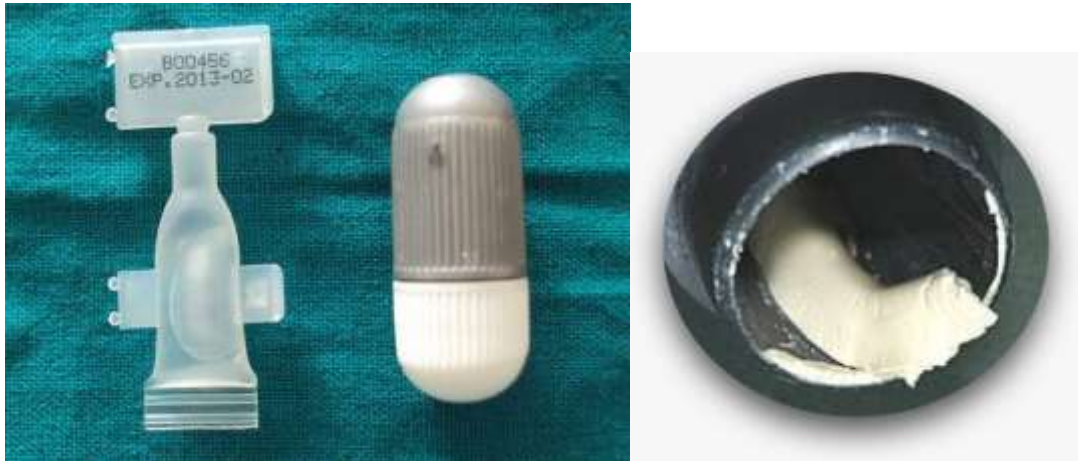

Figura 10 - Biodentine (septodont)

Fonte: Costa et al. (2015)

Costa et al. (2015) descreveram dois casos de reabsorção cervical invasiva que foram tratados com cimento de silicato de cálcio como alternativa ao agregado trióxido mineral (MTA). Em o primeiro caso de desbridamento cirúrgico foi realizado mantendo vitalidade pulpar e cimento de silicato de cálcio foi aplicado como parte da restauração com 3 anos de acompanhamento. No segundo caso, o feixe cônico a tomografia computadorizada (TCFC) foi utilizada para detectar a reabsorção cervical invasiva seguida de tratamento do canal, curetagem das paredes reabsorvidas, restauração e um seguimento de 18 meses. Concluíram que a ausência de sintomas, aspecto radiográfico normal e aparência normal de os tecidos circundantes demonstraram que o material bioativo é adequado para reparar perdas de estrutura da dentina radicular.

A radiografia periapical mostra canino superior direito do mesmo dente e após 30 meses de tratamento ortodôntico com reabsorção cervical. Vista palatina mostrando a lesão cervical após remoção do tecido de granulação. Reparo do defeito com o biodentine Visão palatina do dente 45 dias pós operatório. Radiografia do seguimento de 3 anos da parte superior. Polpa vital o primeiro caso de desbridamento cirúrgico foi realizado mantendo

vitalidade pulpar e restauração radicular com cimento de silicato de cálcio, acompanhamento clínico e radiográfico (Figura 11).

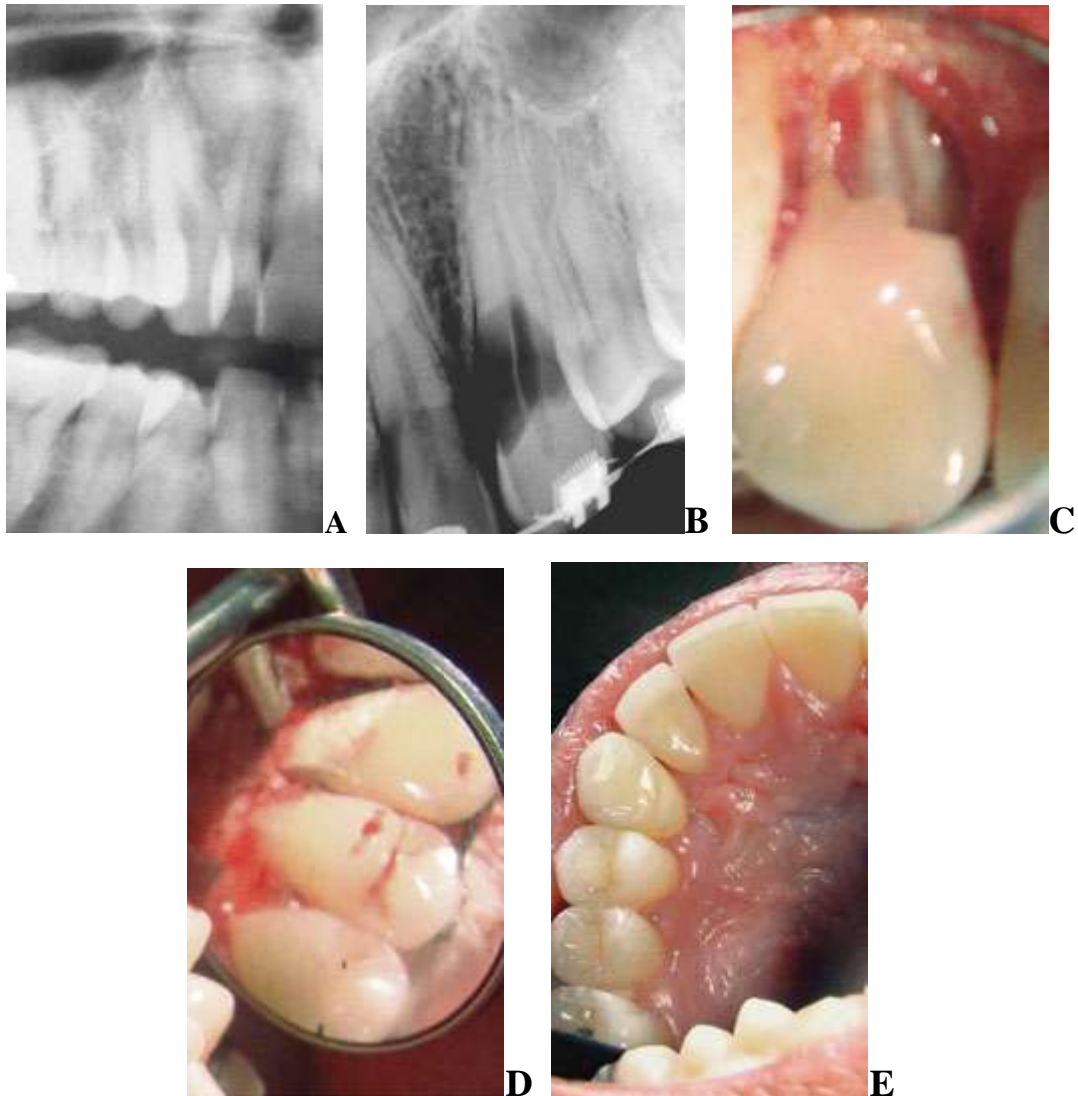


Figura 11 - Radiografia periapical do canino superior direito.

- A- Radiografia periapical do canino superior direito.
- B- Radiografia do mesmo dente após 30 meses do tratamento ortodôntico.
- C- Vista palatina do canino superior direito.
- D- Reparo com Biodentine. E- Proservação após 3 anos.

Fonte: Costa et al. (2015)

Tratamento de canal radicular e desbridamento interno e as paredes reabsorvidas. Acesso endodôntico concluído lesão extremamente hemorrágica Lesão desbridada mecanicamente e sob 2,5%.

Irrigação com solução salina e preenchida com pasta de hidróxido de cálcio. Após 19 dias, depois de não mais sangramento, o canal foi preenchido com guta-percha e silicato de cálcio *biodentine* (*Septodont*), foi aplicado para encher a cavidade da reabsorção (Figura 12).

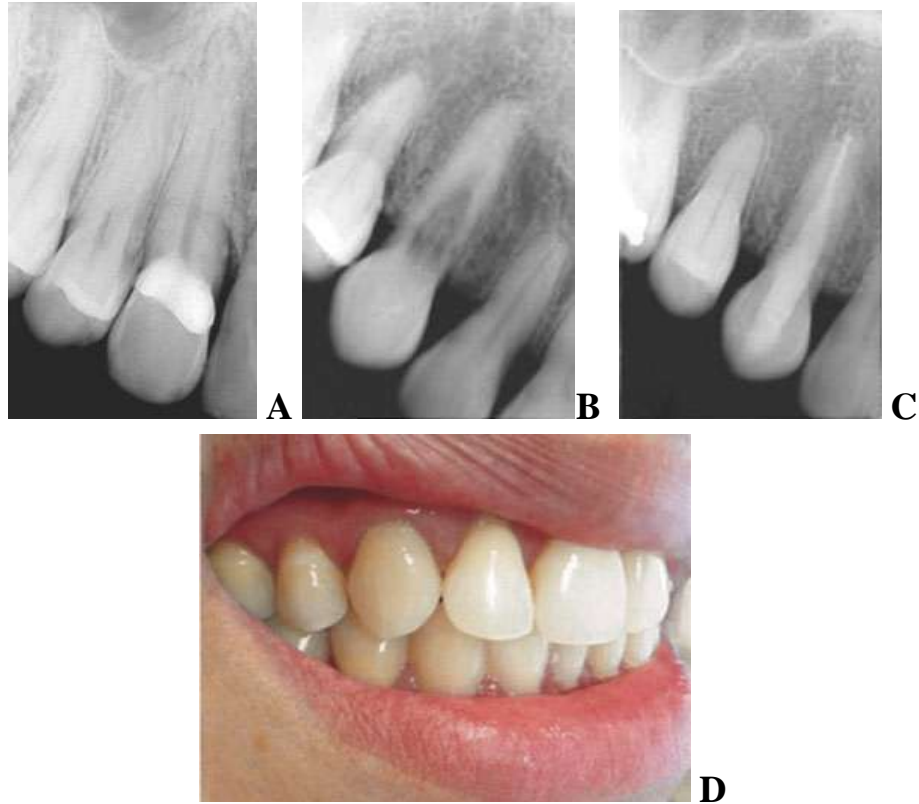


Figura 12 - Tratamento de canal radicular com necrose pulpar.

- A- Radiografia periapical mostrando o canino superior direito.
- B- Radiografia mostrando reabsorção servical invasiva do canino superior direito.
- C- Radiografia de 18 meses após tratamento endodôntico.
- D- Aparência clínica 18 meses após o tratamento.

Fonte: Costa et al. (2015)

A figura 13 mostra a tomografia referente aos casos citados anteriormente.

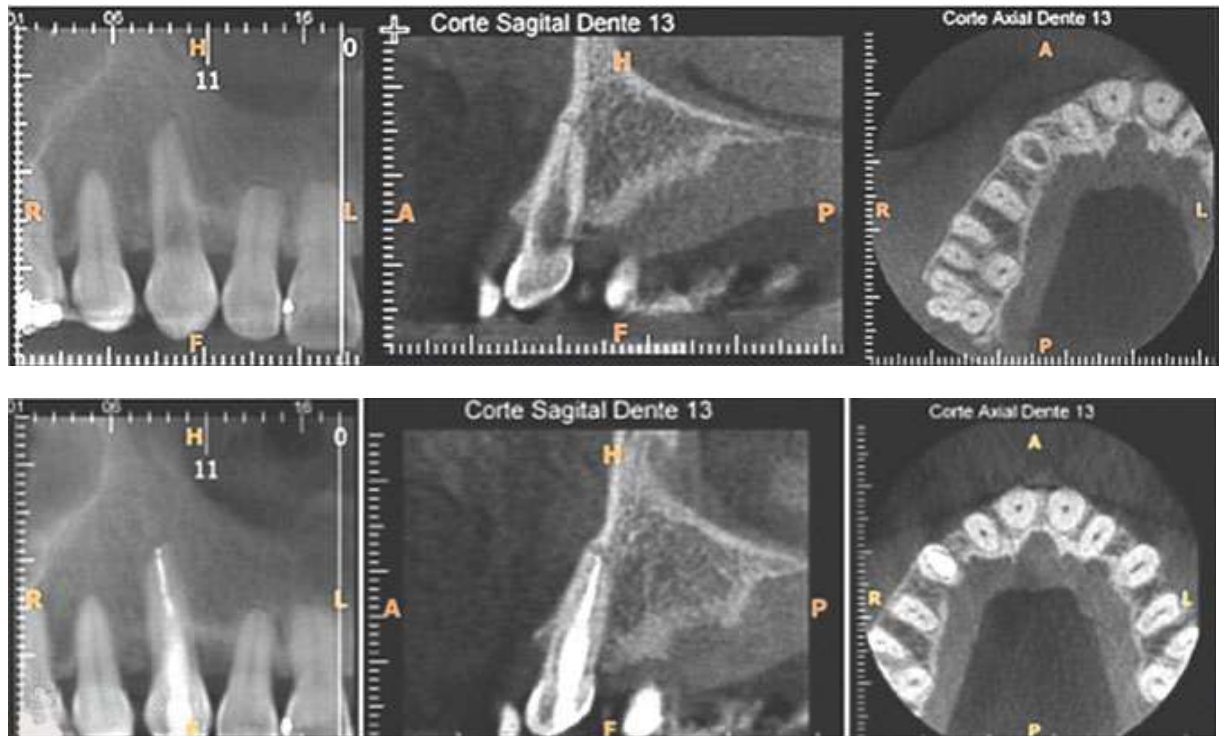


Figura 13 - Tomografia computadorizada de pequeno volume. Imagem da TCFC nos cortes coronal, sagital e axial, para diagnóstico.

Fonte: Costa et al. (2015)

A figura 14 mostra uma sequência de radiografias realizadas utilizando biocerâmico Mk Life.

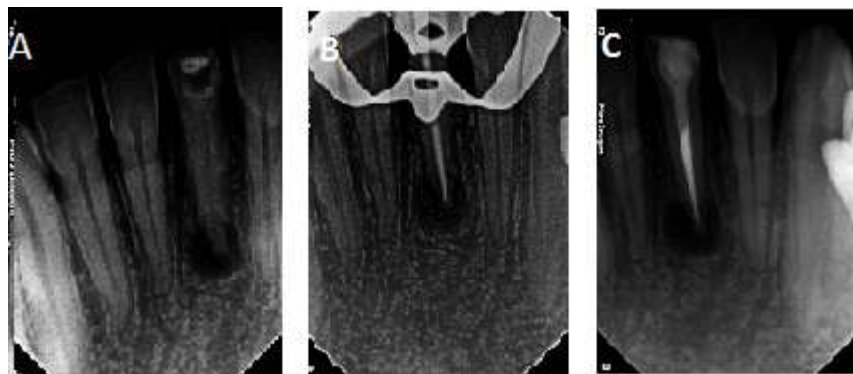


Figura 14 - Reabsorção dentária externa apical. Sequência radiográfica.

A, Inicial.

B. Conometria.

C. Obturação.

Fonte: Imagem da pesquisadora

A figura 15 mostra uma sequência de radiografias realizadas utilizando Guta Percha e Sealapex

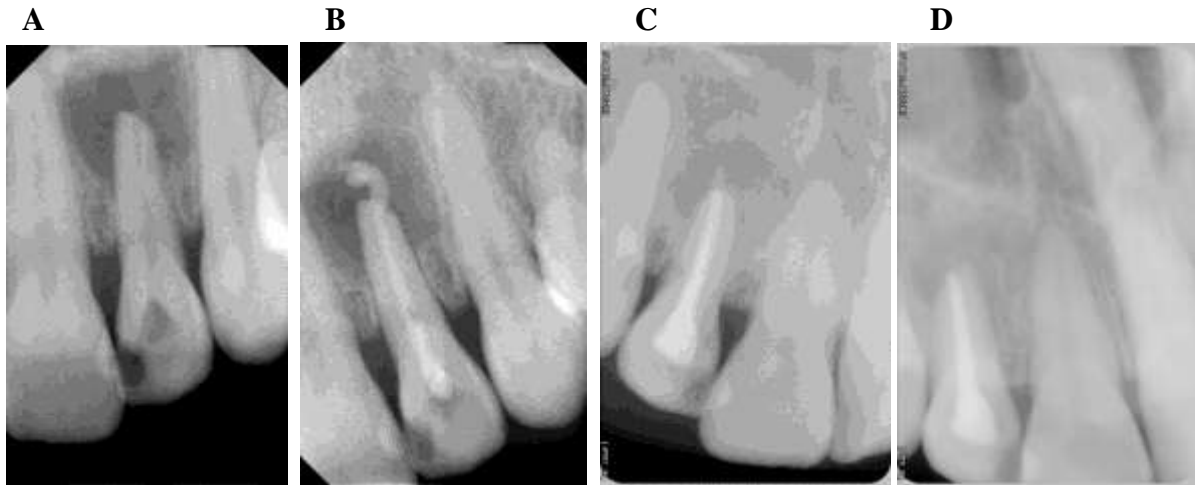


Figura 15 - Canal obturado com Guta Percha e Sealapex. Proservação: 3 meses.

(A) Radiografia periapical inicial.

(B) Radiografia com Hidróxido de Cálcio.

(C) Radiografia do canal obturado.

(D) Radiografia da Proservação depois de 3 meses.

Fonte: Cortesia Profª. MS. Carmem Lúcia Fernandes Luiz

A figura 16 mostra a sequência radiográfica de retratamento dente com reabsorção externa; do canal retratado e obturado; Canal obturado com MTA REPAIR HP e proservação: 6 meses.

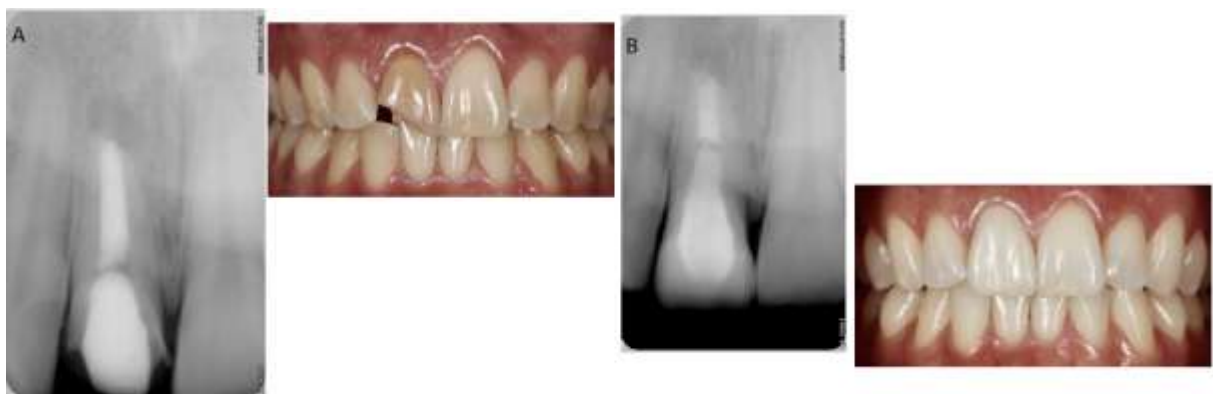

Figura 16 - Reabsorção dentária externa apical. Sequência radiográfica. A, RX inicial. B, RX Proservação.

Fonte: Cortesia Prof. Marcone Reis Luiz e Dr. Alexandre Azevedo

A figura 17 mostra seqüência de uma reabsorção interna. Odontometria. Canal obturado com cimento MTA.

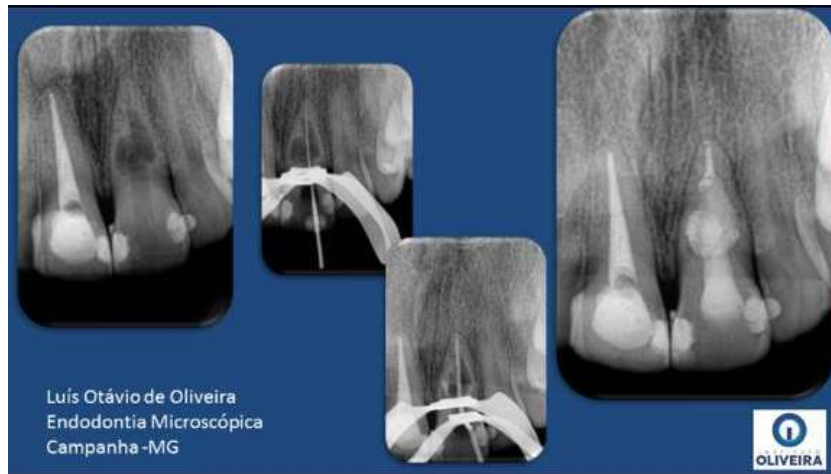

Figura 17 - Reabsorção interna

Fonte: Ms. Dr. Luis Otávio de Oliveira

Conforme visto acima, o mercado odontológico disponibiliza diversos tipos de cimento para utilização em obturação, no entanto, Haddad (2015) relata que esses cimentos ainda não preenchem todos os requisitos para um selamento realmente eficiente prevenindo tanto a infiltração apical quanto à coronária e estimulando efetivamente o reparo.

2.5 Prognóstico

Consolaro (2011), quando o processo inflamatório e estresse celular cessam na área em reabsorção, as unidades osteorremodeladoras e seus clastos sofrem uma desmobilização e saem da superfície radicular: os mediadores desaparecem. O pH da região volta ao estado de neutralidade e novos cementoblastos são formados, recolonizando a superfície radicular em alguns dias. Se a causa for a contaminação radicular por bactéria via canal, o tratamento endodôntico adequado elimina a causa e a reabsorção repara-se. Se o fator causal for uma força ortodôntica, a desativação do aparelho ou a dissipação da força cessa o processo.

Consolaro (2011) as reabsorções dentárias por substituição sempre sucedem à anquiose alveolodentária e, uma vez estabelecidas, o processo não tem como cessar.

Em síntese, segundo Consolaro (2011), a reabsorção inflamatória pode ser controlada, curada e tem bom prognóstico, mas se elimina a possível causa e a reabsorção inflamatória não cessa, isso implica considerarmos que a verdadeira causa não foi eliminada. Já a

reabsorção dentária por substituição tem um prognóstico ruim, pois cedo ou tarde ocorrerá a perda dentária.

Haddad (2015) fala que o tratamento endodôntico do sistema de canais radiculares compreende uma série de procedimentos interdependentes entre si os quais, independente do grau de dificuldade encontrada, apresentam igual importância para que o sucesso possa ser alcançado, não apenas no ponto de vista clínico, mas também biológico.

3 DISCUSSÃO

De acordo com Borges (2005), o processo de reabsorção é um problema de característica multidisciplinar, requerendo diversos especialistas para compreender sua etiologia, patogênese, diagnóstico e tratamento. É comum que haja uma confusão entre reabsorção interna e externa, quando diagnosticadas. Um exato diagnóstico é essencial, uma vez que reabsorções internas e externas são patologias distintas, com diferentes fatores etiológicos e tratamentos.

Frank et al. (1995) classificaram as reabsorções de acordo com sua localização, etiologia e efeitos resultantes. Andreassen (1987) classifica-as em reabsorção interna, reabsorção de superfície, reabsorção substitutiva e reabsorção inflamatória. Trostand (1988) subdivide-as em reabsorção interna; reabsorção externa progressiva e transitória e estas com suas subclassificações. Sendo assim, esta abrangência de classificações torna difícil a comunicação entre os profissionais.

Macieira (2011) e Lopes e Siqueira Junior (2015) acreditam que o processo de reabsorção envolve a perda de estrutura dentária, como dentina e cemento e, também, do osso alveolar, sendo resultante da atividade de célula clástica e causada por fatores fisiológicos, patológicos ou idiopáticos.

Para Prata (2002), ainda não está totalmente esclarecida a etiologia das reabsorções, porém, os traumatismos e os processos infecciosos são considerados os principais agentes etiológicos.

Em relação à patogenia, Cardoso e Gonçalves (2002) dizem que as reabsorções dentárias estão relacionadas a aspectos e mecanismos referentes à biologia celular, à inflamação, à auto-imunidade, à odontogênese e à biopatologia óssea.

O tratamento da reabsorção interna é previsível. A terapia do canal radicular irá interromper o processo. Se o defeito reabsortivo não perfurar a parede do canal, este é o tratamento de escolha. Em contrapartida, a reabsorção radicular externa pode localizar-se em qualquer terço da raiz, podendo ser transitória ou progressiva.

A reabsorção radicular externa é um processo patológico em que ocorre a destruição das estruturas mineralizadas do dente. Os tecidos dentários mineralizados são eliminados pelas células clásticas na superfície externa do dente, sendo um processo destrutivo e multifatorial (ANDREASEN, 1987; BRAMANTE, 2004; NASCIMENTO, 2006).

Segundo English (2001), os dentes mais prováveis de apresentarem a reabsorção

radicular são os incisivos centrais superiores, seguidos dos incisivos inferiores e os primeiros molares inferiores. Isto, possivelmente, ocorre devido à extensão da movimentação ortodôntica nestes dentes ser normalmente maior que no restante da dentição.

Traumatismo, reimplantes, transplante, procedimentos cirúrgicos e restauradores, fratura dentária, tratamento ortodôntico, pressão excessiva de dentes impactados ou tumores, agentes clareadores, inflamação pulpar e periodontal, também, são citados por Macieira et al. (2011) como fatores relacionados com a etiologia desta patologia.

Lopes e Siqueira Jr. apud Dibbern (2017, p.17) dizem que os microorganismos no interior do sistema de canais radiculares causam uma inflamação crônica nos tecidos, que podem estimular ou ativar as células clásticas que promovem a reabsorção óssea e dentária apical.

Gunraj (1999) lista do seguinte modo as reabsorções: reabsorção externa associada a injúrias traumáticas, reabsorção externa decorrente de necrose pulpar ou patológica periapicais e reabsorção externa por pressão no ligamento periodontal. Já Consolaro (2002) apresenta a seguinte classificação: superfície dentária afetada (externa, interna e externa/interna); extensão no comprimento da raiz (simples, múltiplas), fase de evolução do processo (ativa, paralisada e reparada); região dentária afetada (coronal, cervical e apical); dimensão da causa do processo (inflamatório e por substituição).

Sendo assim, esta abrangência de classificações torna difícil a comunicação entre os profissionais.

A infecção no canal radicular pode penetrar nos túbulos dentinários exposto e se houver contaminação desses túbulos com as bactérias no canal radicular, há possibilidade de dar início a uma reabsorção inflamatória (ANDREASEN apud DIBBERN, 2017, p.10)

Geralmente a reabsorção por substituição é decorrente de lesão da membrana periodontal, pós-traumatismo dentário severo, como a avulsão e a intrusão ou processo infeccioso. Quando há falhas no ligamento periodontal, a superfície radicular fica justaposta ao osso, estabelecendo uma anquilose alvéolo dentária e favorecendo a atração e união das células clásticas a ela. A raiz é substituída, gradualmente, por osso através do processo de remodelação óssea (ANDREASEN, 1987; SIQUEIRA E LOPES, 2004; HIDALGO, 2005).

Os autores concordam quanto à importância das radiografias. Segundo Lopes e Siqueira Jr. (2015), a reabsorção apical é assintomática, ou seja, não apresenta sinais de dor. Cardoso e Gonçalves (2002) afirmam que apresenta lesões assimétricas de densidade variável e contorno irregular, imagem radiolúcida.

Quanto ao tratamento, os autores preconizam a limpeza do sistema de canais radiculares com o preparo químico-mecânico, porém divergem quanto à concentração do hipoclorito de sódio e a troca de curativos com medicação intra canal. Haddad (2005) cita associação de NaOCl empregada juntamente o Endo PTC, que, quando associado, promove reação de efervescência pela liberação de cloro e oxigênio, intensificando sua atividade microbiana e, também, fala sobre EDTA, ácido etilenodiamino tetra-acético e o ácido cítrico recomendado como auxiliares à terapia endodôntica por remover debris de dentina produzidos nas paredes dos canais radiculares durante o preparo químico-cirúrgico. Porém, segundo Bueno e Pelegrine (2017), não existe um único agente irrigante capaz de agregar todas as propriedades, contudo, fato relevante e atual é a potencialização dos agentes irrigantes comumente utilizados em Endodontia, como a ativação por meio de ondas ultrassônicas. O preparo biomecânico, segundo Brunini (2018), não elimina os microorganismos aderidos aos canais radiculares, tornando-se, não efetivo, só o preparo químico-mecânico, originando, como recurso complementar, a medicação intracanal.

Brunini (2018), Cardoso e Gonçalves (2002), Toledo et al. (2010), Foreman e Barnes (1990) citam o hidróxido de cálcio como medicamento intra canal, pois apresenta propriedades como controle microbiano, poder anti-inflamatório, inibição de reabsorções inflamatórias, além de promover uma barreira física no interior dos canais radiculares. Lopes e Siqueira Jr (2015) e Haddad (2005) citam a associação do hidróxido de cálcio com o PMCC como possuindo um maior efeito na ação antimicrobiana, sendo, inclusive, capaz de eliminar bactérias anaeróbicas estritas e facultativas alojadas no interior dos túbulos dentinários. Os autores concordam quanto às excelentes propriedades físico-químicas e biológicas do MTA para se alcançar os objetivos supracitados, que é neutralizar o processo de reabsorção.

Lopes e Siqueira Junior (2015) apresentam também o cimento Portland (CP), devido ao elevado custo do MTA e dificuldade na manipulação. Porém, o cimento Portland (CP) tem como grande desvantagem o fato de não ter muita radiopacidade, para que possa ser distinguido das estruturas anatômicas adjacentes.

Recentemente foi introduzido como material obturador os cimentos biocerâmicos, que se destacam, segundo Bueno e Pelegrine (2017), por apresentar propriedades bioativas, isto é, aumentar, significativamente, a capacidade de selamento. Além do cimento propriamente dito, são acompanhados por cones de guta-percha recobertos por nanopartículas de biocerâmicos com a finalidade de eliminar gaps entre cimento e material sólido e, dessa forma, otimizar a capacidade seladora. No entanto, cones de guta-percha convencionais também podem ser empregados. Apresenta como característica coloração branca, são pré-

manipuladas, injetáveis e contêm em sua composição óxido de zircônio, silicato de cálcio, fosfato de cálcio manobásico, hidróxido de cálcio e agentes espessantes. Para o fabricante, a umidade presente nos túbulos, utilizada para iniciar o processo de presa dentro dos canais.

Propriedades favoráveis dos cimentos biocerâmicos citadas por Haddad (2015) foram: boa capacidade seladora, excelente biocompatibilidade, baixa citotoxicidade, atividade antimicrobiana, adesão à dentina, adequada radiopacidade e escoamento, pH alcalino e elevada liberação de íons cálcio. No entanto, uma desvantagem relatada dos cimentos biocerâmicos foi a alta solubilidade, não atendendo às exigências da Especificação n. 57 da ANSI/ADA.

Visando respeitar as necessidades biológicas, para que a saúde periapical possa ocorrer, Bueno e Pelegrine (2017) fala que cimentos à base hidróxido de cálcio foram introduzidos em Endodontia, apresentando propriedades como estímulo ao reparo periapical, ação antimicrobiana, mineralizadora e anti-inflamatória por meio de liberação de íons cálcio e hidroxila; no entanto, sua estabilidade dimensional é contestável em decorrência das partículas de hidróxido de cálcio serem passíveis de reabsorção.

Já os cimentos à base de resina plástica foram desenvolvidos, Bueno e Pelegrine (2017) informam que para suprir deficiências relacionadas à falta de adesão entre os demais cimentos endodônticos e as paredes do canal e, assim, aprimorar este quesito. Tem como base a resina do tipo epóxica, apresenta excelentes propriedades físicas, alta fluidez, exibe boa tolerância tecidual, boa capacidade de selamento, estabilidade dimensional a longo prazo e radiopacidade. Este cimento tem sido referendado por apresentar índices de força de união à dentina superior aos cimentos à base de óxido de zinco e eugenol, hidróxido de cálcio e cimentos ionoméricos.

Segundo Consolaro (2011), a reabsorção inflamatória pode ser controlada, curada e tem bom prognóstico, mas eliminada a possível causa e a reabsorção inflamatória não cessa, isso implica considermos que a verdadeira causa não foi eliminada. Já a reabsorção dentária por substituição tem um prognóstico ruim, pois, cedo ou tarde ocorrerá a perda dentária.

Conforme relatado por Attik et al. (2014), a Biodentine compoventes semelhantes ao cimento Portland. Portanto, pode-se supor que os conjuntos de Biodentine através de uma hidratação reação que envolve a dissolução de cálcio grânulos de silicato para produzir hidróxido de cálcio e hidratos de silicato de cálcio, que formam a matriz que contém grânulos não hidratados e contém água micro-spaces onde o hidróxido de cálcio distribui, que fornece a alta alcalinidade. Desde Biodentine tem um pH alcalino, assume-se que este material pode incentivar o processo de mineralização semelhante ao MTA.

4 CONCLUSÃO

A reabsorção radicular externa apresenta uma etiologia multifatorial, resultante de uma interação complexa entre a atividade de células clásticas, podendo ser causada por fatores fisiológicos, patológicos ou idiopáticos.

Pelo fato da reabsorção radicular externa ser imprevisível e depender de múltiplos fatores, é de primordial importância executar um diagnóstico cuidadoso e criterioso através de anamnese, exame radiográfico, para que seja planejado o tratamento correto e um prognóstico mais favorável aos dentes que sofrem desta patologia.

Ainda existem várias formas de tratamento para a reabsorção, mas todas indicam uma limpeza do sistema de canais radiculares como forma de tentar neutralizar esse processo.

REFERÊNCIAS BIBLIOGRÁFICAS

AMERICAN ASSOCIATION OF ENDODONTICS RECOMMENDED GUIDELINES. *Treatment of the avulsed permanent tooth. Dent Clin North Am.* Chicago, v. 39, p. 221-225, 1995.

ANDREASEN JO. *Relationship between surface and inflammatory resorption and changes in the pulp after replantation of permanent incisors in monkeys. J Endod,* v. 7, p.294-30, 1981.

ATTIK, G.N.; VILLAT, C.; HALLAY, F. et al. *In vitro biocompatibility of a dentine substitute cement on human MG. 63 osteoblasts cells: Biodentine versus MTA((R)). Int Endod J.,* n. 47, p. 1133-1141, 2014.

BERNARDES, R. A. **Estudo comparativo entre as tomografias computadorizadas 3D, ortopantomográficas e radiografias periapicais no diagnóstico de lesões periapicais, fraturas radiculares e reabsorções dentais.** 2007. 199 f. Tese (Doutorado). Faculdade de Odontologia, Universidade de São Paulo, Bauru, 2007.

BRAMANTE, C.M; BERBET, A.; BERNARDINELI, N.; MORAES, I.G.; GARCIA, R.B. **Acidentes e complicações no Tratamento Endodôntico: soluções clínicas.** 2. ed. São Paulo: Santos, p. 184-196, 2004.

BRUNINI,S.H.S.; SLUSARSKI, J. P.; HIDALGO, L. R.; TOMAZINHO, L. F.; FORONI, R. D. **Reparo de periodontite apical assintomática extensa por meio do tratamento endodôntico: relato de caso. Endodontics Dental Press.** Maringá, v.8, n. 1, p. 65-81, 2018.

BUENO, S. E.C; PELEGRINE, A.R.; **Excelência endodontia clínica.** São Paulo: Quintessense, 2017.

CARDOSO, R. J. A.; GONÇALVES, E. A. N. **Endodontia Trauma: Arte Ciência Técnica.** São Paulo: Artes Medicas Ltda, v. 2, 2002.

CASTRO, A. N.; OLIVEIRA, D. C. R. S.; DINIZ, L. N.; EULALIA, A. S.; PAULILLO, L. A. M. S.; PEREIRA, G. D. S.; **Avaliação da utilização de MTA como plug apical em dentes com ápices abertos. Revista Brasileira de Odontologia,** Rio de Janeiro, v. 68, n.1, p. 59-63, jan./jun. 2011.

CASTRO, I. O.; ESTRELA, C.; VALLADARES-NETO, J. **A influência de imagens tridimensionais no plano de tratamento ortodôntico. Dent. Press j. orthod.,** Maringa, v. 16, n. 1, p. 75-80, 2011.

CONSOLARO, A. **Reabsorções dentárias na movimentação ortodôntica.** Maringá: Dental Press, 2002.

CONSOLARO, A. **O conceito de reabsorções dentárias ou as reabsorções dentárias não são multifatoriais, nem complexas, controversas ou polêmicas. Dental Press,** Maringá, v. 18, n.4, jul./ago. 2011.

- COSTA, S.V.; OLIVEIRA, J.J.;PINHEIRO, S.L.;BUENO,C.E.S.;FERRARI,P.H.P. *Use of a tricalcium silicate cement in invasive cervical resorption. ENDO (Lond Engl)*, v. 9, n. 3, p. 193-200, 2015.
- BREZNIAK, N.; WASSERSTEIN, A. *Orthodontically induced inflammatory root resorption. Part I: The basic science aspects. Angle Orthod.*v.72, n.2, p 175-179.
- BREZNIAK, N.; WASSERSTEIN, A. *Orthodontically induced inflammatory root resorption. Part I: The basic science aspects. Angle Orthod.* v.72, n. 2, p. 175-179, abr. 2002.
- CALISKAN, M.K.; TURKUN, M. *Prognosis of permanent teeth with internal resorption: a clinical review. Endod Dent Traumatol*, v. 13, n. 2, p. 75-81, 1997.
- CVEK, M. Treatment of non-vital permanent incisors with calcium hydroxide. II. Effect on external root resorption in luxated teeth compared with effect of root filling with guttapercha. A follow-up. *Odontol Revy*, v. 24, n. 4, p. 343-54, 1973.
- DE DEUS, Q. D. **Endodontia**. Rio de Janeiro: Medsi, 1992.
- DIBBERN , C.G. **Considerações sobre as reabsorções radiculares externas em dentes traumatizados**: revisão de literatura. 2017. 30p. Monografia (Especialização em Endodontia), Piracicaba, 2017.
- LOPES, H. P.; SIQUEIRA, JR. J. F. **Endodontia**: biologia e técnica. 3.ed. Rio de Janeiro: Guanabara Koogan, 2015.
- ENGLISH, H. *External apical root resorption as a consequence of orthodontic treatment. JNZ Soc Periodontol.* Nova Zelândia, v. 17, n. 86, p 17-23, 2001.
- ENGLISH, H. *External apical root resorption as a consequence of orthodontic treatment. JNZ Soc Periodontol.* 2001; 86: 17-23.
- FRANSCISCHONE, T. R. G.; FURQUIN, L. Z.; CONSOLARO, A. Reabsorções dentárias e alterações ósseas no trabeculado maxilar podem ter origem sistêmica? Uma abordagem clínica e diagnóstica. **Rev Dental Press Ortod Ortop Maxilar.** v.7, n.4, p. 43-9, jul-ago, 2002
- FISHEL D & TAMSE. *A Dentist's mistakes in making correct radiographic diagnoses. Quint Int.*, v. 6, p.59-64, 1978.
- FOREMAN, P.C.;BARNES, I.E. *A review of calcium hydroxide. Int Endond J.* Foreman, v.23, n.6, p.283-294, 1990.
- FRANK, A. L. et al. *Extracanal invasive resorption: an update. Compend. Contin Educ. Dent.*, v. 16, n. 3, p. 250-254, mar. 1995.
- FRANSCISCHONE, T. R. G.; FURQUIN, L. Z.; CONSOLARO, A. Reabsorções dentárias e alterações ósseas no trabeculado maxilar podem ter origem sistêmica? Uma abordagem clínica e diagnóstica. **Revista Dental Press Ortod Ortop Maxilar.** v.7, n.4, p. 43-49, jul./ago. 2002.

FUSS, Z.; TSEIS, I.; LIN, S. *Root resorption--diagnosis, classification and treatment choices based on stimulation factors. Dent Traumatol, Blacruelle Mun Kszard*, v. 19, n. 4, p. 175-182, 2003.

GUNRAJ, M. *Dental Root Resorption. Oral Surg.Oral Med. Oral Pathol. Oral Radiol. Endod., St. Louis*, v. 88, n. 6, p. 647-653, dec.1999.

HADDAD, M. S. **Endodontia de Vanguarda**. São Paulo: Napoleão, 2015.

HAROKOPAKIS-HAJISHENGALLIS, E. *Physiologic root resorption in primary teeth: molecular and histological events. J Oral Sci, Lounsvile*, v. 49, n. 1, p. 1-12, 2007.

HARTSFIELD, J.R.; J. K.; EVERETT, E. T.; AL-QAWASMI, R. A. *Genetic factors in external apical root resorption and orthodontic treatment. Crit Rev Oral Biol Méd.*, v.15, n. 2, p. 115-122, 2004.

HIDALGO, M.M; ITANO, E.N.; CONSOLARO, A. *Humoral immune response of patients with dental trauma and consequent replacement resorption. Dent Traumatol . Uniet King*, v. 21, n. 4, p. 218-221, 2005.

KOUBI, G.; COLON, P.; FRANQUIN, J.C.; HARTMANN, A.; RICHARD, G.; FAURE, M.O.; LAMBERT, G. *Clinical evaluation of the performance and safety of a new dentine substitute, Biodentine, in the restoration of posterior teeth a prospective study. Clin Oral Investig.*,v.17, n.1, p.243-249, jan. 2012.

WSON LG, NOONAN JE, LEWIS RD, BURKES Jr EJ. *Root Resorption. A Dental Enigma. QuintInt* , vol 1, p. 43-8, 1992.

LEE, K. S.; STRAJA, S. R.; TUNCAY, O. C. *Perceveid long-term prognosis of teeth with orthodontically resorbed roots. Orthod Craniofacial Res.*, v. 6, n. 3, p. 177-191, 2003.

FERREIRA, M. M.; CARRILHO, E. V. P; LEITÃO J. *Mecanismo e Classificação das Reabsorções Radiculares. Rev. Port de Estomatol. Med. Dent. Cir. Maxilofac.*, v. 47, n. 4, p. 241-248, 2006.

LEONARDO, M. R.. **Endodontia: Tratamento de canais radiculares: princípios técnicos e biológicos**. São Paulo: Artes Médicas, 2005.

LEONARDO, M.R. **Contribuição para a reparação apical e periapical pós-tratamento de canais radiculares**. 1993. Tese (Livre Docência) – Faculdade de Farmácia e Odontologia de Araraquara, SP, 1973.

LOPES, H.P.; SIQUEIRA JUNIOR, J. F. **Endodontia: Biologica e técnica**. 4.ed. Rio de Janeiro: Elsevier, 2015.

MACIEIRA, M.M.; JUSTO, A.M; SÓ, M. V. S; SANTOS, R. B; MAGRO, M. L.; KUGA, M. C. *Diagnostico radiográfico diferencial das reabsorções radiculares internas e externas entre especialidades em endodontia e clínicos gerais. RFO/UPF. Passo Fundo*, v. 16, n. 3, set./dez. 2011.

- MALKONDU Ö, KARAPINAR KAZANDAG M, KAZAZOGLU E. A review on biodentine, a contemporary dentine replacement and repair material. **Biomed Res Int**. 2014.
- NASCIMENTO, G.J.F; EMILIANO, G.B.G; SILVA, I.H.M.; CARVALHO, R.A.; GALVÃO, H.C. Mecanismo, classificação e etiologia das reabsorções radiculares. **Revista Faculdade de Odontologia**. Porto Alegre, v. 47, n .3, p. 17-22, 2006.
- NE, R.F.; WITHERSPOON, D.E.; GUTMANN, J.L. *Tooth resorption*. **Quintessence Int**, São Paulo, v. 30, n. 1, p. 9-25, 1999.
- PATEL,S.; DA WOOD, A.;WILSON, R.; HORNER, K.; MANNOCCI, F. *The detection and management of root resorption lesions using intraoral radiography and cone beam computed tomography- an in vivo investigation*. **Int Endod J**, p. 831-838, 2009.
- OTIS, L. L.; HONG, J. S. Tuncay OC. *Bone structure effect on root resorption*. **Orthod Craniofac Res.**; v. 7, n. 3, p. 165-177, ago. 2004.
- PRATA, M.I.A.; VILLA. N.; RODRIGUES, H.A.; CARDOSO, R.J.A. Avaliação da reabsorção radicular apical externa e interna, em dentes com lesões periapicais. **JBE**, v. 3, n, 10, p. 222-228, jul./set. 2002.
- SANTOS S. H; MOROSOLLI A. R.C. Considerações sobre as reabsorções radiculares externas. SOTAU **Revista Virtual de Odontologia**, v.1, p. 2-7. 2007.
- SILVA, S. R. Agindo a tempo nas reabsorções dentárias. **Rev Assoc Paul Cir Dent.**; v. 59, n. 1, p. 7-19, 2005.
- TANOMARU, J.M.G.; LEONARDO, M.R.; TANOMARU FILHO, M.; BONETTI FILHO, I.; SILVA, L.A.B. *Effect of diferente irrigation solutions and calcium hydroxide on bacterial LPS*. **Int. Endod. J.**, v.36, p.733-739, 2003.
- TESSARE, P. O. et al. Propriedades, Características e Aplicações Clínicas do Agregado Trióxido Mineral-MTA. Uma Nova Perspectiva em Endodontia. Revisão de Literatura. **Electronic j. of Endodontics Rosario**, v.1, ano 4, p.1-15, 2005.
- TOLEDO, R.; BRITTO, M. L. B.; PALLOTTA, R. C.; NABESHIMA,C. K. Hidroxido de Calcio e Iodofórmio no tratamento endodôntico de dentes com Rizogênese Incompleta. **IJD, Int. Dent**. Recife, v. 9, n.1, jan./mar. 2010.
- TRONSTAD, L. et al. *PH changes in dental tissues after root canal filling with calcium hydroxide*. **J Endod, Chicago**, v. 7, n. 1, p. 17-21, 1981.
- TSUBONO A. K. **Estudo da reabsorção radicular apical externa associada ao tratamento ortodôntico**. 2006. 61p. Trabalho de conclusão de Curso (Monografia) – Universidade de Marília, UNIMAR, 2006.