



CENTRO UNIVERSITÁRIO DE LAVRAS
CURSO DE GRADUAÇÃO EM ODONTOLOGIA

**DESENVOLVIMENTO DE APLICATIVO AUXILIAR DE DIAGNÓSTICO DE
LESÕES DE MUCOSA BUCAL**

THAINÁ SERPA DO NASCIMENTO

LAVRAS - MG
2019

THAINÁ SERPA DO NASCIMENTO

**DESENVOLVIMENTO DE APLICATIVO AUXILIAR DE DIAGNÓSTICO DE
LESÕES DE MUCOSA BUCAL**

Monografia apresentada ao
Centro Universitário de Lavras
como parte das exigências do
curso de graduação em
Odontologia.

ORIENTADOR

Prof. Dr. Cássio Vicente Pereira

LAVRAS - MG

2019

Ficha Catalográfica preparada pela Seção de Processamento Técnico da
Biblioteca Central do Unilavras

N244d Nascimento, Thainá Serpa do .
Desenvolvimento de aplicativo auxiliar de diagnóstico de
lesões de mucosa bucal / Thainá Serpa do Nascimento;
orientação de Cássio Vicente Pereira -- Lavras: Unilavras,
2019.
32 f. : il.

Monografia apresentada ao Unilavras como parte das
exigências do curso de graduação em Odontologia.

1. Tecnologia. 2.Diagnóstico. 3. Lesão. 4.Mucosa bucal.
I. Pereira, Cássio Vicente (Orient.). II. Título.

Centro Universitário de Lavras- UNILAVRAS

Monografia intitulada “**Desenvolvimento de aplicativo auxiliar de diagnóstico de lesões de mucosa bucal**”, de autoria da graduanda **Thainá Serpa do Nascimento**, aprovada pela banca examinadora constituída pelos seguintes professores:

Prof. Dr. Cássio Vicente Pereira (Orientador)

Prof^a. Dra. Renata de Carvalho Foureaux (Presidente da banca)

Aprovada em ____/____/____

AGRADECIMENTOS

Primeiramente, agradeço a Deus, pelo dom da vida, por iluminar meu caminho e me guiar durante este ciclo.

Agradeço à minha família, em especial aos meus pais e ao meu irmão, que não mediram esforços para que esse sonho se tornasse realidade. Obrigada por todo amor, apoio e incentivo a prosseguir mesmo diante das dificuldades. Sem vocês nada seria possível.

Agradeço ao meu orientador, Cássio Vicente Pereira, por ter confiado em minha capacidade, pelo conhecimento, dedicação, paciência, esforço e competência durante a elaboração deste trabalho.

Agradeço ao Departamento de Ciência da Computação da Universidade Federal de Lavras – UFLA por todas as contribuições ao projeto.

Ao corpo docente, minha eterna gratidão, pelos ensinamentos e conhecimentos transmitidos.

Agradeço também ao Centro Universitário de Lavras - UNILAVRAS e ao Conselho Nacional de Desenvolvimento Científico Tecnológico - CNPq pela oportunidade de desenvolver este trabalho.

RESUMO

Os aplicativos móveis são programas desenvolvidos com o objetivo de facilitar o desempenho de atividades práticas do usuário. Nos últimos anos, tem-se visto um aumento da adoção de tecnologia móvel por profissionais de saúde, bem como o público em geral. A presente pesquisa visou o desenvolvimento de um aplicativo móvel que fosse auxiliar no diagnóstico de lesões da mucosa bucal, já que é comum o cirurgião-dentista se deparar com lesões bucais de diagnóstico duvidoso. Após exaustiva pesquisa e trabalho no desenvolvimento da plataforma digital de suporte para o aplicativo, concluiu-se que havia necessidade de apoio profissional terceirizado especializado nesta área do conhecimento. Foi realizada parceria com o Departamento de Ciência da Computação da Universidade Federal de Lavras – UFLA, para o desenvolvimento da referida plataforma. Para municiar o banco de dados, foi realizada a definição das lesões de mucosa bucal mais comuns. O desenvolvimento do aplicativo Diagnóstico Bucal Unilavras-DBU foi dividido em duas partes: a utilização do SGBD (Sistema Gerenciador de Banco de Dados) e o desenvolvimento do aplicativo mobile. Foram utilizadas tecnologias de programação amplamente conhecidas no meio de desenvolvimento de *softwares* para construção do DBU.

Palavras-chave: Tecnologia; Diagnóstico; Lesão; Mucosa bucal.

ABSTRACT

Mobile applications are programs developed with the goal of facilitating the performance of practical user activities. In recent years, there has been an increase in the adoption of mobile technology by health professionals as well as the general public. The present research aimed at the development of a mobile application that is to assist in the diagnosis of oral mucosa lesions, since it is common for the dentist to encounter buccal lesions of doubtful diagnosis. After exhaustive research and work on the development of the digital platform that will support the application, it was concluded that there was a need for specialized outsourced professional support in this area of knowledge. A partnership was developed with the Department of Computer Science of the Universidade Federal de Lavras-UFLA, for the development of this platform. In order to provide the database, the most common oral mucosal lesions were defined. The development of the Diagnóstico Bucal Unilavras -DBU application was divided into two parts: the use of the DBMS (Database Manager System) and the development of the mobile application. We used programming technologies widely known in the software development environment to build the DBU.

Keywords: Technology; Diagnosis; Lesion; Buccal mucosa.

LISTA DE FIGURAS

Figura 1	Tela Inicial do aplicativo.....	20
Figura 2	Tela de configuração.....	21
Figura 3	Tela de questionário.....	22
Figura 4	Seleção de coloração.....	22
Figura 5	Seleção de aspecto.....	23
Figura 6	Seleção de sintomatologia.....	23
Figura 7	Seleção de localização.....	24
Figura 8	Nome e características da primeira hipótese diagnóstica.....	25
Figura 9	Referência da imagem, sugestão de conduta clínica da primeira hipótese diagnóstica e referências bibliográficas indicadas para consulta pelo usuário.....	25
Figura 10	Características da segunda hipótese diagnóstica.....	26
Figura 11	Referência da imagem, sugestão de conduta clínica da segunda hipótese diagnóstica e referências bibliográficas indicadas para consulta pelo usuário.....	26

LISTA DE SIGLAS E ABREVIATURAS

DBU	Diagnóstico Bucal Unilavras
APP	Aplicativo Móvel
SGBD	Sistema Gerenciador de Banco de Dados
PPNN	Processo Proliferativo não- neoplásico
HFI	Hiperplasia Fibrosa Inflamatória
GP	Granuloma Piogênico
FCOP	Fibroma Cimento- Ossificante Periférico
LPCG	Lesão Periférica de Células Gigantes
CCE	Carcinoma de Células Escamosas

SUMÁRIO

RESUMO.....	04
ABSTRACT.....	05
LISTA DE FIGURAS.....	06
LISTA DE ABREVIATURAS E SÍMBOLOS.....	07
1 INTRODUÇÃO.....	09
2 REVISÃO DE LITERATURA.....	11
2.1 Lesões da mucosa bucal.....	11
2.2 Aplicações tecnológicas em Odontologia.....	15
3 MATERIAL E MÉTODO.....	17
3.1 Desenvolvimento do aplicativo (Diagnóstico Bucal Unilavras – DBU)	17
4 RESULTADOS.....	19
4.1 Resultados do desenvolvimento do aplicativo.....	19
5 DISCUSSÃO.....	27
6 CONCLUSÃO.....	29
REFERENCIAS BIBLIOGRÁFICAS.....	30

1. INTRODUÇÃO

As evoluções tecnológicas ocorrem durante toda a existência do homem, sendo impulsionadas pela necessidade e pelo instinto humano de se desenvolver. A partir disso, é válido ressaltar a tecnologia móvel, já que esta foi capaz de atingir o cotidiano das pessoas, modificando suas rotinas e formas de tomar decisões.

A cada dia, observa-se um número maior de pessoas interessadas por esta mobilidade, por propiciar fácil acesso às informações em qualquer lugar. Ligados a esta tecnologia móvel temos os aplicativos móveis ou simplesmente apps, que são programas desenvolvidos com o objetivo de facilitar o desempenho de atividades práticas do usuário, seja no seu computador ou nos telefones móveis. Os apps são divididos em várias categorias, como por exemplo, aplicativos de entretenimento, música, automação comercial, educação, interação social, dentre outros. Eles podem ser gratuitos ou pagos e podem ser utilizados quando você estiver conectado ou não à internet. Para baixá-los, basta fazer download através dos próprios aparelhos e adquiri-los preferencialmente nas lojas oficiais criadas por cada empresa de sistema operacional.

Nos últimos anos temos visto um aumento da adoção de tecnologia móvel por profissionais de saúde, bem como o público em geral. A área da saúde tem experimentado uma nova forma de melhorar a prestação de serviço e ensino através do uso de aplicativos móveis (SOUZA et al., 2013). Os dispositivos móveis podem ajudar na manutenção da saúde e prevenção da doença, uma vez que podem ter funcionalidades que ajudam melhorar a acessibilidade a tratamentos, bem como a rapidez e a exatidão dos exames de diagnóstico.

Na clínica odontológica, é comum o cirurgião-dentista se deparar com lesões bucais de diagnóstico duvidoso. Para o estabelecimento do diagnóstico correto, é imprescindível a realização de uma anamnese criteriosa e um exame físico minucioso, acrescido, quando necessário, pelos exames complementares que aumentam a acuidade diagnóstica. Tais procedimentos permitem um diagnóstico mais preciso e acredita-se que tal fato possa ser constatado pela concordância entre diagnósticos clínico e histopatológico (SOUZA; SOARES; MOREIRA, 2014).

Nesse sentido, a presente pesquisa visou o desenvolvimento de um aplicativo móvel auxiliar no diagnóstico de lesões da mucosa bucal a partir do exame clínico realizado pelo Cirurgião-Dentista, possibilitando diagnósticos mais precisos e sugerindo planos de tratamento adequados.

2. REVISÃO DE LITERATURA

2.1 Lesões da mucosa bucal

A Odontologia, como ciência e profissão de saúde, enquadra-se na área de prevenção e diagnóstico de doenças da mucosa oral. Independentemente da especialidade a que se dedica, o exame sistemático da boca é responsabilidade do cirurgião-dentista. Existem diversas patologias que afetam a mucosa oral, mas os sinais e sintomas associados podem ser muito semelhantes, o que contribui para uma maior dificuldade no diagnóstico diferencial destas doenças. Dentre os processos patológicos mais comuns que acometem a boca, pode-se ressaltar as lesões brancas, pigmentadas e vermelho-azuladas, as doenças vesicobolhosas e das glândulas salivares, condições ulcerativas, neoplasmas e processos proliferativos não neoplásicos.

As lesões brancas da cavidade oral constituem um complexo conjunto de entidades, cuja principal característica clínica se evidencia pela presença de áreas esbranquiçadas na boca (CRUZ et al., 2009).

A leucoplasia é a lesão branca pré cancerizável mais frequente da cavidade oral, desenvolvendo-se em qualquer região (PIMENTA et al., 2008). No entanto, a mucosa jugal, o lábio inferior e a língua têm sido as áreas mais afetadas. As lesões apresentam-se como placas que podem variar de uma área branca impalpável, fracamente translúcida, a lesões espessas, corrugadas, papilomatosas e endurecidas (GABRIEL et al., 2004). A diversidade do aspecto clínico da leucoplasia, assim como a ausência de sintomatologia, torna o processo de diagnóstico da leucoplasia um tanto complexo. Por isso, torna-se necessário fazer um diagnóstico por exclusão de outras lesões que se apresentam como placas brancas na cavidade oral, como por exemplo o líquen plano e a candidíase.

O líquen plano é uma doença mucocutânea inflamatória crônica comum, que acomete a pele, a mucosa ou ambas e que apresenta manifestações orais extremamente variáveis. Apresenta-se tipicamente sob a forma de lesões bilaterais brancas (placas ou áreas reticulares), especialmente na mucosa jugal e na língua, podendo também afetar o rebordo alveolar, a gengiva e o palato. Estas lesões

brancas são geralmente assintomáticas (AZUL; TRANCOSO, 2006). De acordo com Cruz et. al (2009), a forma de aparecimento mais comum das lesões no líquen plano oral é a reticular que aparece como estrias brancas finas com aspecto rendilhado, conhecidas como estrias de Wickham, sendo normalmente este tipo assintomático e frequentemente descoberto incidentalmente durante um exame oral de rotina.

Outra lesão branca a ser considerada é a candidíase, que é a infecção micótica mais comum da cavidade oral causada pelo fungo do gênero *Candida* (RICHARDSON; RAUTEMAA, 2009). Caracteristicamente, as lesões bucais da candidíase aguda são placas ou nódulos brancos, entre moles e gelatinosos, que crescem centrifugamente e confluem. A remoção das placas ou pseudomembranas com uma compressa de gaze deixa uma superfície eritematosa, erodada ou ulcerada. As manifestações clínicas da candidíase devem ser diferenciadas de várias entidades, incluindo as ulcerações traumáticas e as placas mucosas da sífilis.

A sífilis é uma doença infecciosa que é causada pela espiroqueta filamentosa anaeróbia, *Treponema pallidum*, e pode afetar qualquer órgão do corpo. As lesões orais da sífilis podem ser múltiplas e com características diversas, o que aumenta a complexidade do diagnóstico (NORONHA et al., 2006). As manifestações mais comuns são placas cinzentas, úlceras com bordas irregulares e esbranquiçadas, placas mucosas, nódulos, manchas e erosão. A análise do exame clínico associado com exame físico e ensaios sorológicos, normalmente permite o diagnóstico da doença (RAMONI et al., 2009).

As úlceras aftosas são muito comuns e sem causa definida. Apesar de não haver um único agente etiológico responsável pela alteração patológica, a destruição da mucosa parece representar uma reação imunológica mediada pelas células T (linfócitos). As possíveis causas podem ser, alergias, predisposição genética, deficiências nutricionais, anormalidades hematológicas, influências hormonais, agentes infecciosos, trauma e estresse (NEVILLE, 2009). As úlceras aftosas são lesões dolorosas, redondas ou ovaladas, com halo eritematoso. Sua localização facilita seu diagnóstico diferencial com herpes intraoral, uma vez que as úlceras aftosas são encontradas em mucosa não inserida e herpes intraoral em mucosa inserida.

Geller et. al. (2013) descrevem herpes como uma infecção causada por dois vírus da família *Herpesviridae* (herpes simples tipos 1 e 2) que pode afetar a região da boca, principalmente labial, órgãos genitais e áreas próximas. O início das manifestações é repentino, caracterizando-se por numerosas vesículas puntiformes, as quais rapidamente se rompem e formam inúmeras lesões pequenas, ulceradas e eritematosas. O herpes labial recorrente caracteriza-se por vesículas que se rompem em cerca de 4 a 6 dias, ocorrendo formação de crosta, curando sem deixar cicatriz (SANTOS et al., 2012).

As lesões pigmentadas da cavidade oral representam uma variedade de entidades clínicas que incluem alterações fisiológicas, como a pigmentação racial, as manifestações sistêmicas e a presença de neoplasias malignas citando-se neste caso o melanoma. A mácula melanótica oral é uma lesão pigmentada produzida pelo aumento local na deposição de melanina e, possivelmente, um concomitante aumento do número de melanócitos. Acomete principalmente o lábio inferior, podendo também ocorrer em mucosa jugal, gengiva e palato (GONDAK et al., 2012). Clinicamente a lesão é assintomática aparece como uma mácula oval ou redonda, uniformemente amarelo-acastanhada ou marrom, ocasionalmente, pode ser azul ou negra, bem circunscrita, e na maioria das vezes, seu tamanho não ultrapassa 1 cm de diâmetro, geralmente ocorre como lesões únicas, mas lesões múltiplas também podem ser encontradas (SHEN et al., 2011)

Os tumores vasculares são lesões comuns na cavidade bucal, estando entre as alterações vasculares mais prevalentes. Podem ser classificados, basicamente como hemangiomas ou malformações vasculares de acordo com suas características clínicas e histológicas (SEO et al., 2009).

O hemangioma é lesão vermelho-azulada, considerada uma neoplasia benigna comum, assintomática, mais frequente na região de lábio, língua e mucosa jugal, apresentando-se como uma mácula ou nódulo de coloração vermelha, arroxeada ou violeta, circunscritos ou difusos, relativamente depressíveis à palpação e de tamanho variável (HOU et al., 2011). Seu tamanho é variável, indo de poucos milímetros até vários centímetros, podendo causar assimetria facial (NEVILLE, 2009). Devido a essas características clínicas deve-se sempre estar atento sobre o diagnóstico diferencial com cistos e mucocelos.

Mucocele e rânula são pseudocistos caracterizados por extravasamento e acúmulo de muco salivar no tecido conjuntivo, geralmente induzido por trauma (SILVA et al., 2008). Segundo Xu et. al. (2010), a mucocele é uma lesão cística benigna, com saliva em seu interior, relacionada a trauma local e obstrução de glândulas salivares menores. Ocorre em vários locais da cavidade bucal, onde o epitélio é menos queratinizado como ventre anterior da língua, mucosa jugal retrocomissural, soalho bucal (recebendo o nome de rânula), e principalmente na mucosa labial inferior. Geralmente, apresenta-se clinicamente como uma bolha, de cor igual à mucosa adjacente ou azulada, e seu tamanho varia de 1 mm à centímetros. É assintomática, e muitas vezes há o rompimento espontâneo.

O carcinoma de células escamosas (CCE) da cavidade bucal, também denominado carcinoma epidermóide, escamocelular e espinocelular, é uma neoplasia maligna que se origina no epitélio de revestimento (BRENER et al., 2007). O tabaco, o álcool e a exposição solar excessiva são os principais fatores associados ao desenvolvimento desta lesão em boca. As regiões da cavidade bucal mais acometidas por carcinomas são a língua, o assoalho de boca e o lábio inferior. O CCE de lábio possui características clínicas variadas. Geralmente apresenta bordas exofíticas com área central ulcerada, forma irregular, endurecido à palpação e coloração avermelhada ou esbranquiçada.

Os processos proliferativos não neoplásicos (PPNN) são lesões que ocorrem comumente na mucosa bucal na população e são caracterizados pela proliferação tecidual geralmente de natureza inflamatória. Dentre estes, as lesões encontradas com grande frequência na cavidade bucal são: hiperplasia fibrosa inflamatória (HFI), granuloma piogênico (GP), fibroma cemento-ossificante periférico (FCOP) e lesão periférica de células gigantes (LPCG) (AMADEI et al., 2009). Segundo Neville et al. (2009), clinicamente estas lesões apresentam-se como elevações nodulares, pediculadas ou sésseis, de coloração rosada a avermelhada, apresentando superfície lisa ou lobulada, brilhante, consistentes à palpação, geralmente com evolução lenta e bem delimitada, podendo apresentar-se ulceradas em decorrência de traumatismo.

2.2 Aplicações tecnológicas em Odontologia

Warmiling et al. (2012), tinham como objetivo demonstrar o desenvolvimento de um aplicativo baseado nos determinantes da doença cárie dentária. Para isso, utilizaram os seguintes materiais e métodos: o aplicativo foi desenvolvido por meio de um trabalho interdisciplinar entre profissionais das áreas de Odontologia, que forneceram o referencial teórico que fundamentou as regras necessárias para o desenvolvimento do aplicativo, e profissionais das áreas de Sistemas de Informação e de Design que programaram o software. Como resultados, eles obtiveram um aplicativo que permite receber, armazenar e analisar dados referentes aos determinantes do processo saúde-doença da cárie dentária de um indivíduo, bem como de grupos de indivíduos. A partir disso, concluíram que sua utilização possibilita a gestão das informações e agilidade nos processos de tomadas de decisão, tornando-se útil na organização de diferentes intervenções no processo saúde-doença da cárie dentária, no âmbito dos serviços de saúde. Atua também como instrumento de apoio no ensino em Odontologia ao abordar temas como a cárie e seus determinantes, relação entre o território e o processo saúde-doença bucal, modelo de atenção em saúde bucal e vigilância em saúde.

De acordo com Gomes (2015), a ideia de usar aplicativos móveis para triagem de condições bucais é uma novidade. Portanto, teve como objetivo criar um aplicativo móvel para uso em triagem de câncer bucal. O desenvolvimento deste app foi realizado por uma equipe formada por profissionais da tecnologia em informação e patologistas bucais. O aplicativo foi criado usando o sistema operacional Android (versão 4.4.2), com a linguagem JAVA e abrangeu dados sócio demográficos, fatores de risco para o câncer bucal. O mesmo foi utilizado por cirurgiões dentistas da atenção básica. Posteriormente, foram obtidos dados de pesquisa com uma população de alto risco para câncer bucal e avaliou a sensibilidade / especificidade / valores preditivos de diagnóstico bucal clínico entre dois examinadores treinados, que usavam filmes e dados do aplicativo, e em exame bucal *in loco* como o padrão ouro. Na análise de pesquisa/ concordâncias foram avaliados 55 indivíduos de alto risco para o câncer bucal. Destes, 31% apresentaram lesões brancas homogêneas/heterogêneas com possível potencial de malignidade. Quanto ao diagnóstico clínico por examinadores usando vídeos, quando comparado com o padrão-ouro, a sensibilidade foi entre 82% e 100% (média 91%), especificidade

entre 81% e 100% (média 90,5%), e acurácia entre 87,27% e 95,54% (média 90,90%), considerando as lesões encontradas. Avaliando o examinador que apresentou melhor concordância com o padrão ouro para lesões de risco o valor de Kappa entre eles foi de 0,597. Dessa forma, concluiu que o aplicativo móvel com vídeos e coleta de dados pode ser uma alternativa interessante para o exame bucal e preenchimento de formulários em pesquisas de câncer de boca.

Segundo o estudo realizado por Cunha et al. (2015), a análise da dentadura mista é essencial no diagnóstico em Ortodontia, uma vez que estima o tamanho dos dentes permanentes não irrompidos e verifica se o volume dentário estará de acordo com o tamanho da base óssea. Além disso, afirmam que, atualmente, existem *softwares* que realizam análise de modelos em 2D e 3D. Entretanto, esses programas ainda possuem um custo elevado. Portanto, o objetivo deste estudo foi desenvolver um *software* (OrthoSystem), voltado para alunos de graduação e pós-graduação em Ortodontia, para efetuar a Análise de Modelos de Moyers. Para avaliação da acurácia e do tempo despendido, utilizaram 60 pares de modelos de estudo que foram submetidos à Análise de Moyers manual e com o software. Para testar a usabilidade do programa, aplicaram questionários a 72 graduandos de Odontologia da Universidade Federal do Rio Grande do Norte (UFRN). Como resultado, o programa teve a acurácia validada, apresentando uma concordância perfeita ($p=1$) e um tempo de 4,20 minutos a menos para aferir a discrepância dos modelos em comparação com o método manual. Além disso, o OrthoSystem foi considerado de excelente usabilidade e melhor que o método convencional pelos alunos. Com isso, puderam inferir que o *software* OrthoSystem realiza o que se propõe a fazer de forma correta e foi considerado um programa de excelente usabilidade pelos graduandos em Odontologia da UFRN.

3. MATERIAL E MÉTODO

3.1 Desenvolvimento do aplicativo (Diagnóstico Bucal Unilavras – DBU)

Para a construção do aplicativo móvel fez-se necessário o estudo da melhor plataforma digital de apoio e a determinação do sistema operacional a ser utilizado. Nesse sentido foi realizada uma investigação dentre as plataformas existentes disponíveis gratuitamente na web.

Após pesquisa e trabalho no desenvolvimento da plataforma digital, concluiu-se que havia necessidade de apoio profissional terceirizado especializado nesta área do conhecimento. Foi realizada parceria com o Departamento de Ciência da Computação da Universidade Federal de Lavras – UFLA para desenvolvimento da referida plataforma digital.

A partir de artigos e livros selecionados como referências em diagnóstico bucal, foi feito o levantamento bibliográfico das lesões de mucosa bucal mais comuns a serem incluídas no aplicativo para municiar o banco de dados. Objetivou-se elaborar um texto atualizado, de fácil leitura e compreensão pelo Cirurgião-Dentista que auxilie no diagnóstico das lesões, além de indicar o melhor plano de tratamento para cada uma. Dentre as lesões previamente selecionadas para inclusão no aplicativo destacam-se: lesões pigmentadas, lesões vermelho-azuladas, lesões brancas, lesões de glândula, lesões proliferativas não neoplásicas, lesões ulcerativas, lesões vesico-bolhosas.

A construção do aplicativo foi dividido em duas partes: o desenvolvimento do SGBD (sistema gerenciador de banco de dados) e do aplicativo mobile. O SGBD (sistema gerenciador de banco de dados) é um sistema utilizado para cadastrar, alterar e remover os dados do banco de dados que foi usado neste trabalho. Este sistema foi desenvolvido para plataforma web permitindo que seja hospedado em algum servidor externo usando php como linguagem de programação e MySQL para o banco de dados. O aplicativo mobile é uma interface de comunicação com SGBD, que envia e recebe as requisições para o sistema de banco de dados. Somente através dele que é possível responder o questionário com as características das doenças para ser classificado. Após o envio do questionário devidamente

respondido, o SGBD classifica e envia a resposta para o aplicativo, onde o aplicativo tem uma tela específica que mostra o resultado obtido através da consulta. Para o desenvolvimento do aplicativo mobile foi usado Java na plataforma android.

4. RESULTADOS

4.1 Resultados do desenvolvimento do aplicativo

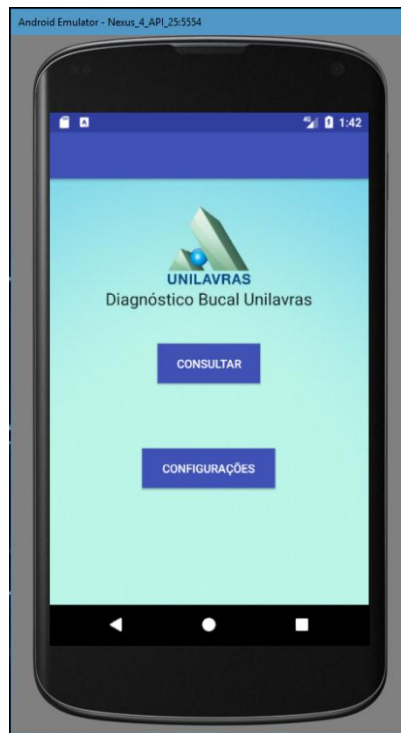O aplicativo Diagnóstico Bucal Unilavras - DBU foi desenvolvido para auxiliar o Cirurgião-Dentista na realização de diagnósticos sobre as lesões de mucosa bucal. Foi desenvolvido na plataforma web em que os usuários acessam o sistema através de um aplicativo mobile. O sistema SGBD que gerencia as informações como imagens e características das imagens.

As figuras a seguir demonstram as telas criadas para o sistema bem como as funcionalidades desenvolvidas em cada tela.

A tela inicial do aplicativo (Figura 1) contém dois ícones que realizam as seguintes funções:

- Consultar – que ao ser clicado exibe a tela do questionário após a realização da autenticação de um usuário cadastrado no servidor;
- Configurações – que ao ser clicado exibe a tela de configurações do aplicativo no qual é inserido os dados necessários para realizar *login* no sistema.

Figura 1- Tela Inicial do aplicativo

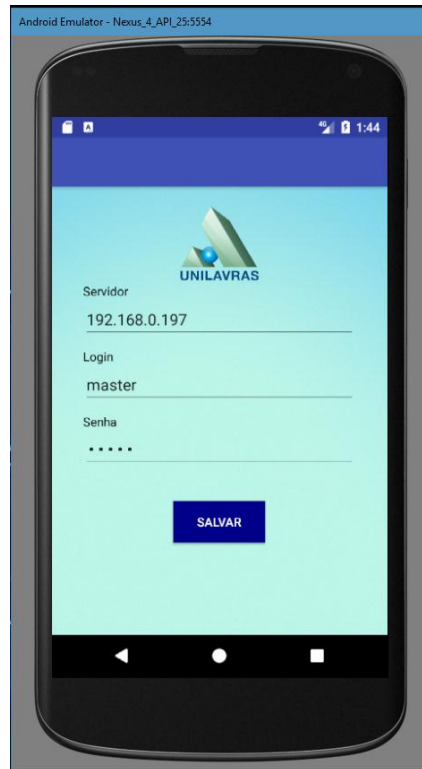

Fonte: Imagem do dispositivo produzida pelos autores

A tela de configurações do aplicativo (Figura 2) contém os seguintes campos:

- Servidor - armazena o endereço ip/domínio do servidor web que responde às requisições do aplicativo;
- *Login* - armazena o *login* de um determinado usuário com permissão de acesso ao sistema;
- Senha - armazena a senha de um determinado usuário com permissão de acesso ao sistema.

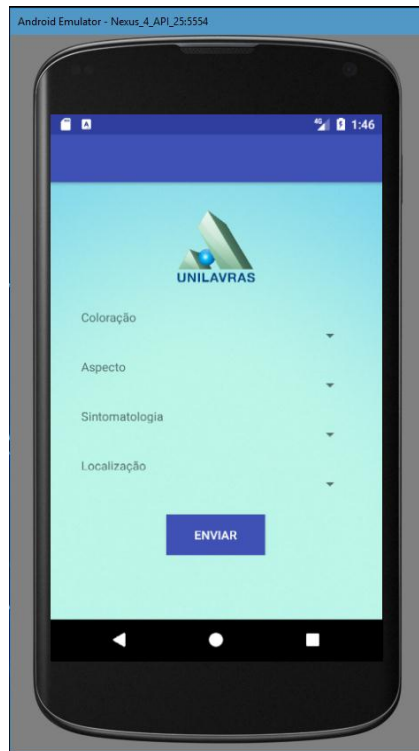
Figura 2- Tela de configuração



Fonte: Imagem do dispositivo produzida pelos autores

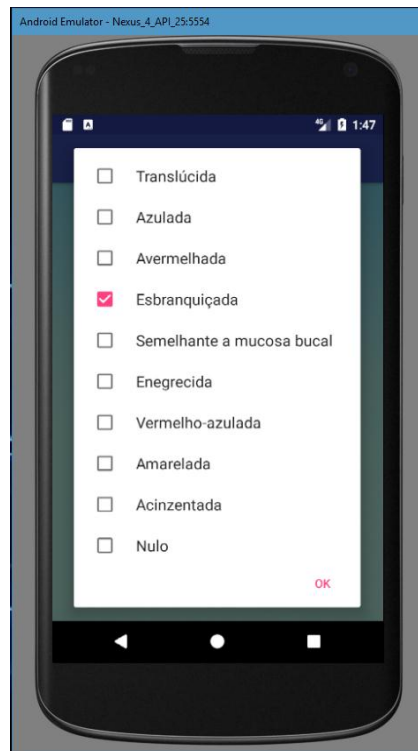
A tela de questionário (Figura 3) é responsável pela consulta das lesões no servidor. Para realizar a consulta o preenchimento de todos os campos é obrigatório. Além disso, todos os campos permitem múltipla seleção. Esta tela contém os seguintes campos: coloração (Figura 4), aspecto (Figura 5), sintomatologia (Figura 6) e localização da lesão (Figura 7). Ao clicar em cada um destes campos são elencadas, ao usuário, uma série de opções que melhor caracterizam a lesão, permitindo um filtro mais refinado no banco de dados do aplicativo (DBU).

Figura 3- Tela de Questionário



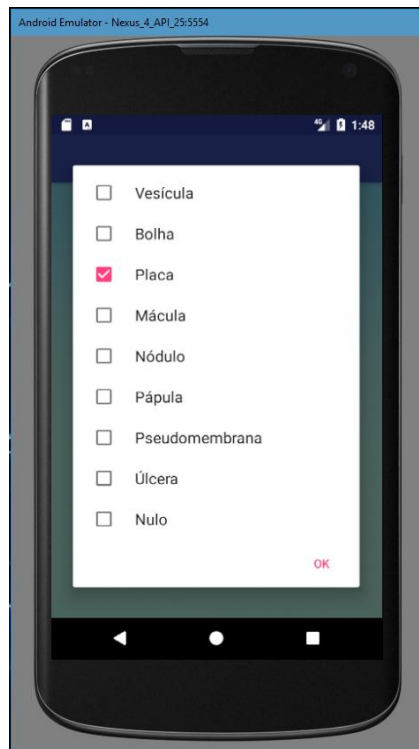
Fonte: Imagem do dispositivo produzida pelos autores

Figura 4- Seleção de coloração



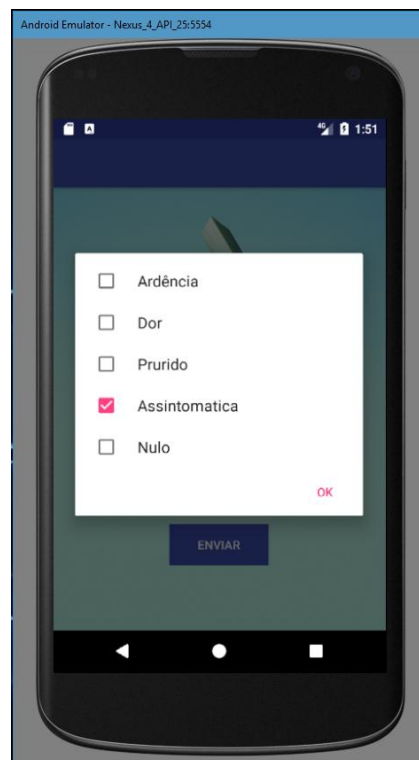
Fonte: Imagem do dispositivo produzida pelos autores

Figura 5- Seleção de aspecto



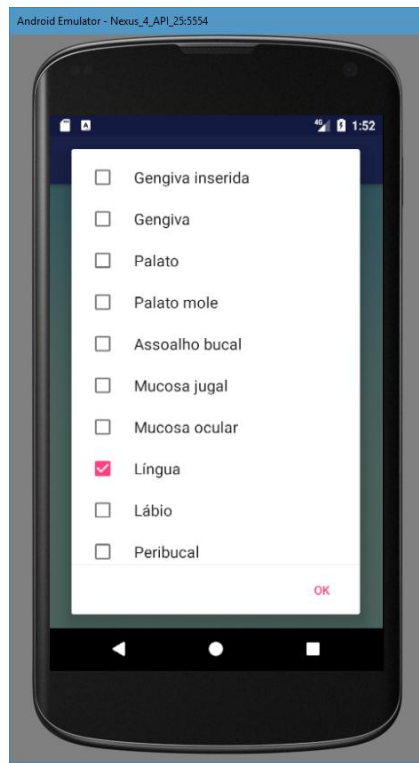
Fonte: Imagem do dispositivo produzida pelos autores

Figura 6- Seleção de sintomatologia



Fonte: Imagem do dispositivo produzida pelos autores

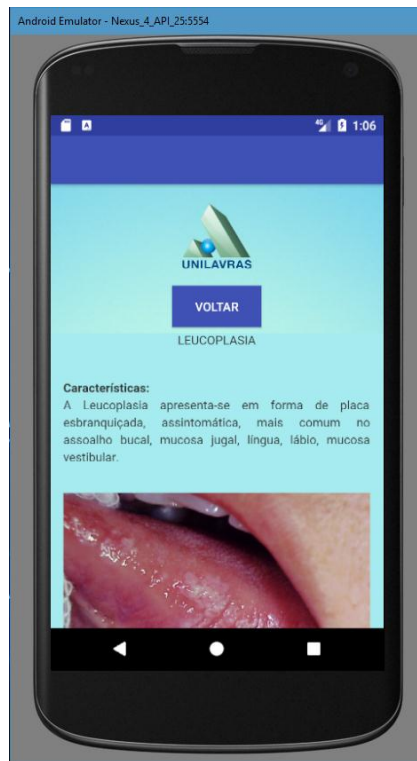
Figura 7- Seleção de localização



Fonte: Imagem do dispositivo produzida pelos autores

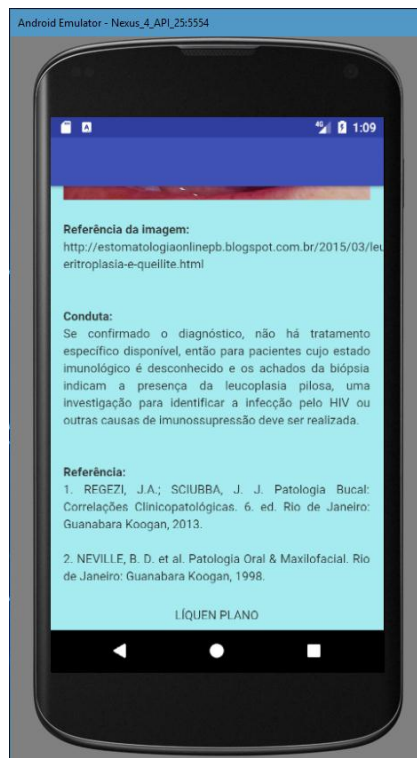
As Figuras 8,9,10 e 11 representam o resultado de uma consulta ao aplicativo (DBU). As telas demonstradas (Figura 8; Figura 9; Figura 10; Figura 11) exibem o nome, imagem e sugestão de conduta clínica das possíveis hipóteses diagnósticas, bem como referências bibliográficas indicadas para consulta pelo usuário. Na Figura 8 mostra a funcionalidade da tela de voltar, ou seja, retorna para a tela de consulta.

Figura 8- Nome e características da primeira hipótese diagnóstica



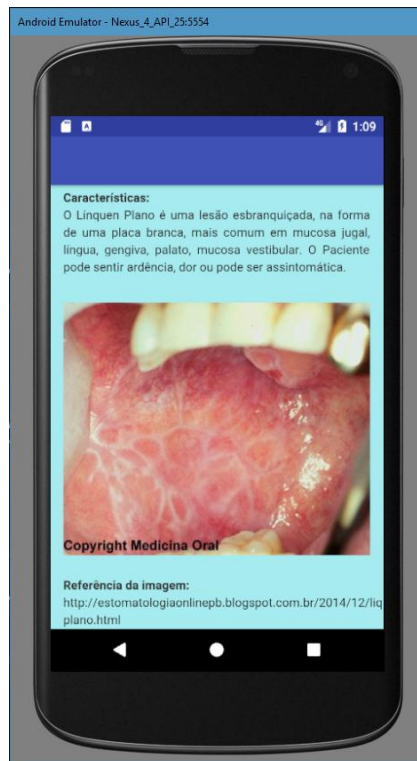
Fonte: Imagem do dispositivo produzida pelos autores

Figura 9- Referência da imagem, sugestão de conduta clínica da primeira hipótese diagnóstica e referências bibliográficas indicadas para consulta pelo usuário.



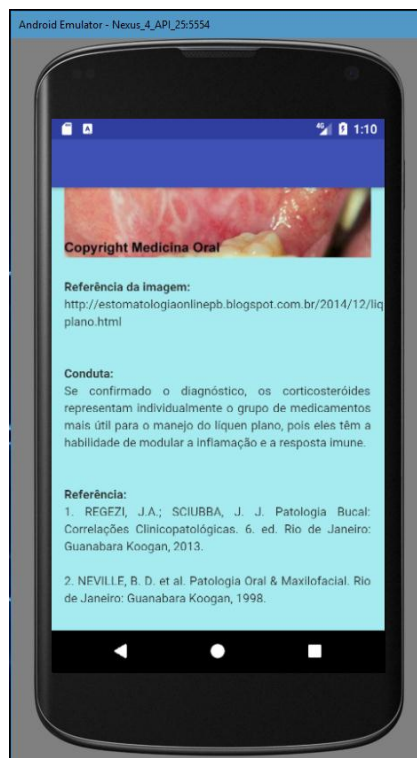
Fonte: Imagem do dispositivo produzida pelos autores

Figura 10- Características da segunda hipótese diagnóstica



Fonte: Imagem do dispositivo produzida pelos autores

Figura 11- Referência da imagem, sugestão de conduta clínica da segunda hipótese diagnóstica e referências bibliográficas indicadas para consulta pelo usuário



Fonte: Imagem do dispositivo produzida pelos autores

5. DISCUSSÃO

A “telessaúde” pode ser definida como uma forma de promover saúde com o uso das tecnologias de informação e comunicação para a troca de dados, e para melhorar a qualidade e a eficiência do acesso à saúde, atravessando distâncias geográficas. Dessa forma, a “Teleodontologia” é o ramo que combina a Odontologia com as telecomunicações, para a transmissão de informações clínicas de pacientes, com o intuito de prover serviços de saúde, supervisão, planejamento ou “teleconsultoria” em situações em que seja necessário transpor barreiras geográficas, temporais, sociais e culturais. É considerada uma prática com potencial de reduzir custos e com a vantagem de ampliar o acesso para populações em áreas remotas ou onde não houver a presença de especialistas (HADDAD; SKELTON-MACEDO, 2011).

Segundo Fonseca et. al. (2016), os *smartphones* têm tido muitas aplicações na clínica odontológica, mas a sua possível utilização na “Teleodontologia” ainda não foi totalmente investigada. A capacidade dos profissionais de saúde se comunicarem de forma rápida e eficaz é importante para garantir o manejo e o tratamento adequado do paciente, por exemplo, no diagnóstico precoce da malignidade oral.

Atualmente, o desenvolvimento e utilização da tecnologia no diagnóstico de doenças tem sido cada vez mais constante. Esta tecnologia é a forma de acessar a internet e outros recursos computacionais por meio de dispositivos móveis, tais como, celulares, iPhone, iPad, notebooks, smartpads, dentre outros.

O diagnóstico à distância por meios eletrônicos tem sido empregado principalmente em especialidades médicas, tais como a cardiologia, dermatologia, oftalmologia, patologia e radiologia (DI CERBO et al., 2015). Embora haja um crescente nível de evidência sobre a aplicação da “Teleodontologia” para diagnóstico à distância e segunda opinião clínica, por outro lado há poucos dados sobre os aspectos práticos e benefícios quanto à possibilidade de diagnóstico com uso de fotografias de *smartphones*.

Para Rocha et al. (2008), a utilização de ferramentas computacionais na área da saúde está em crescente expansão, pois esse tipo de suporte pode proporcionar aos profissionais alcançarem mais precisão e agilidade em seus trabalhos. Essa afirmação corrobora com objetivo do aplicativo DBU em auxiliar no diagnóstico de lesões de mucosa bucal, a partir do exame clínico realizado pelo Cirurgião-Dentista, possibilitando diagnósticos mais precisos e sugerindo planos de tratamento adequados.

Conforme Tibes et al. (2014) a principal característica dos aplicativos móveis é a quebra da limitação da mobilidade, uma vez que os smartphones são como um computador de bolso, que pode acompanhar seu usuário 24 horas por dia onde ele estiver. A cada dia, observa-se um número maior de pessoas interessadas por esta mobilidade, por propiciar fácil acesso às informações em qualquer lugar.

Nesse sentido, a proposição do presente projeto foi alcançada com o desenvolvimento do aplicativo Diagnóstico Bucal Unilavras (DBU), uma vez que, ao realizar o exame clínico e utilizar o aplicativo (DBU), o profissional usuário pode chegar a um possível diagnóstico com maior facilidade. Entretanto, é notável que tal dispositivo não exclui a necessidade de aprimoramento profissional por parte do Cirurgião-Dentista. Em muitas situações, o aplicativo apenas sugere o diagnóstico cabendo ao profissional, baseado em seu conhecimento e experiência clínica, a palavra final. Essa percepção, de certa forma, concorda com Souza et al. (2013) que afirmam em seus trabalhos que os dispositivos tecnológicos não apresentam forma de tratamento, mas sim oferecem conteúdos que orientam os profissionais a delinearem sua conduta de tratamento.

6. CONCLUSÃO

Para criar o aplicativo Diagnóstico Bucal Unilavras (DBU), foram utilizadas tecnologias de programação amplamente conhecidas no meio de desenvolvimento de *softwares*. Dessa forma, o desenvolvimento do DBU foi satisfatório e positivo aos Cirurgiões-Dentistas, uma vez que exibe ao profissional usuário hipóteses de diagnóstico e sugestão de conduta clínica.

REFERÊNCIAS BIBLIOGRÁFICAS

- AMADEI, S. U. et al. Prevalência de processos proliferativos não neoplásicos na cavidade bucal : estudo retrospectivo de quarenta anos Prevalence of non neoplastic proliferative lesions in oral cavities : a forty- year retrospective study. **Clinica e Pesquisa em Odontologia**, v. 1, n. 1, p. 38–42, 2009.
- AZUL, A. M.; TRANCOSO, P. F. Patologia mais frequente. **Revista Portuguesa de Clinica Geral**, v. 22, p. 369–377, 2006.
- BRENER, S. et al. Carcinoma de células escamosas bucal : uma revisão de literatura entre o perfil do paciente , estadiamento clínico e tratamento proposto. **Revista Brasileira de Cancerologia**, v. 53, n. 1, p. 63–69, 2007.
- CRUZ, M. C. F. N. DA et al. Lesões Brancas da Cavidade Oral – Uma Abordagem Estomatológica. **Revista da Faculdade de Odontologia de Porto Alegre**, v. 50, n. 1, p. 5–8, 2009.
- CUNHA, A. F. DA et al. OrthoSystem: aplicativo de cálculo da análise da dentadura mista. **Revista de Odontologia da UNESP**, v. 44, n. 3, p. 163–168, 2015.
- DI CERBO, A. et al. Narrative review of telemedicine consultation in medical practice. **Patient Preference and Adherence**, v. 9, p. 65–75, 2015.
- FONSECA, B. B. et al. Diagnóstico à distância de lesões bucais com fotografias de smartphones. **Revista da Associação Paulista de Cirurgios Dentistas**, v. 70, n. 1, p. 52–57, 2016.
- GABRIEL, J. G. et al. Considerações gerais e abordagem clínica da leucoplasia oral. **Revista Brasileira de Patologia Oral**, v. 3, n. 4, p. 187–194, 2004.
- GELLER, M. et al. Herpes simples: Atualização Clínica, epidemiológica e terapêutica. **Jornal Brasileiro de Doenças Sexualmente Transmissíveis**, v. 24, n. 4, p. 260–266, 2013.
- GOMES, M. S. **Desenvolvimento do Aplicativo Móvel Rastreamento do Câncer de Boca (Rcb) Para a Realização de Triagem do Câncer Bucal**. Dissertação - Universidade Federal da Paraíba, 2015.
- GONDAK, R. O. et al. Oral pigmented lesions: Clinicopathologic features and review of the literature. **Medicina Oral, Patologia Oral y Cirurgia Bucal**, v. 17, n. 6, 2012.
- HADDAD, A. E.; SKELTON-MACEDO, M. C. Teleodontologia na formação dos profissionais de saúde. **Gold Book Inovação Tecnológica em Educação e Saúde**, p. 173–206, 2011.
- HOU, J. et al. Pingyangmycin sclerotherapy for infantile hemangiomas in oral and maxillofacial regions: An evaluation of 66 consecutive patients. **International Journal of Oral and Maxillofacial Surgery**, v. 40, n. 11, p. 1246–1251, 2011.
- NEVILLE, B. D. **Patologia Oral & Maxilofacial**. 3 ed. ed. Rio de Janeiro: Elsevier, 2009.

- NORONHA, A. C. C. et al. Sífilis Secundária: Diagnóstico a Partir das Lesões Oraís. **Jornal Brasileiro de Doenças Sexualmente Transmissíveis**, v. 18, n. 3, p. 190–193, 2006.
- PIMENTA, F. J. et al. Molecular alterations in the tumor suppressor gene WWOX in oral leukoplakias. **Oral Oncology**, v. 44, n. 30, p. 3921–3932, 2008.
- RAMONI, S. et al. Syphilitic chancres of the mouth: Three cases. **Acta Dermato-Venereologica**, v. 89, n. 6, p. 648–649, 2009.
- RICHARDSON, M.; RAUTEMAA, R. How the host fights against Candida infections. **Frontiers in bioscience**, v. 14, p. 4363–75, 2009.
- ROCHA, P. K. et al. Cuidado e tecnologia: aproximações através do Modelo de Cuidado. **Revista Brasileira de Enfermagem**, v. 61, n. 1, p. 113–116, 2008.
- SANTOS, M. P. DE M. et al. Herpesvírus humano: tipos, manifestações orais e tratamento. **Odontologia Clínica Científica**, v. 11, n. 3, p. 191–196, 2012.
- SEO, J. et al. Escleroterapia de Hemangioma Labial. **Revista Odonto**, v. 17, n. 34, p. 106–112, 2009.
- SHEN, Z. Y. et al. Oral melanotic macule and primary oral malignant melanoma: Epidemiology, location involved, and clinical implications. **Oral Surgery, Oral Medicine, Oral Pathology, Oral Radiology and Endodontology**, v. 112, n. 1, p. e21–e25, 2011.
- SILVA, J. E. DA et al. Mucocele e rânula: características clínicas, histopatológicas e protocolos terapêuticos. **Revista de Odo**, v. 37, p. 2577, 2008.
- SOUZA, R. C. DE et al. Processo de criação de um aplicativo móvel na área de odontologia para pacientes com necessidades especiais. **Revista da ABENO**, v. 13, n. 2, p. 58–61, 2013.
- SOUZA, J. G. S.; SOARES, L. A.; MOREIRA, G. Concordância entre os diagnósticos clínico e histopatológico de lesões bucais diagnosticadas em Clínica Universitária. **Revista de Odontologia da UNESP**, v. 43, n. 1, p. 30–35, 2014.
- TIBES, C. M. DOS S.; DIAS, J. D.; ZEM-MASCARENHAS, S. H. Mobile applications developed for the health sector in Brazil: an integrative literature review. **REME: Revista Mineira de Enfermagem**, v. 18, n. 2, p. 471–478, 2014.
- WARMLING, A. M. F. et al. Aplicativo baseado nos determinantes da doença cárie para apoio à tomada de decisão. **Jornal Brasileiro de Telessaúde**, v. 1, n. 2, p. 35–42, 2012.
- XU, G. Z. et al. Multiple Superficial Mucoceles on Lower Lip, Soft Palate, Retromolar Region, and Floor of Mouth. **Journal of Oral and Maxillofacial Surgery**, v. 68, n. 10, p. 2601–2603, 2010.