

CENTRO UNIVERSITÁRIO DE LAVRAS
CURSO DE GRADUAÇÃO EM MEDICINA VETERINÁRIA

TRABALHO DE CONCLUSÃO DE CURSO

GUSTAVO VILELA CORRÊA PEREIRA

LAVRAS-MG
2024

GUSTAVO VILELA CORRÊA PEREIRA

**ESTÁGIO SUPERVISIONADO II: AVANÇOS PARA A SAÚDE E BEM-ESTAR DE
BOVINOS LEITEIROS**

Trabalho de conclusão de curso apresentado ao Centro Universitário de Lavras, como parte das exigências para a obtenção de título de bacharel em Medicina Veterinária.

ORIENTADOR

Prof. Dr. Luthesco Haddad Lima Chalfun

LAVRAS-MG

2024

GUSTAVO VILELA CORRÊA PEREIRA

**ESTÁGIO SUPERVISIONADO II: AVANÇOS PARA A SAÚDE E BEM-ESTAR DE
BOVINOS LEITEIROS**

Trabalho de conclusão de curso apresentado ao Centro Universitário de Lavras, como parte das exigências para a obtenção de título de bacharel em Medicina Veterinária.

APROVADO EM ____/____/____

Prof. Dr. Luthesco Haddad Lima Chalfun

LAVRAS-MG

2024

Ficha Catalográfica preparada pelo Setor de Processamento
Técnico da Biblioteca Central do UNILAVRAS

P436a Pereira, Gustavo Vilela Corrêa.
 Avanços para a saúde e bem-estar de bovinos leiteiros /
 Gustavo Vilela Corrêa Pereira. – Lavras: Unilavras, 2024.

 42f.: il.

 Portfólio acadêmico (Graduação em Medicina Veterinária) –
 Unilavras, Lavras, 2024.

 Orientador: Prof. Luthesco Haddad Lima Chalfun.

 1. Deslocamento de abomaso à esquerda (DAE). 2.
 Laparotomia exploratória. 3. Omentopexia. 4. Pós-operatório. I.
 Chalfun, Luthesco Haddad Lima. (Orient.). II. Título.

Dedico primeiramente a Deus e Nossa Senhora Aparecida, por ter me iluminado em meus estudos. Aos meus pais, irmã e namorada por todo apoio e atenção. Aos meus avós pelo incentivo e conclusão deste sonho.

AGRADECIMENTOS

À Deus e a Nossa Senhora Aparecida, por me concederem força, coragem e fé para enfrentar e superar todos os desafios ao longo dessa jornada.

Aos meus pais, Ocione e Rose Marie, que sempre estiveram ao meu lado, me oferecendo não apenas apoio financeiro, mas, acima de tudo, um amor incondicional, carinho e incentivo inestimáveis, fundamentais para que eu pudesse realizar este sonho.

À minha irmã Bianca, por ser minha parceira em todos os momentos, me encorajando com palavras de apoio e me motivando a seguir em frente.

À minha namorada Mirelly, por sua compreensão, paciência e pelo amor que sempre me sustentou, mesmo nos momentos mais difíceis, e por estar sempre ao meu lado.

Aos meus avós, Antônio Walder, Maria Aparecida, João Batista (in memoriam) e Isabel, por acreditarem em mim e por suas orações e apoio constante, que me fortaleceram ao longo desta caminhada.

Aos meus amigos, pelo companheirismo, pelas risadas, pelos conselhos e pela ajuda ao longo de todos esses anos, tornando a graduação mais leve e inesquecível.

E, finalmente, aos meus professores, que com tanta dedicação e carinho, me orientaram, transmitiram conhecimento e ofereceram suporte em cada etapa da minha formação. Sou eternamente grato por cada ensinamento e por terem sido fundamentais na minha trajetória.

“Nós todos temos sonhos.
Mas para torna-los realidade,
é preciso uma tremenda determinação,
dedicação, autodisciplina e esforço.”
Jesse Owens.

LISTA DE IMAGENS

Imagem 1: Confinamento com sistema <i>Compost Barn</i>	12
Imagem 2: Sala de ordenha com fosso e sistema 2x10, linha alta.....	13
Imagem 3: Sala de espera e resfriamento através de bicos aspersores.....	14
Imagem 4: “Cozinha”, local de armazenamento de dos insumos.....	15
Imagem 5: Bezerras alojadas em gaiolas individuais (Bezerreira 1).....	16
Imagem 6: Sistema de compostagem para bezerras (Bezerreira 2).....	17
Imagem 7: Amamentador automático para bezerras em fase de teste.....	18
Imagem 8: Painel de programa personalizável do amamentador automático..	19

LISTA DE SIGLAS E ABREVEATURAS

DEL – Dias em Lactação

CCS – Contagem de Células Somáticas

CPP – Contagem Padrão em Placas

DAE – Deslocamento de Abomaso à Esquerda

SUMÁRIO

1	INTRODUÇÃO	10
2	DESENVOLVIMENTO	11
2.1	Funcionamento e equipe do local de estágio.....	10
2.2	Instalações e equipamentos	11
2.3	Atividades desenvolvidas no estágio	20
3	AUTOAVALIAÇÃO.....	21
4	CONCLUSÃO	22
5	ARTIGO DE RELATO DE CASO.....	23
	DESLOCAMENTO DE ABOMASO À ESQUERDA: RELATO DE CASO	24
	RESUMO.....	24
	ABSTRACT	24
	Introdução	25
	Relato do caso	25
	Discussão.....	36
	Referências	38

1 INTRODUÇÃO

Desde cedo, cresci imerso no ambiente rural, onde meu avô e meu pai sempre se dedicaram à produção de leite. Acompanhá-los no trabalho diário despertou em mim uma grande paixão pela atividade. Esse contato constante com a vida no campo me influenciou profundamente, fazendo com que eu me interessasse cada vez mais por esse universo. Aos 12 anos, mudei-me para a cidade, onde concluí o ensino médio. Com o desejo de seguir uma carreira que sempre admirei, prestei vestibular e, em 2020, iniciei o curso de Medicina Veterinária no UNILAVRAS.

Em 2022, fui aprovado no processo seletivo para o Núcleo de Estudos em Bovinocultura Leiteira (NEBOL), grupo no qual venho participando ativamente até hoje. Esse envolvimento me proporcionou conhecimentos práticos e aprofundados sobre o manejo de vacas leiteiras, consolidando minha trajetória na área. O estudo sobre a bovinocultura leiteira tornou-se um foco central do meu desenvolvimento acadêmico e profissional.

Meu objetivo ao concluir a faculdade é conseguir um bom emprego, retornar à minha origem rural, dando continuidade ao legado de minha família. Pretendo aplicar os conhecimentos adquiridos ao longo dos cinco anos de estudos, utilizando as tecnologias e inovações disponíveis para aprimorar ainda mais o manejo da reprodução, sanidade, cirurgias, além da criação e recriação de bezerras.

A experiência descrita neste portfólio é a vivência em uma fazenda na região de Madre de Deus de Minas/MG, cuja principal atividade é a bovinocultura leiteira. Durante meu estágio, acompanhei de perto o manejo da fazenda, orientado por um médico veterinário. Participei de protocolos de reprodução, monitoramento da ordenha, manejo de bezerros recém-nascidos, cuidados sanitários, realização de cirurgias e aspectos de gestão rural.

Essa vivência prática foi extremamente enriquecedora, pois me permitiu aplicar boa parte do conhecimento teórico adquirido ao longo da graduação e, ao mesmo tempo, compreender a realidade do trabalho no campo. Essa combinação de teoria e prática fortaleceu minha formação e reforçou minha motivação em seguir na área da bovinocultura leiteira, buscando sempre excelência e inovação.

2 DESENVOLVIMENTO

No Estágio Supervisionado II, escolhi realizar minhas atividades em uma fazenda de gado leiteiro da raça Holandesa, reconhecida pela alta produtividade e qualidade do leite produzido. O rebanho é cuidadosamente selecionado, com foco na genética, fator essencial para manter a média de produção de 40 litros por vaca em apenas duas ordenhas por dia, e com um DEL de 140. Ao todo, a fazenda chegava a produzir aproximadamente 8.200 litros de leite por dia, um volume considerável que reflete o manejo eficiente e o cuidado com a sanidade do rebanho. Localizada na região de Madre de Deus de Minas, a propriedade oferece uma estrutura adequada para o desenvolvimento das atividades agropecuárias, desde o manejo do gado até a produção agrícola.

A gestão da fazenda é realizada por uma família de quatro membros – mãe e três filhos, que, com muita dedicação e trabalho em equipe, garantem o sucesso da propriedade. Cada um desempenha um papel específico: enquanto a mãe se encarrega de questões relacionadas à administração e organização de todo curral. Os filhos assumem responsabilidades que envolvem tanto a gestão financeira quanto a supervisão da área agrícola. Essa divisão de tarefas é fundamental para o bom funcionamento da fazenda, que se estende por aproximadamente 1500 hectares, sendo 850 de terra cultivada, com grande parte da área destinada ao cultivo de milho e outras forrageiras para a alimentação do rebanho.

2.1 Funcionamento e equipe do local de estágio

A fazenda operava com uma equipe fixa de aproximadamente 18 funcionários, distribuídos entre diversas funções essenciais ao bom funcionamento da propriedade. Essa equipe era composta por profissionais que atuavam em várias frentes, como o escritório administrativo, onde era feita a gestão financeira e operacional, e o gerente, que supervisiona e coordena todas as atividades diárias.

Havia também um sanitarista responsável pelo controle de doenças e vacinação, ordenhadores que garantem que a ordenha seja eficiente e higiênica, e tratadores que cuidam da alimentação balanceada e do bem-estar geral dos animais.

Os cuidadores das bezerras também desempenhavam um papel crucial no acompanhamento do desenvolvimento das crias,

Havia também pedreiros e eletricista que asseguravam que a infraestrutura da fazenda esteja sempre em boas condições, realizando manutenções e reparos constantes para que tudo funcione de forma adequada.

A fazenda conta também com o suporte especializado de profissionais externos. Um médico veterinário visita semanalmente a propriedade, realizando a parte de reprodução e tratando possíveis problemas de saúde no rebanho, além de orientar os funcionários em questões relacionadas à reprodução e à sanidade geral dos animais. A presença quinzenal de um zootecnista também é fundamental, pois ele colabora diretamente para a otimização da dieta e da nutrição dos animais, ajustando a alimentação para maximizar a produção e garantir a saúde do rebanho.

E a fazenda também conta com a visita mensal de um casqueador profissional, que realiza o cuidado preventivo e corretivo dos cascos dos animais, prevenindo problemas locomotores que poderiam afetar a saúde e a produtividade do rebanho.

Essa combinação de profissionais fixos e suporte especializado é um dos fatores que mantém a fazenda funcionando com eficiência e produtividade.

Em momentos de maior demanda ou quando surgem necessidades pontuais, como a realização de reformas ou serviços de manutenção mais específicos, a fazenda não hesita em contratar terceiros. Essa prática garante que os serviços sejam feitos por profissionais qualificados, sem sobrecarregar a equipe fixa. A rotina diária de trabalho é bastante organizada, com os funcionários começando suas atividades por volta das 5:00h. O dia é repleto de tarefas que vão desde o manejo dos animais até a manutenção das instalações, e, em geral, as atividades se encerram por volta das 18:00h.

2.2 Instalações e equipamentos

A fazenda é equipada com uma infraestrutura moderna e bem dividida, projetada para otimizar o manejo dos animais e garantir a máxima eficiência produtiva. As instalações são cuidadosamente organizadas para facilitar o fluxo de trabalho e atender às necessidades específicas de cada etapa da produção.

A propriedade conta com dois galpões com um sistema de confinamento de *Compost Barn* (Imagem 1), que proporcionam conforto e bem-estar às vacas leiteiras.

Imagem 1: Confinamento com sistema *Compost Barn*.



Fonte: do autor, 2024.

Esse tipo de confinamento, com camas compostas por maravalhas e bem arejadas e ventiladas, são projetados para oferecer um ambiente adequado ao descanso dos animais, promovendo a saúde dos cascos e diminuindo o estresse térmico, o que impacta positivamente na produção de leite.

A sala de ordenha é o ponto crucial da fazenda, a ordenha utilizada na propriedade é uma mecânica com um sistema 2x10 de linha alta (Imagem 2). É uma ordenha de auto limpeza, utilizando produtos químicos próprio para o sistema fechado, melhorando cada vez mais os níveis de Contagem Padrão em Placa (CPP). Além disso, é muito prática, o que otimiza o processo de extração do leite, proporcionando maior eficiência e conforto para os animais.

Imagem 2: Sala de ordenha com fosso e sistema 2x10, linha alta.



Fonte: do autor, 2024.

Esse sistema de ordenha permite que 10 vacas sejam ordenhadas simultaneamente, com 10 postos de ordenha em cada lado da sala, o que agiliza o processo e aumenta a produtividade diária.

Um aspecto fundamental é o controle rigoroso da higienização. Antes de realizar a ordenha de cada animal, é realizado o teste na caneca de fundo preto, os tetos das vacas são cuidadosamente desinfetados com uma solução antisséptica (*pré-dipping*) e secados por papel toalha para evitar qualquer risco de contaminação do leite e infecção da glândula mamária, mantendo assim a CCS baixa. Após o término da ordenha era realizado outro desinfetante (*pós-dipping*), que é um tipo de proteção química, evitando contaminações por microrganismos presentes no ambiente que podem levar a uma mastite ambiental. Esses procedimentos garantiam a sanidade do rebanho e mantinham a alta qualidade do leite produzido, um ponto crucial para a saúde dos consumidores e a longevidade das vacas leiteiras.

Outra vantagem era a presença dos Extratores de teteiras/conjuntos (sacadores), que tinham como função interromper a ordenha quando a vaca já havia liberado todo o leite, e retirava o conjunto de ordenha evitando a sobreordenha, que poderia prejudicar a saúde da glândula mamária.

Antes do início do processo de ordenha, os animais são direcionados para a sala de espera (Imagem 3), onde passam por um sistema de resfriamento. Nesse espaço, as vacas recebem uma aspersão controlada de água combinada com ventilação forçada, com o objetivo de reduzir a temperatura corporal de forma eficiente. Esse procedimento é fundamental para minimizar o estresse térmico, um fator que pode afetar diretamente a produção leiteira e o bem-estar das vacas. O resfriamento adequado contribui não apenas para melhorar o conforto dos animais em climas mais quentes, mas também para otimizar o desempenho na ordenha, já que vacas em condições de estresse térmico tendem a produzir menos leite e podem apresentar sinais de desconforto.

Imagem 3: Sala de espera com resfriamento através de bicos aspersores.



Fonte: do autor, 2024.

Uma prática importante adotada na fazenda, era o manejo do rebanho no intervalo da ordenha da manhã e a da tarde. Durante esse período, todo o rebanho era conduzido de forma organizada, lote por lote, até a sala de resfriamento, onde permanecem por aproximadamente 15 minutos cada lote. Esse procedimento é fundamental para garantir que os animais, especialmente aqueles em fases mais sensíveis, como o lote de vacas no pré-parto, mantivessem uma temperatura corporal adequada ao longo do dia. O resfriamento controlado ajuda a reduzir o impacto de possíveis variações climáticas e minimizar o estresse térmico, que pode comprometer tanto a saúde quanto a produtividade das vacas, principalmente nos dias mais quentes.

Além dessas áreas, a fazenda possuía um outro galpão onde era a “cozinha” (Imagem 4), onde eram armazenados todos os ingredientes da dieta, exceto as forragens utilizados na alimentação dos animais.

Figura 4: “Cozinha”, local de armazenamento de dos insumos.



Fonte: do autor, 2024.

Este espaço exigia uma adequada organização para o controle da distribuição dos concentrados e suplementos alimentares, assegurando que os animais pudessem receber uma ração equilibrada, cuidadosamente planejada para otimizar a produção leiteira e garantir o bem-estar dos mesmos.

A fazenda utilizava uma variedade de concentrados de alta qualidade, incluindo Farelo soja, Caroço de algodão, Polpa cítrica, Farelo de milho, Grão rehidratado e sais minerais.

A precisão na pesagem desses ingredientes era um dos principais diferenciais do manejo alimentar, uma vez que a fazenda investiu recentemente em um moderno vagão misturador de última geração, que foi adquirido com o objetivo de melhorar ainda mais a eficiência do processo de alimentação. Programado para distribuir a quantidade exata de alimento conforme as necessidades nutricionais específicas de cada lote, garantindo que a dieta fosse adequada a diferentes grupos de animais, considerando estágio de lactação e produção. Com isso, além de evitar desperdícios, a fazenda conseguia maximizar a produtividade, mantendo o equilíbrio entre a sanidade e o desempenho do rebanho.

A fazenda dispunha de um bezerreiro, onde as bezerras eram alojadas em gaiolas individuais na fase inicial de crescimento, até atingirem aproximadamente 100 kg de peso vivo. Essa estrutura era conhecida como Bezerreira 1 (Imagem 5). Durante esse período crucial de desenvolvimento, cada bezerra recebia cerca de 8 litros de leite por dia, garantindo uma nutrição adequada para fortalecer o sistema imunológico e promover um crescimento saudável.

Imagem 5: Bezerras alojadas em gaiolas individuais (Bezerreira 1).



Fonte: do autor, 2024.

As bezerras eram examinadas diariamente, com aferição de temperatura e observação das mucosas, como medida preventiva contra doenças comuns, como o complexo Tristeza parasitária, pneumonia e diarreias. Esse manejo individualizado,

aliado ao monitoramento constante da saúde, permitia um controle rigoroso da alimentação e do bem-estar de cada animal, assegurando que recebam os cuidados necessários para atingir o máximo potencial de crescimento e saúde.

Ao atingirem o peso de desmame de 120kg, elas eram levadas para outra instalação conhecida como Bezerreira 2 (Imagem 6), onde continuam se amamentando e tendo todo controle sanitário.

Imagem 6: Sistema de compostagem para bezerras (Bezerreira 2).



Fonte: do autor, 2024.

A estrutura nomeada Bezerreira 2, era um sistema de compostagem com cama bem manejada e com muito conforto para as bezerras.

Havia um corredor com pista de trato e bebedouros. A cama era composta por maravalha e havia um solário onde essas fêmeas entravam em contato com carrapatos e outros parasitas, estimulando assim a imunidade.

Durante o estágio, os proprietários da fazenda realizaram uma pesquisa detalhada, visitando outras propriedades que utilizam amamentadores automáticos (Imagem 7) para avaliar a eficácia e os benefícios desse sistema. Após consultarem diferentes fornecedores e realizarem orçamentos com várias empresas, optaram por testar um modelo fornecido por uma delas. O equipamento havia sido instalado na fazenda e estava em fase de testes, permitindo uma avaliação prática do seu desempenho e impacto na eficiência do manejo e na alimentação das bezerras.

Imagem 7: Amamentador automático para bezerras em fase de teste.

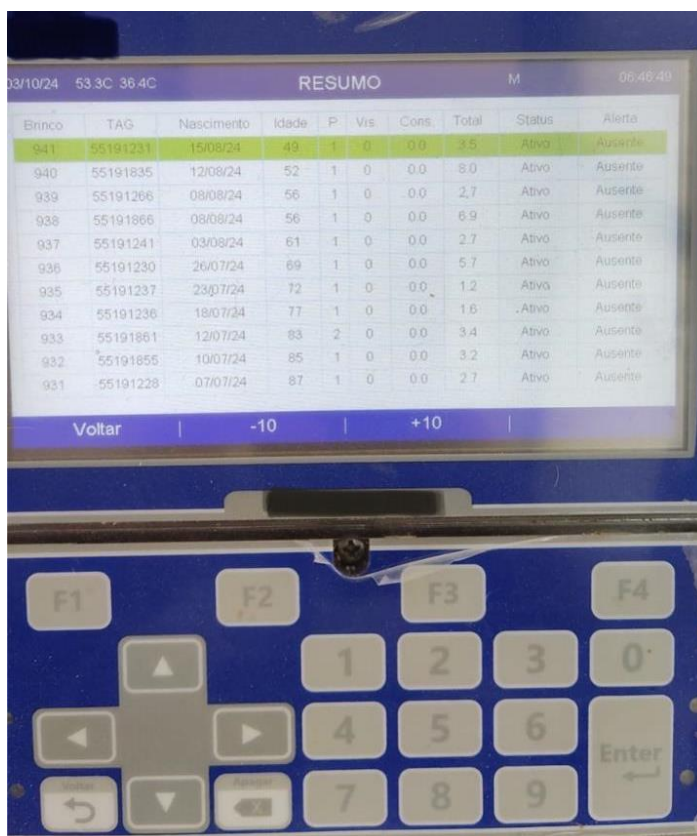


Fonte: do autor, 2024.

A principal motivação para este investimento era reduzir a necessidade de mão de obra, tornando o manejo mais ágil e eficiente, o que contribuiria para diminuir o estresse dos animais, especialmente durante a fase de desmame, e prevenção de problemas de saúde associados a todo processo. O modelo de amamentador utilizado na fazenda conta com um sistema personalizável (Imagem 8), que poderia ser ajustado conforme as necessidades específicas do rebanho, e tem capacidade para

alimentar até 25 bezerras por dia, garantindo uma alimentação precisa e bem distribuída.

Imagem 8: Painel de programa personalizável do amamentador automático.



Brinco	TAG	Nascimento	Idade	P	Vis	Cons	Total	Status	Alerta
941	55191231	15/08/24	49	1	0	0.0	3.5	Ativo	Ausente
940	55191835	12/08/24	52	1	0	0.0	8.0	Ativo	Ausente
939	55191266	08/08/24	56	1	0	0.0	2.7	Ativo	Ausente
938	55191866	08/08/24	56	1	0	0.0	6.9	Ativo	Ausente
937	55191241	03/08/24	61	1	0	0.0	2.7	Ativo	Ausente
936	55191230	26/07/24	69	1	0	0.0	5.7	Ativo	Ausente
935	55191237	23/07/24	72	1	0	0.0	1.2	Ativo	Ausente
934	55191236	18/07/24	77	1	0	0.0	1.6	Ativo	Ausente
933	55191861	12/07/24	83	2	0	0.0	3.4	Ativo	Ausente
932	55191855	10/07/24	85	1	0	0.0	3.2	Ativo	Ausente
931	55191228	07/07/24	87	1	0	0.0	2.7	Ativo	Ausente

Fonte: do autor, 2024.

Com o uso dessa tecnologia avançada, é possível programar o amamentador de forma precisa para atender as necessidades nutricionais de cada bezerra individualmente. O sistema permitia cadastrar informações detalhadas, como a quantidade exata de leite que cada animal deveria receber, garantindo que o volume oferecido fosse adequado ao estágio de desenvolvimento e à demanda nutricional de cada bezerra. Além disso, o equipamento controlava a temperatura do leite, assegurando que seja fornecido sempre na temperatura ideal, o que contribui para a digestão adequada e o conforto do animal.

Outro ponto positivo era a possibilidade de programar os horários de alimentação, garantindo uma rotina regular e controlada, que favorece o bem-estar e

o crescimento saudável das bezerras. Esse nível de automação não apenas otimizava o manejo, mas também minimiza os riscos de erros humanos, oferecendo um cuidado mais padronizado e eficiente.

2.3 Atividades desenvolvidas no estágio

Durante o estágio, minha função era acompanhar o Médico Veterinário em todo manejo realizado na fazenda, no qual envolviam o manejo do rebanho leiteiro, com foco em sanidade, reprodução e cirurgias. Pude acompanhar a observação e diagnóstico de possíveis enfermidades, aplicando tratamentos conforme necessário. Auxílio na parte reprodutiva, como protocolos de IATF, aplicando hormônios e implantes, inseminação, diagnósticos de gestação através da ultrassonografia, e doenças reprodutivas como a retenção de membranas fetais, metrites e endometrites.

Também acompanhei a cria e recria de bezerras, ajudando na colostragem nas primeiras horas de vida, cura de umbigo, observando mucosas, aferindo temperatura com a intenção de prevenir tristeza, pneumonias e diarreias, garantindo que recebam os cuidados adequados para um desenvolvimento saudável

Tive a oportunidade de auxiliar o veterinário em diversas cirurgias, com destaque para a cirurgia de Deslocamento de Abomaso à Esquerda (DAE), uma condição não muito frequente, mas que tive a oportunidade de presenciar durante o estágio. Esse tipo de intervenção exigiu um acompanhamento minucioso e me permitiu aplicar na prática os conhecimentos adquiridos em sala de aula, especialmente no que se refere às técnicas cirúrgicas, ao manejo anestésico e ao pós-operatório.

Cada procedimento foi uma oportunidade valiosa de aprendizado, ampliando minha compreensão sobre o diagnóstico e o tratamento desse acontecimento, além de reforçar a importância de uma abordagem rápida e eficaz para evitar complicações e garantir a recuperação do animal. Foi uma experiência enriquecedora que me proporcionou maior confiança na execução de práticas veterinárias.

3 AUTOAVALIAÇÃO

Durante o estágio, tive a oportunidade de avaliar meu desempenho de maneira ampla, tanto no aspecto técnico quanto no pessoal. A experiência me permitiu aplicar na prática os conhecimentos teóricos adquiridos ao longo da minha formação em medicina veterinária, especialmente nas áreas de manejo, sanidade, reprodução e cirurgia de bovinos leiteiros. Sinto que consegui desempenhar minhas funções de maneira eficaz, colaborando com a equipe e absorvendo o máximo de aprendizado.

A parte prática foi essencial para meu desenvolvimento, pois pude observar de perto as dinâmicas diárias de uma fazenda leiteira e vivenciar a aplicação de tecnologias e técnicas modernas no campo, como o uso do amamentador automático e a assistência em cirurgias importantes. Isso ampliou minha confiança em lidar com situações do cotidiano veterinário e no cuidado com os animais.

Em termos de habilidades pessoais, reconheço que consegui melhorar minha capacidade de comunicação e interação com os colegas de trabalho, bem como com os profissionais que supervisionaram minhas atividades. Desenvolvi uma postura mais proativa na resolução de problemas, buscando sempre aprender com cada desafio.

No entanto, também identifiquei áreas onde posso aprimorar minhas competências. Ainda preciso melhorar minha agilidade em algumas práticas clínicas e desenvolver uma maior autonomia em determinadas situações. Com o tempo, acredito que a prática contínua me permitirá superar essas limitações.

De maneira geral, avalio meu desempenho de forma positiva. Este estágio me proporcionou um crescimento significativo, tanto profissional quanto pessoal, e sinto que estou mais preparado para os desafios futuros na medicina veterinária.

4 CONCLUSÃO

Ao concluir este estágio, levo comigo um aprendizado profundo que vai além dos conhecimentos técnicos adquiridos. A vivência prática na fazenda de gado leiteiro me proporcionou uma compreensão clara da importância do manejo correto, da saúde e do bem-estar dos animais para alcançar alta produtividade. Cada etapa, desde o cuidado com as bezerras até a aplicação de novas tecnologias, como o amamentador automático, reforçou meu entendimento sobre a relação direta entre um manejo eficiente e os resultados produtivos. Pude aplicar na prática conceitos teóricos importantes e, mais do que isso, desenvolver habilidades de observação crítica, solução de problemas e tomada de decisões rápidas.

Além do conhecimento técnico, aprendi sobre a importância do trabalho em equipe, da comunicação eficaz e da adaptação às diferentes realidades e desafios diários de uma propriedade rural. Essa experiência não só ampliou minha visão sobre o que é ser um médico veterinário, mas também me preparou para enfrentar situações adversas com mais confiança e capacidade de resolução.

Embora tenha sido uma experiência enriquecedora, percebi que ainda há pontos que podem ser melhorados, especialmente no que diz respeito à otimização do manejo de tecnologias e ao aprimoramento de alguns protocolos de sanidade.

Contudo, cada desafio enfrentado foi uma oportunidade de aprendizado que levarei para a vida, tanto profissionalmente quanto pessoalmente. Sinto-me preparado para dar os próximos passos em minha carreira, ciente de que essa experiência foi fundamental para moldar a forma como atuarei no futuro como veterinário.

5 ARTIGO DE RELATO DE CASO

O caso escolhido para relato foi redigido conforme as normas da Revista Científica Pro Homine, ISSN 2675-6668.

DESLOCAMENTO DE ABOMASO À ESQUERDA: RELATO DE CASO

Displacement of the abomasum to the left: case report

Gustavo Vilela Corrêa Pereira ¹, Marcus Vinícius Corrêa², Luthesco Haddad Lima Chalfun³

¹Acadêmico do curso de Medicina Veterinária do Centro Universitário de Lavras – UNILAVRAS, Lavras-MG, Brasil.

² Supervisor Médico Veterinário, Bom Sucesso-MG, Brasil.

³Orientador, Professor do Curso de Medicina Veterinária do Centro Universitário de Lavras, Lavras - MG, Brasil.

RESUMO

Esse caso clínico envolve uma vaca leiteira diagnosticada com deslocamento de abomaso à esquerda (DAE), uma condição comum em vacas de alta produção no período pós-parto, caracterizada pela diminuição de ruminação, apetite e produção de leite observado através de colares. Após o tratamento inicial pelo funcionário sanitário com Merceptom (antitóxico) 100ml/animal IV - SID e Sedacol (sorbitol) 135mg/kg IV - SID sem sucesso, o veterinário foi chamado e, ao exame clínico, detectou na auscultação e percussão o som de "ping", típico do DAE. A decisão foi realizar uma cirurgia de laparotomia exploratória e uma omentopexia para reposicionar o abomaso. O procedimento incluiu anestesia local, antissepsia rigorosa e reposicionamento do órgão, fixado em sua posição correta para evitar futuros deslocamentos. A vaca foi tratada com antibiótico e anti-inflamatório com a intenção de evitar possíveis infecções e ter uma boa recuperação. Durante o pós-operatório, o uso de coleiras auxiliou no monitoramento da recuperação, indicando melhora gradual na ruminação e ingestão alimentar, sinalizando uma recuperação bem-sucedida.

Palavras-chave: deslocamento de abomaso à esquerda (DAE), laparotomia exploratória, omentopexia, pós-operatório, monitoramento eletrônico.

ABSTRACT

This clinical case involves a dairy cow diagnosed with left-sided displaced abomasum (LDA), a common condition in high-producing cows during the postpartum period, characterized by reduced rumination, appetite, and milk production, which is observed through collars. After initial treatment by the sanitary worker with Merceptom (antitoxin) 100ml/animal IV - SID and Sedacol (sorbitol) 135mg/kg IV - SID without success, the veterinarian was called and, upon clinical examination, detected the "ping" sound on auscultation and percussion, typical of LDA. The decision was made to perform an exploratory laparotomy and an omentopexy to reposition the abomasum. The procedure included local anesthesia, strict antiseptics, and repositioning of the organ, which was fixed in its correct position to prevent future displacements. The cow was treated with antibiotics and anti-inflammatory medication to prevent possible infections and ensure a good recovery. During the postoperative period, the use of collars helped monitor the recovery, showing gradual improvement in rumination and food intake, indicating a successful recovery.

Keywords: left displaced abomasum (LDA), exploratory laparotomy, omentopexy, postoperative care, electronic monitoring.

Introdução

O deslocamento de abomaso à esquerda (DAE) é uma afecção comum em vacas leiteiras de alta produção, especialmente no período pós-parto, sendo uma das principais causas de morbidade e redução de produtividade. Essa condição é caracterizada pelo deslocamento do estômago verdadeiro, normalmente situado no quadrante inferior direito do abdômen, para o lado esquerdo, acumulando gases e líquidos, o que resulta na diminuição da motilidade ruminal e na interferência no metabolismo do animal (RADOSTITS et al., 2007).

A relevância desse caso se justifica pela alta incidência do DAE em vacas de alta produção, especialmente nas primeiras semanas após o parto, período em que as vacas enfrentam uma série de desafios metabólicos devido ao início da lactação e à necessidade de mobilização de reservas corporais para atender à demanda energética. Vacas com alta produção de leite apresentam um risco aumentado de desenvolver DAE devido à alteração no equilíbrio energético e ao aumento da produção de ácidos graxos de cadeia curta (AGCC), o que predispõe ao acúmulo de gás no abomaso e subsequente deslocamento.

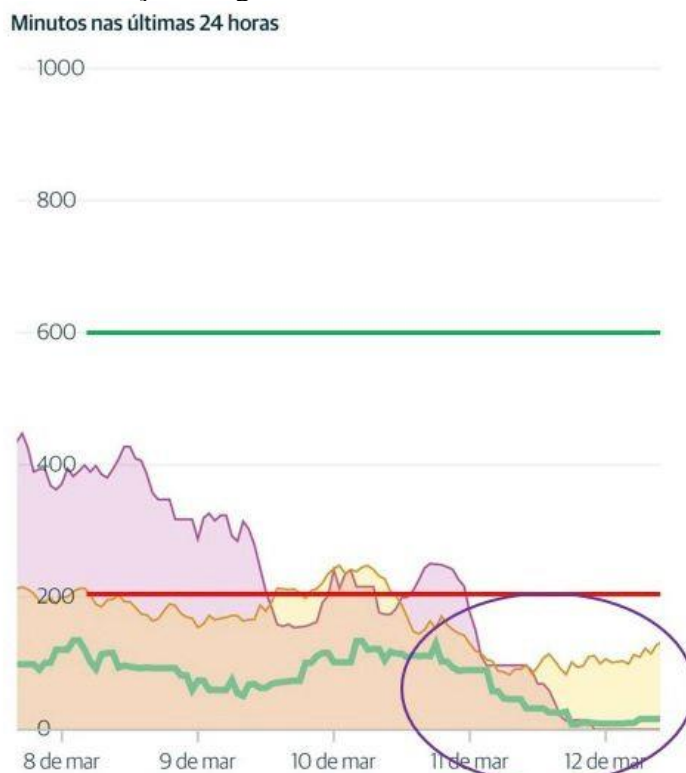O manejo adequado e o reconhecimento precoce dos sinais clínicos, como diminuição do apetite, queda na produção de leite, desconforto abdominal e letargia, são fundamentais para a rápida intervenção e recuperação do animal (LEBLANC, 2010). Este relato tem como objetivo documentar e descrever as etapas do diagnóstico e tratamento cirúrgico de DAE, ressaltando a importância de práticas de manejo preventivos no período de transição, que é crucial para a saúde metabólica das vacas leiteiras.

Relato do caso

O atendimento foi realizado em uma fazenda, situada na região de Madre de Deus de Minas/ MG. Uma fêmea bovina Holandesa Preta e Branca (HPB), 3,5 anos de idade, aproximadamente 560 Kg de PV, ECC 2,25, DEL 13, segunda cria, e produção de leite 38 litros por dia. A paciente e as demais fêmeas lactantes eram monitoradas por coleiras para acompanhamento de saúde dos animais, e foi observado no relatório diário que os parâmetros ruminais e ingestão diária de alimentos, se mantiveram baixos, no qual o tempo de ruminação estava abaixo de 200 nos últimos 5 dias (média normal 450 a 500 minutos), (Imagem 1).

Diante dos fatos, o Médico veterinário responsável realizou um exame físico completo do animal.

Imagem 1: Taxa de ruminação e ingestão nos últimos 5 dias, demonstrando uma queda na taxa de ruminação e ingestão de alimentos.



Fonte: do autor, 2024.

Vale ressaltar, que previamente ao atendimento, especificamente 48h antes, o funcionário sanitário da fazenda, responsável por monitorar toda parte sanitária do rebanho tanto através do aplicativo quanto nas observações diárias *in loco*, já havia realizado uma avaliação inicial da paciente. Durante a auscultação dos movimentos ruminais, ele relatou a presença de gases no rúmen, o que levou a uma abordagem terapêutica inicial. Com a intenção de diminuí-los do aparelho digestório animal, o sanitário administrou uma única dose de Antitóxico 100ml/ animal IV - SID, Sorbitol 135mg/kg IV – SID. Esse tratamento tinha como objetivo eliminar os gases acumulados no trato digestivo da vaca, uma vez que se suspeitava de intoxicação ou um possível timpanismo.

Contudo, apesar dos esforços iniciais e do acompanhamento contínuo, o estado do animal não apresentou melhora significativa nos dois dias subsequentes. 48 horas após a primeira intervenção do funcionário sanitário, e, após o monitoramento contínuo do comportamento do animal, ausência resposta ao tratamento, foi decidido acionar o Médico Veterinário clínico para uma avaliação mais detalhada. Essa intervenção profissional foi necessária diante da persistência dos sinais clínicos, indicando que o problema poderia ser mais complexo do que inicialmente suspeitado.

Durante o exame físico, foi observado que o ECC da vaca já estava significativamente baixo 2,25 (Imagem 2), o que indicava um quadro de possível comprometimento nutricional ou metabólico, refletindo no estado geral do animal. Além disso, foi identificado um discreto abaulamento na região do flanco esquerdo, sugerindo a possibilidade de um deslocamento de abomaso.

Imagem 2: Paciente com ECC baixo suspeita de DAE.



Fonte: do autor, 2024.

Ao realizar a auscultação no 12º espaço intercostal esquerdo, o veterinário detectou um som metálico fraco, conhecido como "ping", que é característico de deslocamentos de abomaso. No entanto, a baixa intensidade do som levantou dúvidas sobre a gravidade e a extensão do deslocamento. A fim de esclarecer o quadro, e ao conversar com o sanitário da fazenda, ele relatou o histórico de medicamentos já administrados, incluindo o uso de antitóxico e sorbitol.

Após a avaliação completa de auscultação e percussão, sinais clínicos, análise de corpos cetônicos, anamnese, e com base nas informações colhidas, o veterinário concluiu que o caso era, de fato, um deslocamento de abomaso à esquerda (DAE). Diante desse diagnóstico, foi recomendado intervenção cirúrgica para corrigir o problema e evitar complicações adicionais.

Assim, iniciou-se a montagem dos materiais necessários para a cirurgia, conforme ilustrado na imagem 3. Os itens selecionados incluem um cabo de bisturi nº 10, lâmina para bisturi nº 24, porta-agulha, pinça anatômica, pinça dente de rato e tesoura romba. Também foram preparados um tricótomo para realização da tricotomia, agulha traumática para sutura de musculatura e pele, fio Catgut absorvível nº 4, fio de nylon 0,60mm, seringa descartável de 10 ml, agulha hipodérmica 40 x 1,2 18G e 100 ml de anestésico local (lidocaína), uma bomba elétrica aspirador cirúrgico de secreção utilizada em medicina humana com mangueira e agulha caseira acoplada à ponta, além de desinfetante CB-30 para desinfecção e água.

Imagem 3: Materiais que foram utilizados na cirurgia.



Fonte: do autor, 2024.

Para assegurar um ambiente cirúrgico adequado, todos os materiais que foram utilizados são rigorosamente desinfetados. No entanto, é importante ressaltar que, por se tratar de uma cirurgia a campo, o risco de contaminação permanece elevado, uma vez que não estivamos em uma sala cirúrgica controlada. Para minimizar essa contaminação, todos os instrumentos foram submersos em uma solução de 1L de água com desinfetante, garantindo uma limpeza eficaz antes e durante o uso.

No procedimento pré-cirúrgico, a vaca foi cuidadosamente contida no tronco de manejo, garantindo que o animal permanecesse o máximo imóvel durante toda a cirurgia. O processo de higienização do local da incisão no flanco direito é iniciado com a lavagem rigorosa (Imagem 4), utilizando grande quantidade de água e sabão para remover sujeiras superficiais. Em seguida, foi passado uma solução de água potável e desinfetante a base de Cloreto de Aquil Dimetil Benzil Amônio, cerca de 2L, assegurando que parte das impurezas presentes nos pelos e na pele fossem eliminadas, minimizando assim o risco de contaminação.

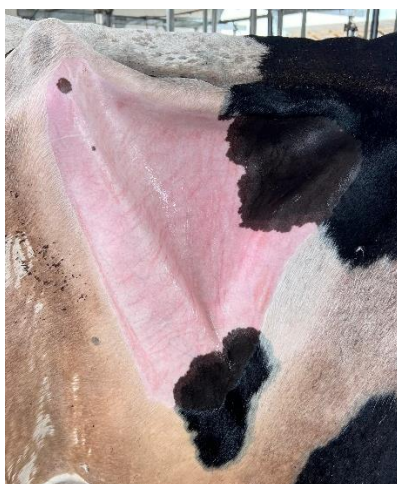Imagem 4: Flanco direito onde foi realizado a cirurgia.



Fonte: do autor, 2024.

Após a conclusão da higienização, o próximo passo envolve a realização da tricotomia da região (Imagem 5). Esse processo visa remover os pelos ao redor da área onde será feita a incisão. A tricotomia delimita com precisão a área de trabalho, melhorando a visibilidade e higiene da região cirúrgica. Logo após a tricotomia, realiza-se uma nova e rigorosa antissepsia da área com 2L de solução abundante de água potável e desinfetante à base de Cloreto de Alquil Dimetil Benzil Amônio , com a intenção da remoção significativa de impurezas e resíduos e reforçando a barreira contra potenciais contaminações.

Imagem 5: Área da região cirúrgica onde foi feito a tricotomia.

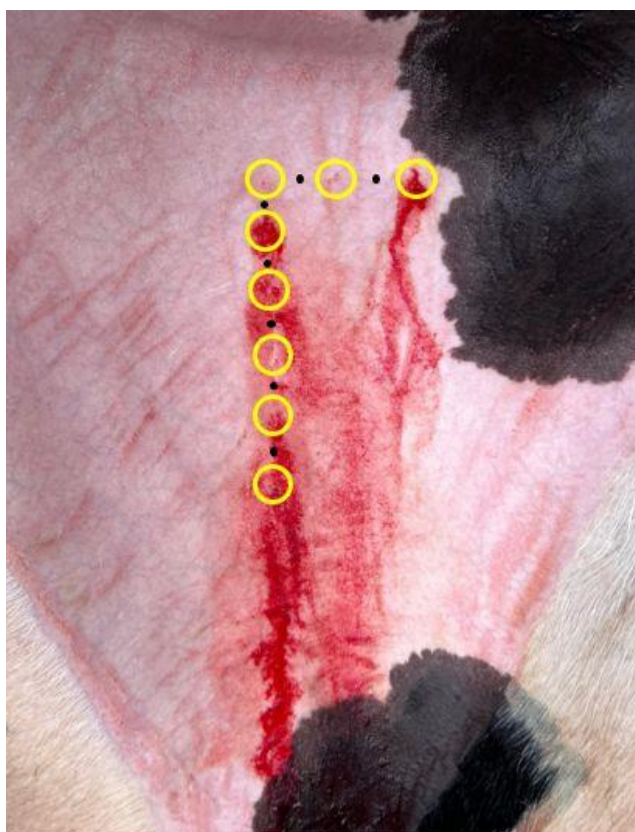


Fonte: do autor, 2024.

O segundo passo do procedimento envolve a aplicação da anestesia local, utilizando-se Lidocaína 2% (2,5mg/kg), aplicada em um padrão de “L” invertido.

Essa técnica de anestesia regional é aplicada ao longo do flanco, formando uma linha horizontal e outra vertical (Imagem 6).

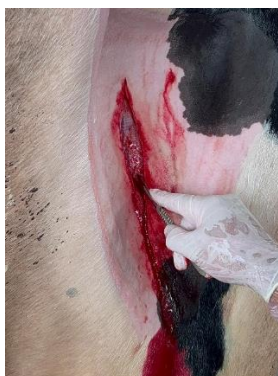Imagem 6: Anestesia em “L” invertido, com pontos onde foram administrados 100ml de lidocaína.



Fonte: do autor, 2024.

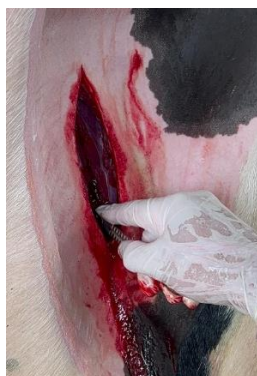O terceiro passo antes de iniciar a incisão, foi feito uma outra antissepsia com água potável e desinfetante CB-30 no local a ser incisado, dando assim início a incisão dorsoventral utilizando um bisturi. A incisão é feita em linha reta vertical, acompanhando os pontos previamente anestesiados. A primeira camada a ser incidida é a pele (Imagem 7), com um corte de aproximadamente 15 cm de comprimento. Em seguida, realiza-se a incisão das camadas musculares (Imagem 8) o músculo oblíquo abdominal externo, oblíquo abdominal interno e o transverso do abdome. A última etapa é a divulsão do peritônio, que é feita com uma tesoura romba-romba (Imagem 9).

Imagem 7: Incisão da pele.



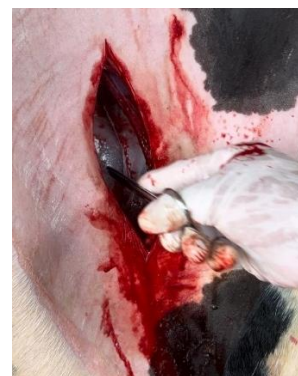Fonte: do autor, 2024.

Imagem 8: Incisão das camadas musculares.



Fonte: do autor, 2024.

Imagem 9: Incisão do peritônio.



Fonte: do autor, 2024.

Após a realização das incisões e a divulsão do peritônio, o quarto passo envolve a inserção cuidadosa do braço na cavidade abdominal, protegido por uma luva de palpação, com o objetivo de localizar o abomaso, que se encontra em uma posição anormal do lado esquerdo da cavidade abdominal.

Ao localizar o abomaso, o próximo passo era realizar o esvaziamento dos gases acumulados. Utilizou-se equipamentos adaptados: uma bomba elétrica aspirador cirúrgico de secreção utilizada na medicina humana, equipada com uma mangueira de silicone 2x4mm e uma sonda intramamária 75mm, adaptada na ponta da mangueira para perfuração do abomaso (Imagem 10).

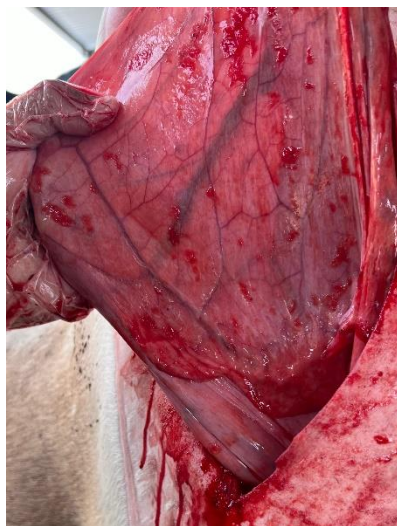Imagem 10: Equipamentos adaptados: uma bomba elétrica aspirador cirúrgico de secreção utilizada na medicina humana, equipada com uma mangueira de silicone 2x4mm e uma sonda intramamária 75mm, adaptada na ponta da mangueira.



Fonte: do autor, 2024.

Com o abomaso devidamente esvaziado, para que retornasse à sua posição anatômica, foram realizadas manobras manuais. O omento maior (Imagem 11) é suturado à parede abdominal direita, o que o mantém no lugar. Essa fixação é realizada com dois pontos simples separados, utilizando fio Catgut cromado 4 e agulha curva, com o objetivo de prevenir recidiva.

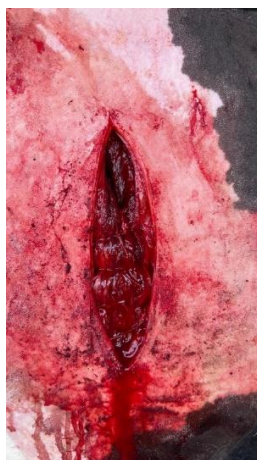Imagem 11: Fração do omento maior.



Fonte: do autor, 2024.

Na etapa final da cirurgia, as camadas musculares e o peritônio são suturados conjuntamente, aplicando pontos simples separados com o mesmo fio de Catgut cromado 4 estéril e agulha curva (Imagem 12). Os pontos são duplamente fixados, assegurando maior segurança e estabilidade.

Imagem 12: Sutura de músculo oblíquo abdominal externo, oblíquo abdominal interno, transverso do abdome e peritônio.



Fonte: do autor, 2024.

Para minimizar o espaço de tecido morto entre a sutura das camadas musculares e a sutura da pele, foi feita a aplicação de uma sutura subcutânea contínua, reduzindo significativamente o risco de acúmulo de fluidos no espaço entre as camadas (Imagem 13).

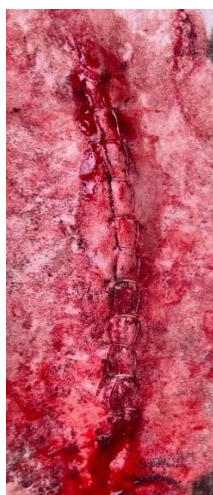Imagem 13: Sutura Subcutânea para redução do espaço de tecido morto, com aproximação das bordas.



Fonte: do autor, 2024.

O último passo envolvia a sutura da pele, um procedimento crucial para assegurar a integridade da incisão. Neste processo, é utilizado um fio de Nylon com espessura de 0,60 mm, acoplado a uma agulha de 40x12 18G. A técnica escolhida para a sutura foi o padrão de ponto contínuo festonado (Imagem 14).

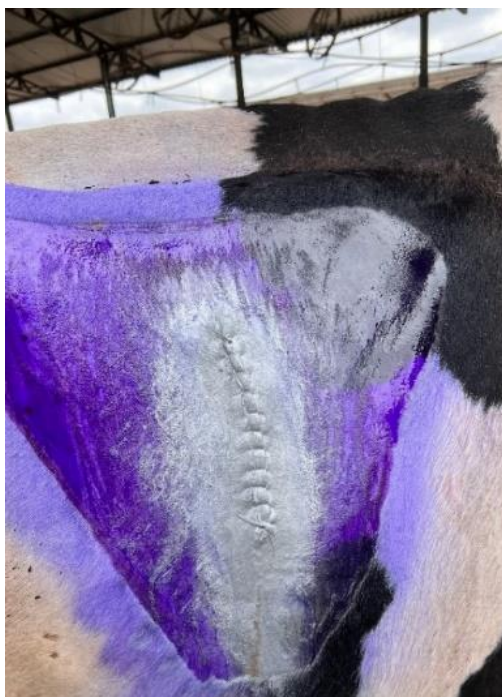Imagem 14: Sutura de pele.



Fonte: do autor, 2024.

Após a conclusão da cirurgia, a área ao redor da incisão foi cuidadosamente lavada com água limpa e um desinfetante apropriado, evitando que nenhum líquido entre em contato com o local recém-suturado. Em seguida, foi aplicado um spray aerossol, que atua como repelente, cicatrizante e antisséptico (Imagem 15).

Imagem 15: Área cirúrgica limpa e com spray repelente.



Fonte: do autor, 2024.

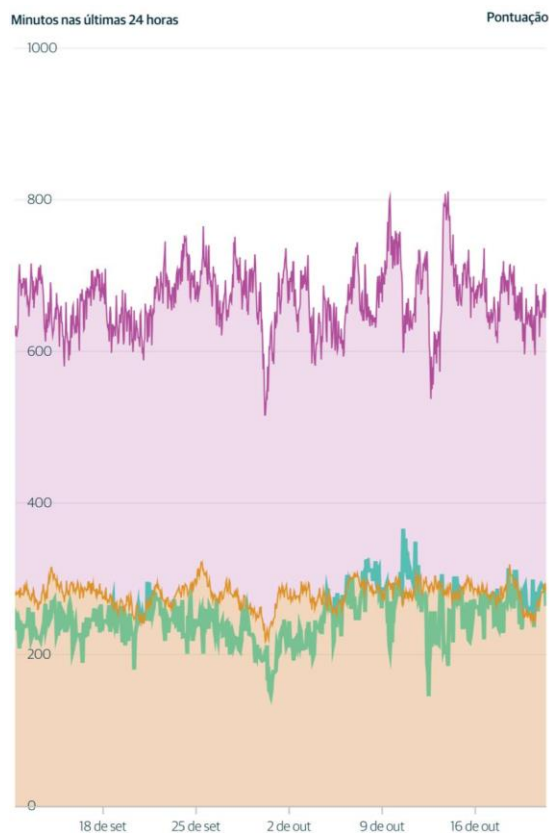Além disso, para garantir uma recuperação adequada, foi administrada Penicilina Benzatina 24.000 U.I./kg por via intramuscular (IM), uma vez ao dia (SID) durante 3 dias. Adicionalmente, foi administrada Flunixinina meglumina 1,1 mg/kg, também por via IM, SID durante 3 dias.

Após o procedimento cirúrgico, o animal foi monitorado de forma contínua durante o período pós-operatório, com atenção especial à sua recuperação e retorno à condição produtiva. Durante esses primeiros dias, observou-se uma melhora gradual nos parâmetros de saúde, refletidos tanto na qualidade de sua ruminação quanto na ingestão alimentar, conforme documentado no acompanhamento diário.

Após 15 dias, realizou-se a retirada dos pontos da sutura, enquanto o uso do spray continuou para garantir uma cicatrização adequada e prevenir qualquer infecção local. O animal retomou progressivamente sua produção de leite, apresentando uma significativa melhoria na condição corporal, evidenciando um retorno à sua condição de saúde ideal.

A utilização da coleira e aplicativo de monitoramento permitiu registrar essa evolução por meio de gráficos (Imagem 16), que revela a progressão positiva da ruminação e ingestão alimentar ao longo de 6 a 7 meses após a cirurgia.

Imagem 16: Gráfico de ruminação e ingestão alimentar após 6-7 meses de pós-operatório.



Fonte: do autor, 2024.

Este gráfico mostra que, após 6 a 7 meses de recuperação, a ruminação do animal, que antes estava abaixo de 200 minutos (em roxo), agora supera os 600 minutos no qual é o normal esperado (450 – 500 minutos). A ingestão de alimentos, indicada em verde, também apresentou melhora significativa, passando de praticamente zero no gráfico anterior para mais de 200 minutos no qual também era o esperado (240 – 360 minutos). Esses dados indicam que o animal retomou suas atividades normais, refletindo um estado de saúde restaurado.

Discussão

O deslocamento de abomaso à esquerda (DAE) é uma condição relevante na medicina veterinária bovina, especialmente em vacas de alta produção. Esse deslocamento ocorre predominantemente em vacas no início da lactação, quando as exigências energéticas aumentam, levando a um balanço energético negativo e predispondo o animal a alterações metabólicas (RADOSTITS et al., 2007; SMITH et al., 2008). A literatura destaca que fatores como dieta rica em carboidratos e baixa em fibras efetivas são fatores predisponentes significativos para o DAE, já que estimulam o aumento de ácidos graxos voláteis (AGV) no rúmen, resultando em maior acúmulo de gás e aumento do risco de deslocamento (COSTA; FERREIRA, 2019).

O uso de coleiras monitoradas permitiu acompanhar parâmetros de ruminação e ingestão de alimentos, identificando sinais do DA e a recuperação progressiva do animal. A tecnologia vem sendo cada vez mais adotada no manejo de rebanhos de alta produtividade, possibilitando a identificação precoce de alterações de saúde e comportamentais, conforme evidenciado em estudos sobre monitoramento automatizado de ruminantes (SCHIRMANN et al., 2018). Ainda de acordo com estes autores, monitorar a ruminação e o comportamento alimentar em tempo real ajuda a identificar alterações metabólicas e promover intervenções rápidas.

Na ocorrência do presente relato, a paciente apresentava baixa condição corporal e sinais clínicos de desconforto abdominal e hipomotilidade ruminal, anorexia e desidratação. Esses sinais são frequentemente observados em animais com esta condição e estão associados a quadros de inapetência e redução na produção leiteira, conforme descrito por Smith et al. (2008). O "ping" característico ao exame de auscultação e percussão é considerado um indicativo clássico para a detecção de DAE, e estudos mais recentes corroboram a eficácia desse método, apesar de existirem variações em intensidade dependendo da quantidade de gás presente e do posicionamento do abomaso (MAHLER et al., 2020).

O uso do sorbitol, que tem ação estimulante sobre o metabolismo e favorece a eliminação de gases, pode ter influenciado na redução do volume de gás no abomaso, resultando em uma distensão menos acentuada. Isso justificaria a dificuldade em ouvir um som metálico forte, típico de deslocamentos de abomaso mais evidentes. A interação entre o tratamento prévio e os sinais clínicos pode ter mascarado parcialmente a auscultação, exigindo uma análise mais cuidadosa. O uso do sorbitol como laxante osmótico em bovinos auxilia na eliminação de gases e na motilidade gastrointestinal, sendo benéfico em casos de distensão abdominal leve a moderada. O efeito osmótico estimula o trânsito intestinal, reduzindo o volume de gás acumulado e minimizando os sintomas clínicos de timpanismo ou deslocamento do abomaso" (CARVALHO et al., 2015).

A técnica anestésica utilizada "L" invertido, é a mais utilizada e segura, pois segundo (TAYLOR & FIELD, 2018) essa técnica é amplamente recomendada por seu efeito eficiente no bloqueio dos nervos sensoriais da parede abdominal, garantindo analgesia adequada durante a cirurgia). A anestesia em "L" invertido é preferida em procedimentos de campo, principalmente por ser simples de executar e por cobrir uma área ampla sem afetar os nervos motores, o que mantém o animal imóvel e confortável (RIBEIRO et al., 2020). O objetivo é bloquear os nervos sensoriais da região abdominal de forma eficiente, sem o risco de paralisar membros ou interferir na capacidade do animal de se levantar após a cirurgia (TORRES et al., 2019). A lidocaína, por sua rápida ação e curta duração, é o anestésico de escolha, garantindo o controle da dor durante o procedimento com baixo risco de efeitos adversos (PEREIRA & MORAES, 2021).

A intervenção cirúrgica imediata foi indicada após o diagnóstico, utilizando a técnica de laparotomia exploratória e omentopexia. Esse procedimento, segundo LeBlanc (2010), é uma das abordagens cirúrgicas mais eficazes para o tratamento de DAE, pois permite a fixação do abomaso em sua posição anatômica, reduzindo a chance de recorrência. Além disso, a técnica proporciona uma taxa de sucesso elevada em termos de recuperação funcional do trato digestivo, restabelecendo a motilidade e a digestão adequadas (COSTA; FERREIRA, 2019).

A realização de laparotomia exploratória em campo é, um desafio devido ao risco elevado de contaminação. No entanto, a adesão rigorosa aos protocolos de antisepsia e a contenção adequada do animal foram cruciais para minimizar esse risco, demonstrando a importância das medidas preventivas para evitar complicações infecciosas pós-cirúrgicas, um aspecto enfatizado por Mahler et al. (2020).

A utilização da tesoura romba-romba, ao perfurar o peritônio tem como objetivo evitar qualquer perfuração inadvertida das alças intestinais, conforme mencionado por Santos e Oliveira (2021). Essa técnica busca minimizar complicações e garantir um acesso seguro à cavidade abdominal.

Após as incisões e divulsão, fixação do abomaso e sutura das musculaturas foi realizado uma sutura subcutânea que atua como uma camada intermediária que proporciona maior estabilidade ao fechamento cirúrgico, reduzindo a tensão sobre a pele e promovendo uma aproximação mais uniforme das bordas da incisão. (Fossum, 2018).

No pós-operatório foi utilizado um antibiótico, penicilina benzatina, que é recomendada no pós-operatório de cirurgias abdominais em bovinos, como o deslocamento de abomaso, devido à sua ação prolongada, que auxilia na prevenção de infecções bacterianas secundárias ao procedimento cirúrgico" (FUBINI & DUCHARME, 2016).

Também no pós-operatório foi utilizado um anti-inflamatório não esteroide (AINE). Flunixin meglumina é essencial no controle da dor e inflamação no pós-operatório, promovendo o bem-estar e facilitando a recuperação do bovino ao minimizar o desconforto e reduzir a inflamação nos tecidos afetados (FERREIRA; LIMA, 2022).

Essas medidas não apenas promovem a cicatrização adequada da incisão, mas também minimizam o risco de complicações, assegurando que o animal se recupere de forma eficaz e saudável após a cirurgia. O cuidado meticuloso em cada etapa é essencial para garantir que o bovino retorne rapidamente às suas atividades normais, sem sequelas indesejadas.

Considerações finais

A condução deste caso clínico de deslocamento de abomaso à esquerda (DAE) ilustra a complexidade e a importância de um manejo técnico detalhado e eficaz para garantir a recuperação de vacas de alta produção que são susceptíveis a este caso. Desde o diagnóstico inicial até o tratamento cirúrgico e o acompanhamento pós-operatório, cada etapa foi cuidadosamente planejada e executada, seguindo práticas baseadas em evidências e adaptadas ao contexto de uma cirurgia a campo. A adesão rigorosa aos protocolos de antisepsia demonstraram ser fundamentais para o sucesso da intervenção, reduzindo o risco de complicações infecciosas e promovendo o restabelecimento da função digestiva.

O uso de tecnologias de monitoramento também se destacou como um recurso valioso, fornecendo dados em tempo real que facilitaram o diagnóstico precoce e o acompanhamento da recuperação. O emprego do aplicativo de monitoramento permitiu uma visão contínua e detalhada dos parâmetros ruminais e de ingestão, corroborando o benefício da tecnologia na medicina veterinária moderna para intervenções rápidas e precisas. A evolução positiva do quadro clínico, com a restauração da produção e dos

parâmetros de saúde, reafirma o sucesso do manejo aplicado e reforça a importância de estratégias preventivas e de manejo adequado no período de transição das vacas leiteiras.

Conflitos de interesse

Eu, Gustavo Vilela Corrêa Pereira, autor responsável pela submissão do manuscrito intitulado **CORREÇÃO CIRÚRGICA DE DESLOCAMENTO DE ABOMASO À ESQUERDA EM VACA LEITEIRA COM TÉCNICA DE OMENTOPEXIA** e todos os coautores que aqui se apresentam, declaramos que não possuímos, conflito de interesses de ordem pessoal, comercial, acadêmico, político ou financeiro no manuscrito.

Referências

CARVALHO, J. R.; OLIVEIRA, M. A.; SOUZA, R. S. Uso do sorbitol como laxante osmótico e estimulante da motilidade em bovinos. *Revista Brasileira de Medicina Veterinária*, v. 67, n. 1, p. 45-51, 2015.

CARVALHO, L. G.; SANTOS, J. E.; PEREIRA, M. A. Farmacologia aplicada ao manejo de distensões gastrointestinais em bovinos. *Revista de Medicina Veterinária*, v. 56, n. 2, p. 113-119, 2015.

COSTA, A. C.; FERREIRA, L. R. Distúrbios metabólicos em vacas leiteiras de alta produção. *Veterinária e Zootecnia*, v. 26, n. 2, p. 120-130, 2019.

FERREIRA, M. C.; LIMA, P. M. Uso de anti-inflamatórios no manejo de bovinos pós-cirúrgico. *Pesquisa Veterinária Brasileira*, v. 42, n. 3, p. 145-153, 2022.

FOSSUM, T. W. 2018. *Small Animal Surgery* (5ª ed.). Mosby. ISBN 978-0323443449.

FUBINI, S. L.; DUCHARME, N. G. *Farm Animal Surgery*. 2. ed. St. Louis: Elsevier, 2016.

LEBLANC, S. Monitoring Metabolic Health of Dairy Cows in the Transition Period. *Journal of Reproduction and Development*, v. 56, n. S, p. S29–S35, 2010.

LEBLANC, S. J. Epidemiologia do deslocamento de abomaso em vacas leiteiras: uma revisão. *Journal of Dairy Science*, v. 93, n. 3, p. 1052-1060, 2010.

MAHLER, C. F.; MORAES, V. C.; RODRIGUES, A. Eficácia dos métodos de diagnóstico de deslocamento de abomaso em vacas leiteiras. *Acta Veterinaria*, v. 38, n. 1, p. 112-120, 2020.

PEREIRA, R. S.; MORAES, A. M. Efeito da lidocaína como anestésico local em procedimentos cirúrgicos bovinos. *Ciência Rural*, v. 51, n. 5, p. 300-305, 2021.

RADOSTITS, O. M.; GAY, C. C.; BLOOD, D. C.; HINCHCLIFF, K. W. *Veterinary Medicine: a textbook of the diseases of cattle, sheep, pigs, goats, and horses*. 10. ed. Philadelphia: Saunders, 2007.

RIBEIRO, F. S.; SOUZA, H. A.; MENDES, L. P. Anestesia em “L” invertido para intervenções em bovinos. *Revista Brasileira de Anestesiologia Animal*, v. 25, n. 4, p. 203-209, 2020.

SANTOS, G. M.; OLIVEIRA, J. S. Procedimentos de segurança na abordagem cirúrgica do abdome em bovinos. *Medicina Veterinária na Prática*, v. 32, n. 2, p. 75-81, 2021.

SCHIRMANN, K.; VON KEYSERLINGK, M. A. G.; WEARY, D. M. Uso de coleiras de monitoramento no manejo de bovinos de alta produção. *Journal of Dairy Science*, v. 101, n. 5, p. 4498-4506, 2018.

SMITH, B. I.; PEARSON, E. G.; MERRYMAN, J. *Internal Medicine of the Dairy Cow*. 2. ed. Iowa: Wiley-Blackwell, 2008.

TAYLOR, P. M.; FIELD, K. J. Técnicas de anestesia em bovinos de campo. *Veterinary Anaesthesia*, v. 45, n. 2, p. 102-109, 2018.

TORRES, R. S.; ALVES, M. C.; MARTINS, D. Efeito da anestesia local em bovinos para o manejo de deslocamento de abomaso. *Journal of Large Animal Medicine*, v. 27, n. 3, p. 207-215, 2019.

Recebido em 00/00/00.
Revisado em 00/00/00.
Aceito em 00/00/00.

Endereço para correspondência: Gustavo Vilela Corrêa Pereira. Rua dos Jequitibás 260, Bairro Residencial a Vencedora, Lavras, Mg, Brasil. Email: *Gustavovilela251@gmail.com*.

