

CENTRO UNIVERSITÁRIO DE LAVRAS
CURSO DE GRADUAÇÃO EM MEDICINA VETERINÁRIA

TRABALHO DE CONCLUSÃO DE CURSO

BEATRIZ PORTELA COSTA

LAVRAS-MG

2025

BEATRIZ PORTELA COSTA

ACIDENTE OFÍDICO EM CADELA - RELATO DE CASO

Trabalho de Conclusão de Curso apresentado ao Centro Universitário de Lavras, como parte das exigências para obtenção do título de bacharel em Medicina Veterinária.

ORIENTADORA

Profa. Dra. Claudine Botelho de Abreu

LAVRAS-MG

2025

BEATRIZ PORTELA COSTA

Ficha Catalográfica preparada pelo Setor de Processamento
Técnico da Biblioteca Central do UNILAVRAS

C837a Costa, Beatriz Portela.
Acidente ofídico em cadela - relato de caso / Beatriz Portela
Costa. – Lavras: Unilavras. 2025.
27f.: il.
Portfólio acadêmico (Graduação em Medicina Veterinária)
– Unilavras, Lavras, 2025.
Orientador: Prof^a. Claudine Botelho de Abreu.
1. Envenenamento crotálico. 2. Crotalus durissus. 3.
Toxicologia veterinária. 4. Emergência clínica. I. Abreu, Claudine
Botelho de. (Orient.). II. Título.

ACIDENTE OFÍDICO EM CADELA - RELATO DE CASO

Trabalho de Conclusão de Curso apresentado ao Centro Universitário de Lavras, como parte das exigências para obtenção do título de bacharel em Medicina Veterinária.

APROVADO EM ____/____/____

ORIENTADORA

Profa. Dra. Claudine Botelho de Abreu

LAVRAS-MG

2025

Dedico esse trabalho a Deus, aos meus familiares e aos animais que iluminam minha vida.

AGRADECIMENTOS

Gostaria de expressar minha sincera gratidão a todos que, de alguma forma, contribuíram para a realização deste trabalho.

Agradeço primeiramente a Deus, por me conceder força, sabedoria e serenidade para superar os desafios e concluir esta etapa tão importante da minha vida.

Registro meus agradecimentos aos meus orientadores e professores Claudine Botelho de Abreu, Thiago Pasqua Narciso e Nelson Henrique Almeida Curi, pelo suporte, orientações e incentivo ao longo de todo o processo. Seus conselhos e feedbacks foram fundamentais para o desenvolvimento deste trabalho.

Agradeço, também, aos meus colegas de curso e amigos, pelo apoio moral e pelas discussões enriquecedoras que contribuíram significativamente para o aprimoramento deste estudo.

Meu especial agradecimento aos médicos-veterinários e demais profissionais do estágio obrigatório, que compartilharam seus conhecimentos e experiências, contribuindo para minha formação profissional. Em especial, ao Rafael Freitas Ferreira (*in memoriam*), cujo companheirismo e ensinamentos foram essenciais na minha trajetória.

Não poderia deixar de agradecer à minha família, especialmente Elaine, Maik, Guilherme e Gustavo, pelo amor, paciência e compreensão durante todo o processo.

Por fim, agradeço ao Unilavras, pelo suporte e pelos recursos disponibilizados, que foram indispensáveis para a realização deste trabalho.

“A verdadeira grandeza de uma nação pode ser julgada pela forma como ela trata os seus animais”.

Mahatma Gandhi.

LISTA DE TABELAS

Tabela 1: Tabela 1: Número absoluto (N) e frequência (F%) de cães e gatos acompanhados, de acordo com o sexo, no período de no período de 27 de agosto a 15 de outubro de 2025 (Lavras-MG).....	15
Tabela 2: Tabela 2: Número absoluto (N) e frequência (F%) de cães e gatos acompanhados, de acordo com a idade, no período de 27 de agosto a 15 de outubro de 2025 (Lavras-MG).....	16
Tabela 3: Número absoluto (N) e frequência (F%) de cães e gatos acompanhados, de acordo com a raça, no período de 27 de agosto a 15 de outubro de 2025 (Lavras-MG).....	16
Tabela 4: Número absoluto (N) e frequência (F%) de cães e gatos acompanhados, de acordo com o procedimento realizado, no período de 27 de agosto a 15 de outubro de 2025 (Lavras-MG).....	17
Tabela 5: Número absoluto (N) e frequência (F%) de cães e gatos acompanhados, de acordo com o sistema acometido, no período de 27 de agosto a 15 de outubro de 2025 (Lavras-MG).....	17

LISTA DE IMAGENS

Figura 1: Vista parcial da recepção da clínica veterinária. Lavras-MG.....	11
Figura 2: Vista parcial da internação de cães da clínica veterinária. Lavras-MG.....	12
Figura 3: Vista parcial da sala cirúrgica da clínica veterinária. Lavras-MG.....	13
Figura 4: Vista parcial da sala de tomografia da clínica veterinária. Lavras-MG.....	14
Figura 5: Vista parcial da sala de esterilização e análises laboratoriais da clínica veterinária. Lavras-MG.....	14
Figura 6: Cadela da raça Beagle que sofreu acidente crotálico recebendo fluidoterapia durante a internação. Apresentava-se prostrada em decúbito lateral esquerdo.....	24
Figura 7: Imagens da bolsa coletora contendo urina da cadela Beagle que sofreu acidente ofídico, demonstrando a mudança da coloração amarronzada devido a mioglobinúria (A) para coloração normal (B) em 48 horas de tratamento.....	24

SUMÁRIO

1	INTRODUÇÃO	9
2	DESENVOLVIMENTO	10
2.1	Funcionamento e equipe.....	10
2.2	Instalações e equipamentos	10
2.3	Atividades desenvolvidas.....	15
2.4	Casuística acompanhada.....	15
3	AUTOAVALIAÇÃO.....	18
4	CONCLUSÃO	19
5	ARTIGO DE RELATO DE CASO.....	20
	ACIDENTE OFÍDICO EM CADELA- RELATO DE CASO.....	21
	RESUMO.....	21
	ABSTRACT	21
	Introdução	22
	Relato do caso	22
	Discussão.....	24
	Referências	26

1 INTRODUÇÃO

Meu nome é Beatriz Portela Costa, e sou de Lavras/MG. No ano de 2019, concluí o Ensino Médio e, no ano de 2021, iniciei minha jornada acadêmica no curso de Medicina Veterinária no Centro Universitário de Lavras - UNILAVRAS. Meu interesse pela Medicina Veterinária sempre foi um sonho desde pequena, por conviver com muitos animais durante a minha vida. Eu desejo, após a minha formação, realizar residência nas áreas de cirurgia e clínica de pequenos animais.

A vivência foi realizada em uma clínica veterinária, na cidade de Lavras/MG. A importância desse trabalho é contribuir para formação mais aprofundada em medicina veterinária, como desenvolver habilidades de diagnóstico e tratamento eficazes para melhor qualidade de vida dos animais.

O objetivo é descrever as atividades desenvolvidas durante o período de estágio e relatar um caso de acidente ofídico em cadela, abordando os aspectos clínicos, diagnóstico e terapêuticos, a fim de contribuir para a compreensão e manejo dessa condição.

2 DESENVOLVIMENTO

Para a realização do estágio supervisionado, foi escolhida uma clínica veterinária na cidade de Lavras, em Minas Gerais, especializada no atendimento clínico e cirúrgico de cães e gatos.

2.1 Funcionamento e equipe do local do estágio

A clínica oferece atendimento 24 horas e conta atualmente com uma equipe de 10 médicos-veterinários, divididos entre cirurgiões e clínicos, que desempenham funções de extrema importância. Além desses profissionais, há uma recepcionista responsável pela organização das consultas, atendimentos e procedimentos cirúrgicos, e duas funcionárias encarregadas da limpeza e higienização do local.

A equipe conta ainda com quatro auxiliares de veterinária e quatro profissionais responsáveis pela administração da clínica. Além disso, a instituição oferece oportunidades para diversos estagiários, que têm a chance de aprimorar seus conhecimentos e adquirir experiência prática.

2.2 Instalações e equipamentos do local do estágio

A clínica possui três andares. O primeiro é composto pela recepção, dois consultórios para cães, sala de emergência e área para internação de cães e gatos com sala específica para doenças infectocontagiosas. Já no segundo andar, ficam as salas de raio X, ultrassonografia e tomografia e dois consultórios para o atendimento de gatos. Neste também há a sala de preparação e de paramentação cirúrgica. O terceiro andar é composto pela cozinha, armário dos estagiários e uma lavanderia.

A recepção, onde os tutores e seus animais aguardam o atendimento, possui cinco cadeiras, que proporciona mais conforto na espera da consulta; um balcão de atendimento; uma pequena farmácia para venda de medicamentos e produtos veterinários; e uma balança para a pesagem dos animais (Figura 1).

Figura 1- Vista parcial da recepção da clínica veterinária. Lavras-MG.



Fonte: Cedido pela clínica (2025).

Todos os consultórios contêm uma mesa inox para atendimento clínico; uma pia; um pequeno armário com luvas, focinheiras, gazes, álcool, iodo e clorexidina; uma mesa de madeira com computador; uma cadeira para o veterinário; e duas para os responsáveis pelos animais. A internação de gatos, contem 10 baias; uma pia; e armário com vasilhas e tapete higiênico. Na internação de cães, há 14 baias; uma pia; armário com vasilhas, soros fisiológicos e tapete higiênico; e um freezer. As salas de internação para cães e gatos com doenças infectocontagiosas, possuem 8

baías cada; uma pia para higienização; e freezer para guardar medicações e alimentos dos animais (Figura 2).

Figura 2- Vista parcial da internação de cães da clínica veterinária. Lavras-MG



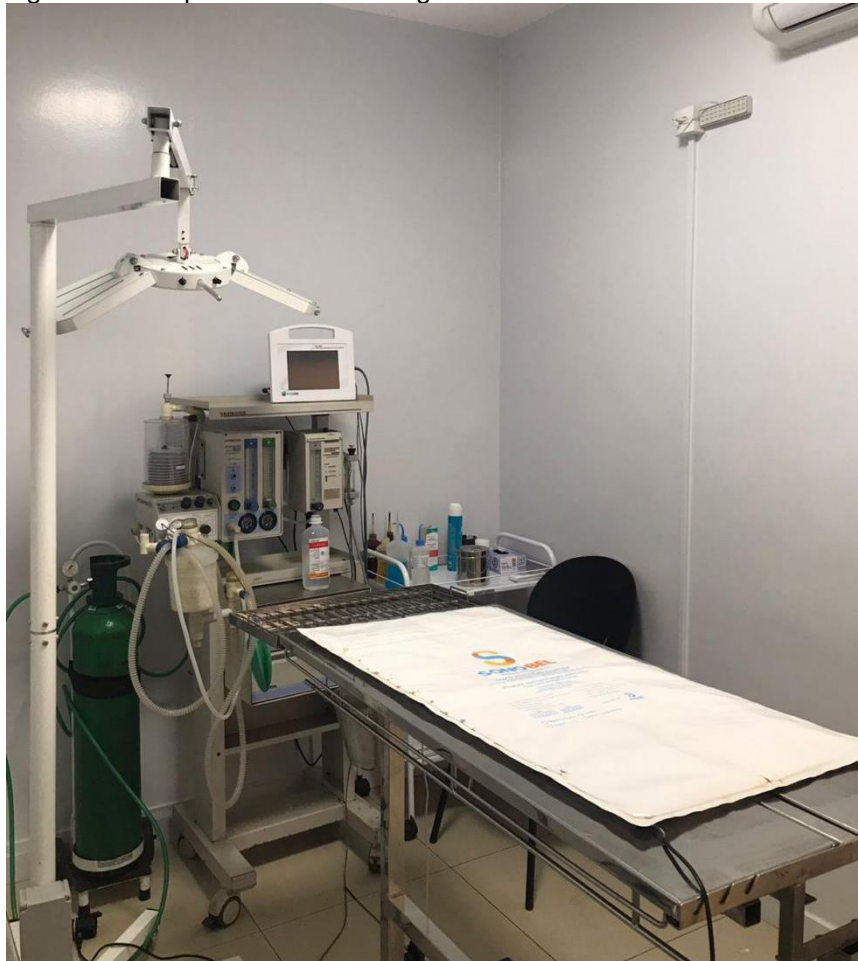Fonte: Cedido pela clínica (2025).

No segundo andar, fica um armário grande, contendo álcool, gazes, esparadrapo, algodão, micropore, iodo, água oxigenada. Ao lado esquerdo deste, há uma sala com todas as medicações, soros fisiológicos, seringas, agulhas, cateter e scalp. Do mesmo lado, fica a área cirúrgica, contendo duas salas: uma específica para cirurgia ortopédica; e a outra para cirurgias de rotina. Elas contêm uma mesa cirúrgica em aço inox regulável; mesa auxiliar para os instrumentais; equipamento para anestesia inalatória; foco de iluminação; monitor multiparamétrico; cilindro de oxigênio; e um armário contendo fios de sutura, toucas e máscaras cirúrgicas descartáveis, sondas endotraqueais e uma máquina para tricotomia (Figura 3). A sala de paramentação contém uma pia acionada por pedal e uma pequena mesa de inox.

Seguindo para o lado direito, encontra-se a sala para realização de exame radiográfico. O local é dividido em dois setores, separados pela parede protetora: um para a realização do exame e o outro para revelação. O primeiro é composto pelo aparelho de raio X, a mesa Bucky, chassi radiográfico e roupas de proteção. O

segundo contém um computador e a reveladora digital. Ao lado, há a sala de tomografia, contendo a mesa de exame, tomógrafo e equipamentos de segurança (Figura 4). Neste mesmo lado há uma sala para exame ultrassonográfico, contendo calhas, gel, uma mesa de inox e o aparelho de ultrassom.

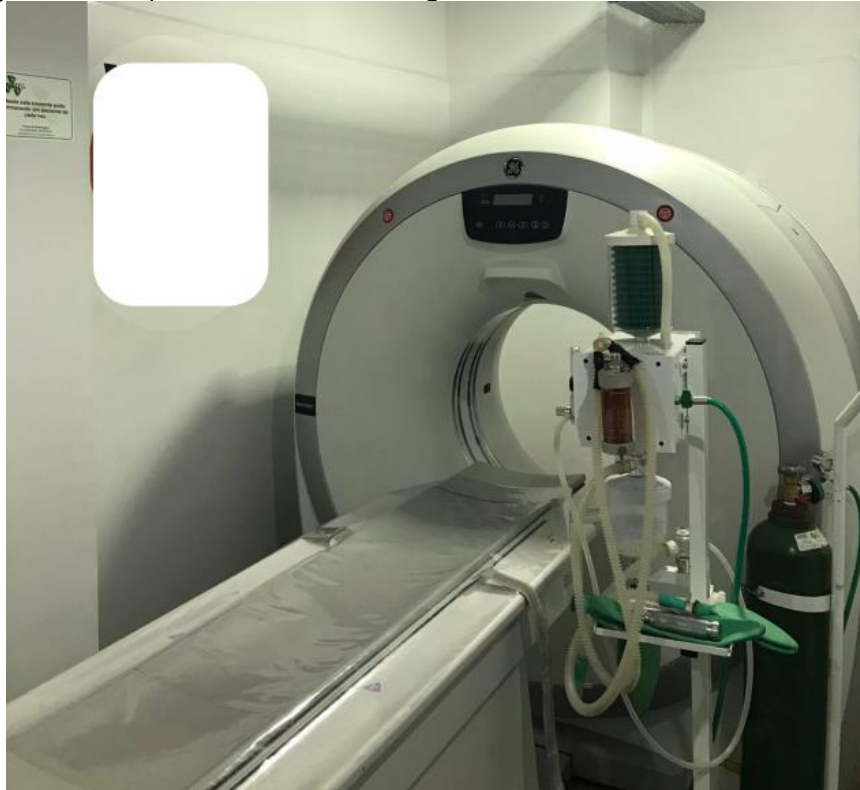Figura 3- Vista parcial da sala cirúrgica da clínica veterinária. Lavras-MG.



Fonte: Cedido pela clínica(2025).

Ao lado , fica a sala para esterilização dos instrumentais cirúrgicos, contendo uma pia com sabão enzimático, uma seladora e uma autoclave. Nesta mesma sala, encontram-se os aparelhos de análises hematológicas e bioquímicas. Todos os recintos da clínica possuem recipientes com clorexidina 2%, água oxigenada, álcool, iodo, gaze, algodão, papel toalha, descarpac para resíduos perfurocortantes e lixeiras para resíduos comuns e infectantes (Figura 5).

Figura 4- Vista parcial da sala de tomografia da clínica veterinária. Lavras-MG.



Fonte: Cedido pela clínica (2025).

Figura 5- Vista parcial da sala de esterilização e análises laboratoriais da clínica veterinária. Lavras-MG.



Fonte: Cedido pela clínica (2025).

2.3 Atividades desenvolvidas no estágio

Durante o período de estágio, tive a oportunidade de desenvolver diversas atividades que contribuíram significativamente para o meu crescimento profissional e pessoal. Aprendi a importância da colaboração e do trabalho em equipe para alcançar objetivos comuns, participei de diversas atividades relacionadas à área da clínica, o que me permitiu entender melhor os processos e procedimentos utilizados. Tive a oportunidade de participar de campanhas de castração, onde auxiliei, essa experiência foi extremamente enriquecedora e me permitiu desenvolver habilidades práticas e teóricas importantes. Tive a oportunidade também de ficar na internação e acompanhar a evolução dos animais hospitalizados. Além disso, acompanhei a realização de exames de raio X, ultrassonografia e tomografia, aprendendo sobre as técnicas e protocolos utilizados para obter imagens de qualidade. No final do dia, os veterinários discutiam sobre o caso clínico e sempre estavam disponíveis, caso houvesse dúvidas.

2.4 Casuística acompanhada no estágio

No período de 27 de agosto a 15 de outubro de 2025 foram acompanhados diversos casos clínico-cirúrgicos em caninos e felinos, de ambos os sexos, de variadas raças e faixas etárias, com diferentes afecções. As tabelas a seguir (Tabelas 1 a 4) mostram a casuística acompanhada.

Tabela 1: Número absoluto (N) e frequência (F%) de cães e gatos acompanhados, de acordo com o sexo, no período de 27 de agosto a 15 de outubro de 2025 (Lavras-MG).

Espécie	Sexo	N	F(%)
Cães	Macho	20	47,6%
	Fêmea	22	52,4%
Total		42	100
Gatos	Macho	18	54,5%
	Fêmea	15	45,5%
Total		33	100

Fonte: do autor, 2025.

Tabela 2: Número absoluto (N) e frequência (F%) de caninos e felinos acompanhados, de acordo com a idade, no período de 27 de agosto a 15 de outubro de 2025 (Lavras/MG).

Faixa Etária	Cães		Gatos	
	N	F(%)	N	F(%)
≤ 1 ano	2	4,8%	5	15,2%
2 a 5 anos	6	14,3%	6	18,2%
6 a 9 anos	9	21,4%	8	24,2%
≥ 10 anos	10	23,8%	4	12,1%
Indeterminada	15	35,7%	10	30,3%
Total	42	100	33	100

Fonte: do autor, 2025.

Tabela 3: Número absoluto (N) e frequência (F%) de caninos e felinos acompanhados, de acordo com a raça, no período de 27 de agosto a 15 de outubro de 2025 (Lavras/MG).

Espécie	Raça	N	F(%)
Cães	SRD*	9	21,4%
	Shih – Tzu	6	14,3%
	Border Collie	5	11,9%
	Pincher	5	11,9%
	Yorkshire-Terrie	5	11,9%
	Spitz-alemão	4	9,5%
	Golden retriever	2	4,8%
	American bully	1	2,4%
	Chow- chow	1	2,4%
	Dachshund	1	2,4%
	Labrador	1	2,4%
	Pitbull	1	2,4%
	Poodle	1	2,4%
Total		42	100%
Gatos	Raça	N	F(%)
	SRD	21	63,6%
	Persa	8	24,2%
	Siamês	4	12,1%
Total		33	100%

*.: Sem raça definida.

Fonte: do autor, 2025.

Tabela 4: Número absoluto (N) e frequência (F%) de caninos e felinos acompanhados, de acordo com o procedimento realizado, no período de 27 de agosto a 15 de outubro de 2025(Lavras/MG).

Sistema	Cães		Gatos	
	N	F(%)	N	F(%)
Consultas	42	53,2%	33	67,3%
Internação	14	17,7%	9	18,4%
Vacinas	8	10,1%	4	8,2%
Cirurgia	7	5,1%	-	-
Eletrocardiograma	4	2,5%	-	-

Ecocardiograma	2	8,9%	2	4,1%
Tomografia	2	2,5%	1	2,0%
Total	79*	100	49*	100

*: o número total de procedimentos foi maior que o número total de animais, devido ao fato de alguns pacientes terem passado por mais de um procedimento.
 Fonte: do autor, 2025.

Tabela 5: Número absoluto (N) e frequência (F%) de caninos e felinos acompanhados, de acordo com o sistema acometido, no período de 27 de agosto a 15 de outubro de 2025(Lavras/MG).

Sistema	Cães		Gatos	
	N	F(%)	N	F(%)
Respiratório	15	20,3%	4	19%
Multissistêmico	11	14,9%	3	14,3%
Digestório	9	12,2%	4	19%
Neural	9	12,2%	1	4,8%
Cardiovascular	8	10,7%	3	14,3%
Urogenital	7	9,3%	5	23,8%
Nefrologia	6	8%	1	4,8%
Endócrino	4	5,3%	0	0%
Hematopoiético	4	5,3%	0	0%
Total	74*	100	21*	100

*: o número total de enfermidades acompanhadas foi maior que o número total de animais, devido ao fato de muitos pacientes apresentarem mais de um diagnóstico.
 Fonte: do autor, 2025.

3 AUTOAVALIAÇÃO

Para o meu desenvolvimento profissional, tive a oportunidade de desenvolver habilidades importantes e adquirir conhecimentos teóricos e práticos em diversas áreas, incluindo a capacidade de realizar diagnósticos precisos e desenvolver planos de tratamento eficazes. Aprendi a observar e analisar situações complexas, pensando criticamente e considerando múltiplas perspectivas. Desenvolvi habilidades importantes, como comunicação com responsáveis dos animais, trabalho em equipe, organização e autoconfiança. Sob a orientação de médicos veterinários dedicados e atenciosos, aprendi não apenas sobre técnicas e procedimentos, mas também sobre empatia, ética e respeito, valores essenciais na relação com os pacientes e seus responsáveis.

O estágio representou uma etapa marcante no meu crescimento pessoal, ampliando minha visão sobre o impacto positivo que a medicina veterinária exerce na vida dos animais e das pessoas. Além disso, me permitiu desenvolver habilidades interpessoais, superando desafios e reafirmando meu compromisso com a aprendizagem contínua. Anseio em aprimorar meus conhecimentos, visando sempre prestar cuidados de alta qualidade aos pacientes e contribuir para a área de pequenos animais no futuro. Essa experiência reforçou meu compromisso com a profissão e despertou ainda mais a vontade de continuar a seguir meus objetivos profissionais com dedicação e amor, contribuindo para o bem-estar animal.

4 CONCLUSÃO

Durante o período de estágio, pude vivenciar de forma prática os conhecimentos adquiridos ao longo da graduação, nas aulas, palestras e congressos. Essa experiência me proporcionou a oportunidade de integrar a teoria com a prática profissional, permitindo compreender de maneira mais profunda a realidade da medicina veterinária, tanto na clínica quanto na cirurgia de pequenos animais. Cada atividade desenvolvida contribuiu significativamente para o fortalecimento da minha motivação em seguir meus objetivos e consolidar minha formação como médica veterinária.

5 ARTIGO DE RELATO DE CASO

O caso escolhido para relato foi redigido conforme as normas da Revista Científica Pro Homine, ISSN 2675-6668.



ACIDENTE OFÍDICO EM CADELA- RELATO DE CASO

Ophidic Accident in a Female Dog- Case Report.

RESUMO

Os acidentes ofídicos são emergências relevantes na clínica veterinária, principalmente em regiões rurais e tropicais, devido à alta incidência de serpentes peçonhentas. Entre eles, os acidentes crotálicos, causados por *Crotalus durissus*, destacam-se por seus efeitos neurotóxicos e miotóxicos, capazes de provocar rabdomiólise e insuficiência renal. Este trabalho relata um caso de envenenamento crotálico em uma cadela da raça Beagle, que apresentou sialorreia, dor intensa, letargia e urina amarronzada. O tratamento incluiu a administração precoce de soro anticrotálico, antibioticoterapia, analgesia e suporte clínico, resultando em recuperação completa. O caso evidencia a importância do diagnóstico rápido, do uso imediato do soro específico e do monitoramento intensivo para reduzir complicações e garantir prognóstico favorável.

Palavras-chave: Envenenamento crotálico; *Crotalus durissus*; Toxicologia veterinária; Emergência

ABSTRACT

Ophidian accidents are relevant emergencies in veterinary practice, especially in rural and tropical regions, due to the high incidence of venomous snakes. Among them, crotalic accidents caused by *Crotalus durissus* stand out for their neurotoxic and myotoxic effects, which can lead to rhabdomyolysis and renal failure. This paper reports a case of crotalic envenomation in a Beagle female dog that presented sialorrhea, intense pain, lethargy, and brown-colored urine. Treatment included early administration of specific anticrotalic serum, antibiotic therapy, analgesia, and clinical support, resulting in complete recovery. The case highlights the importance of rapid diagnosis, immediate use of the specific antivenom, and intensive monitoring to reduce complications and ensure a favorable prognosis.

Keywords: Crotalic envenomation; *Crotalus durissus*; veterinary toxicology; clinical emergency.

Introdução

Os acidentes ofídicos são emergências com grande relevância na clínica veterinária, principalmente em regiões rurais e tropicais, onde a presença de serpentes peçonhentas é elevada. O comportamento exploratório e a curiosidade natural dos cães deixam eles mais susceptíveis a picadas (Barraviera *et al.*, 2009).

No Brasil, os acidentes ofídicos por serpentes peçonhentas mais comuns envolvem os gêneros *Bothrops sp.*, *Lachesis sp.*, *Micrurus sp.* e *Crotalus sp.* Segundo Spinosa *et al.* (2020), os acidentes botrópicos, causados por jararacas (*Bothrops jararaca*), apresentam como principais manifestações clínicas edema, necrose local e distúrbios de coagulação. Já os acidentes laquéticos, provocados por surucucus (*Lachesis muta*), produzem manifestações semelhantes, porém com maior gravidade sistêmica. Os acidentes elapídicos, causados por *Micrurus spp.*, caracterizam-se por ação neurotóxica potente, com mínima lesão local. Por fim, os acidentes crotálicos, principalmente provocados por *Crotalus durissus*, associam neurotoxicidade e miotoxicidade, com alto potencial para causar rabdomiólise, paralisia muscular e insuficiência renal (Amaral *et al.*, 2020; Cardoso *et al.*, 2020). A crotóxina, principal componente do veneno crotálico, interfere na junção neuromuscular, provocando paralisia, além de manifestações locais, como dor, edema e necrose muscular (Amaral *et al.*, 2020).

O diagnóstico dos acidentes crotálicos depende da avaliação detalhada dos sinais clínicos e de exames laboratoriais. Estes auxiliam na determinação da gravidade do envenenamento (Thrall, 2018), principalmente em animais de companhia, nos quais os sinais clínicos podem progredir rapidamente (Machado *et al.*, 2020). É necessária a identificação precisa da espécie envolvida para estabelecer corretamente o tratamento e minimizar as complicações (Cardoso *et al.*, 2020). Os acidentes crotálicos exigem intervenção terapêutica imediata e específica, devido à complexidade das toxinas presentes (Machado *et al.*, 2020). O tratamento eficaz baseia-se na administração de soro antiofídico específico de forma precoce para neutralizar os efeitos da peçonha e prevenir sequelas (Ministério da Saúde, 2020).

Portanto, o conhecimento da serpente envolvida é de extrema importância, uma vez que diferentes gêneros apresentam toxinas com mecanismos de ação distintos, necessitando de condutas terapêuticas específicas para minimizar complicações (Cardoso *et al.*, 2020). Diante da relevância dos acidentes ofídicos e da gravidade associada às toxinas crotálicas, este trabalho tem como objetivo relatar um caso de envenenamento crotálico em uma cadela, destacando os principais achados clínicos, laboratoriais e terapêuticos, bem como discutir a importância do diagnóstico rápido e do manejo adequado em situações de emergências veterinária.

Relato do caso

Foi atendida uma cadela da raça Beagle, não castrada, com um ano de idade e pesando 12 kg. A paciente foi encaminhada de outra clínica veterinária com suspeita de acidente ofídico, apresentando sialorreia, letargia e dor intensa. O tratamento instituído incluiu a administração de soro anticrotálico, na dose padrão de 50 mL, por via intravenosa lenta, diluído em solução fisiológica 0,9%, com monitoramento contínuo dos parâmetros vitais.

Segundo relato da responsável, a cadela foi encontrada prostrada nas proximidades do curral, apresentando apatia, vocalizações de dor e dificuldade de

locomoção, permanecendo deitada na maior parte do tempo. Foi observado também que a urina apresentava coloração amarronzada. A responsável relatou ainda a presença de roedores no sítio e informou que a cadela tinha o hábito de acompanhar o gado na propriedade rural, permanecendo frequentemente em áreas gramadas e com acúmulo de entulhos.

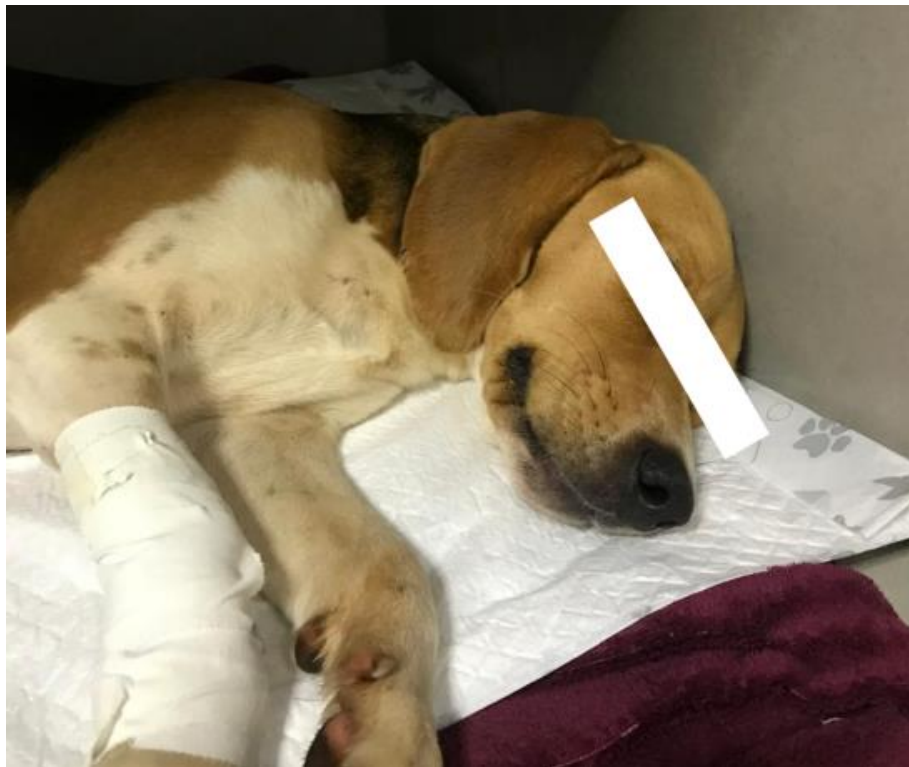Durante o exame físico, observou-se frequência cardíaca de 125 bpm, frequência respiratória de 40 mpm, mucosas normocoradas, tempo de preenchimento capilar (TPC) inferior a 2 segundos e reflexo pupilar de ameaça ausente. Foi observado leve aumento de volume e rigidez muscular em região de membro pélvico direito com discreta sensibilidade dolorosa à palpação, porém sem presença evidente de ferimento.

Foram solicitados exames complementares, incluindo hemograma, perfil bioquímico e ultrassonografia abdominal. No hemograma, observou-se leucopenia (4.460/ μ L) por linfopenia (446 mil μ L), enquanto o eritrograma e o plaquetograma encontravam-se dentro dos valores de referência, apresentando rouleaux eritrocitário moderado. Na avaliação bioquímica, constatou-se discreta elevação da alanina aminotransferase (ALT – 181,8 U/L) e da fosfatase alcalina (FA – 198,4 U/L), sem relevância clínica significativa. Os valores de ureia (29,1 mg/dL) e creatinina (0,56 mg/dL) permaneceram dentro dos padrões de normalidade. Ao exame ultrassonográfico, não foram observadas alterações.

O tratamento consistiu na administração de enrofloxacina (5 mg/kg, BID, por via subcutânea, durante 5 dias), dipirona (25 mg/kg, BID, por via subcutânea, durante 5 dias), e tramadol (4 mg/kg, BID, por via subcutânea, durante 5 dias). Além das medicações prescritas, foi instituída fluidoterapia intravenosa com solução de Ringer com lactato (Figura 6). A paciente recebeu também cuidados de suporte, incluindo troca de decúbito a cada duas horas e monitoramento contínuo da frequência cardíaca, frequência respiratória, temperatura, pressão arterial e diurese. Durante o procedimento de sondagem vesical, observou-se urina com coloração amarronzada. A sonda foi mantida até que a urina apresentasse novamente coloração amarelada, que ocorreu após aproximadamente 48 horas (Figura 7).


Durante o período de internação, a paciente apresentou melhora significativa do quadro clínico, recebendo alta após cinco dias de hospitalização. Para continuidade do tratamento em casa, foram prescritos: metronidazol (15 mg/kg, por via oral, a cada 12 horas, durante 7 dias), ondansetrona (0,5 mg/kg, por via oral, a cada 12 horas, durante 5 dias) e dipirona (25 mg/kg, por via oral, a cada 12 horas, durante 5 dias). A responsável foi orientada quanto à importância do monitoramento domiciliar, observando principalmente apetite, comportamento, coloração da urina e o surgimento de qualquer sinal de desconforto ou recaída clínica. Passados 15 dias, a veterinária responsável entrou em contato com a responsável que afirmou a melhora total do animal.

Figura 6: Cadela da raça Beagle que sofreu acidente crotálico recebendo fluidoterapia durante a internação. Apresentava-se prostrada em decúbito lateral esquerdo.



Fonte: Cedido pela clínica,2025.

Figura 7: Imagens da bolsa coletora contendo urina da cadela Beagle que sofreu acidente ofídico, demonstrando a mudança da da coloração amarronzada devido a mioglobinúria (A) para coloração normal (B) em 48 horas de tratamento.



Fonte: Cedido pela Clínica Veterinária, 2025.

Discussão

As manifestações clínicas e laboratoriais observadas neste caso são compatíveis com os efeitos sistêmicos induzidos pela crotoxina, principal componente do veneno crotálico. Essa toxina atua na junção neuromuscular, interferindo na condução nervosa e promovendo paralisia progressiva, além de exercer ação miotóxica direta, resultando em lise muscular e liberação de mioglobina que pode levar ao desenvolvimento de insuficiência renal aguda (Machado *et al.*, 2020). Além disso, o ambiente rural descrito,

caracterizado pela presença de entulhos, vegetação densa e roedores, favorece a ocorrência de serpentes peçonhentas, configurando um cenário propício para acidentes ofídicos (Amaral *et al.*, 2020). O manejo inadequado de resíduos e o acúmulo de materiais proporcionam abrigo e condições ideais para a permanência desses animais, aumentando o risco de acidentes envolvendo cães e outros animais domésticos (Spinosa *et al.*, 2020).

A cadela apresentou sinais clínicos característicos de envenenamento crotálico, como paralisia, dor intensa em membro pélvico (provavelmente decorrente da lesão muscular) e urina de coloração amarronzada, sugestiva de mioglobínúria. Esses achados reforçam a natureza neurotóxica e miotóxica do veneno de *Crotalus durissus*, frequentemente descrita em cães acometidos (Spinosa *et al.*, 2020). Os achados laboratoriais evidenciaram a presença de rouleaux eritrocitário e leucopenia discreta, alterações que podem estar relacionadas à resposta inflamatória sistêmica e à ação direta das toxinas sobre o sistema hematopoiético (Thrall, 2018). A leve elevação de ALT sugere lesão muscular secundária à ação miotóxica do veneno, visto que esse parâmetro pode se elevar em consequência da liberação de enzimas musculares para a circulação (Nogueira & Sakate, 2006).

Apesar da presença de mioglobínúria alertar para o risco de comprometimento renal precoce, os valores séricos de ureia e creatinina permaneceram dentro dos limites de referência, sugerindo que não houve disfunção renal significativa no momento do atendimento. A ultrassonografia abdominal também não demonstrou alterações em rins, fígado ou baço, órgãos comumente afetados nos casos mais graves de envenenamento crotálico (Spinosa *et al.*, 2020). Esses resultados reforçam a importância da avaliação laboratorial e ultrassonográfica precoce para o monitoramento de possíveis complicações sistêmicas. A utilização da ultrassonografia abdominal como exame complementar em casos de envenenamento crotálico é fundamental, pois auxilia no direcionamento terapêutico e na detecção de possíveis complicações ocultas, como acúmulo de líquido livre na cavidade abdominal ou hemorragias (Thrall, 2018; Silva *et al.*, 2018). Embora, neste caso, o animal não tenha apresentado tais alterações, a realização do exame foi essencial para a avaliação da extensão dos danos sistêmicos e para o acompanhamento clínico.

O sucesso terapêutico do caso deve-se, em grande parte, à administração precoce do soro anticrotálico ainda em outra clínica. De acordo com as orientações do Ministério da Saúde (2020), o soro deve ser aplicado nas primeiras horas após o acidente, sendo o único antídoto capaz de neutralizar os efeitos tóxicos, reduzir complicações sistêmicas e diminuir o risco de óbito. Além disso, o manejo clínico adotado incluiu analgesia, antibioticoterapia, suporte intensivo e monitoramento constante, condutas indispensáveis em casos de envenenamento grave em pequenos animais (Silva *et al.*, 2018). Durante o período de tratamento domiciliar, o comprometimento da responsável foi fundamental para a continuidade terapêutica. A administração correta dos medicamentos prescritos, associada à observação da ingestão hídrica, alimentar e da coloração da urina, contribuíram significativamente para a evolução clínica favorável da paciente. Segundo Silva *et al.* (2018), a orientação adequada aos responsáveis sobre a importância do cumprimento rigoroso das prescrições veterinárias é essencial para prevenir recaídas e complicações, reforçando a relevância da comunicação efetiva entre médico-veterinário e responsável pelo animal.

Conclusão:

Esse relato evidencia a importância do reconhecimento precoce de manifestações clínicas compatíveis com acidente crotálico e da necessidade de terapia imediata, principalmente em regiões endêmicas. A correlação entre achados clínicos, histórico ambiental e exames complementares permitiu a conduta terapêutica eficiente e recuperação completa do animal.

Conflitos de interesse

Eu, **Beatriz Portela Costa**, autora responsável pela submissão do manuscrito intitulado **Acidente Ofídico em Cadela-Relato de Caso** e todos os coautores que aqui se apresentam, declaramos que não possuímos, conflito de interesses de ordem pessoal, comercial, acadêmico, político ou financeiro no manuscrito.

Referências

- AMARAL, C. F. S. et al. Acidentes ofídicos no Brasil: aspectos epidemiológicos e clínicos. **Revista da Sociedade Brasileira de Medicina Tropical**, v. 53, e20200054, 2020.
- ANDRADE FILHO, A. et al. **Toxicologia na Prática Clínica**. 2ª ed., Belo Horizonte: Folium, 2013. 675p.
- BARRAVIERA, B. et al. Acidentes por animais peçonhentos: diagnóstico e tratamento. **Revista da Associação Médica Brasileira**, v. 55, n. 5, p. 509–520, 2009.
- CARDOSO, J. L. C. et al. **Manual de diagnóstico e tratamento de acidentes por animais peçonhentos**. 2. ed. Brasília: Ministério da Saúde, 2020.
- DAS, M. Acidente crotálico em Border Collie: relato de caso. **Brazilian Journal of Animal and Environmental Research**, v. 8, n. 4, p. 1-7, 2025. Disponível em: <https://ojs.brazilianjournals.com.br/ojs/index.php/BJAER/article/view/82799>. Acesso em: 21 out. 2025.
- FOSSUM, T. W. **Small Animal Surgery**. 4. ed. St. Louis: Elsevier, 2013.
- MACHADO, C. et al. Aspectos clínicos e terapêuticos de acidentes ofídicos em pequenos animais: revisão de literatura. *Revista de Educação Continuada do CRMV-SP*, v. 23, n. 2, p. 85–92, 2020.
- MINISTÉRIO DA SAÚDE (Brasil). **Guia de Vigilância em Saúde**. Brasília: Secretaria de Vigilância em Saúde, 2020.
- NOGUEIRA, V. A.; SAKATE, M. Acidentes crotálicos em cães: revisão de literatura. **Revista de Educação Continuada do CRMV-SP**, v. 9, n. 2, p. 112–118, 2006.
- OLIVEIRA, C.C. et al.. Acidente ofídico em um cão: achados hematológicos, bioquímicos, hemogasométricos, eletrolíticos e urinários. **Revista Ciência Animal, Fortaleza**, v. 31, n. 1, p. 1-11, 2017. Disponível em:

<https://revistas.uece.br/index.php/cienciaanimal/article/view/11965>. Acesso em: 21 out. 2025.

PINHO, F. M. O.; PEREIRA, I. D. Ofidismo. **Revista da Associação Médica Brasileira**, v. 47, n. 1, p. 24-29, mar. 2001.

SANTOS, W. G. dos. Envenenamento crotálico em cães: *Crotalus durissus*. **Revista Agrovet**, v. 14, n. 3, p. 1-10, 2016.

SILVA, M. C. et al. Tratamento de acidentes ofídicos em cães e gatos. **Revista Científica de Medicina Veterinária**, 2018.

SPINOSA, Helenice de S.; GÓRNIAK, Silvana L.; PALERMO-NETO, João. **Toxicologia aplicada à medicina veterinária** 2a ed. . 2. ed. Barueri: Manole, 2020. E-book. pág.141. ISBN 9788520458990.

THRALL, M. A. **Diagnóstico laboratorial veterinário**. 6. ed. Rio de Janeiro: Elsevier, 2018.

VALERIANO, K. C. Acidente ofídico crotálico em cão- relato de caso. **Trabalho de Conclusão de Curso**. Faculdade Dr. Francisco Maeda. Ituverava.2021.