

**CENTRO UNIVERSITÁRIO DE LAVRAS
CURSO DE GRADUAÇÃO EM MEDICINA VETERINÁRIA**

TRABALHO DE CONCLUSÃO DE CURSO

**IGOR PELOSO DE OLIVEIRA RIBEIRO
STEVSON ALBINO DAS NEVES JUNIOR**

**LAVRAS-MG
2021**

IGOR PELOSO DE OLIVEIRA RIBEIRO
STEVSON ALBINO DAS NEVES JUNIOR

TRABALHO DE CONCLUSÃO DE CURSO

Trabalho de Conclusão de Curso apresentado ao Centro Universitário de Lavras, como parte das exigências da disciplina Trabalho de Conclusão de Curso, do curso de graduação em Medicina Veterinária.

ORIENTADOR

Prof. Dr. Nelson Henrique de Almeida Curi

LAVRAS-MG
2021

IGOR PELOSO DE OLIVEIRA RIBEIRO
STEVSON ALBINO DAS NEVES JUNIOR

TRABALHO DE CONCLUSÃO DE CURSO

Trabalho de Conclusão de Curso apresentado ao Centro Universitário de Lavras, como parte das exigências da disciplina de Trabalho de Conclusão de Curso, do curso de graduação em Medicina Veterinária.

Aprovado em ___/___/___

ORIENTADOR

Prof. Dr. Nelson Henrique de Almeida Curi

LAVRAS-MG
2021

Ficha Catalográfica preparada pelo Setor de Processamento Técnico da
Biblioteca Central do UNILAVRAS

R484o Ribeiro, Igor Peloso de Oliveira.
Osteossíntese de rádio de ulna em cão – relato de caso é
fratura iatrogênica em coelho (*Oryctolagus Cuniculus*) –
relato de casos; orientação de Nelson Henrique de Almeida
Curi. -- Lavras: Unilavras, 2021.
66 f.; il.

Portfólio acadêmico apresentado ao Unilavras como
parte das exigências do curso de graduação em Medicina
Veterinária.

1. Raio x. 2. Fixação externa. 3. Tíbia. 4. Osteossíntese.
I. Neves Junior, Stevson Albino das. II. Curi, Nelson
Henrique de Almeida (Orient.). III. Título.

LISTA DE FIGURAS e TABELAS

Tabelas:

| | |
|-----------------------------------------|----|
| Tabela 1 – Avaliação física do paciente | 19 |
| Tabela 2 – Protocolo anestésico | 22 |
| Tabela 3 – Protocolo pós-cirúrgico | 28 |

Figuras caso 1:

| | |
|-------------------------------------------------------------------------|----|
| Figura 1 – Tipos de fraturas em ossos longos | 14 |
| Figura 2 – Regiões de epífase, metáfise e diáfise | 16 |
| Figura 3 – Radiografia pré-operatória de rádio e ulna | 20 |
| Figura 4 – Técnicas assépticas e incisão cutânea e divulsão dos tecidos | 23 |
| Figura 5 – Exposição da fratura e redução aberta dos ossos | 24 |
| Figura 6 – Compressão entre placa e ossos com pinça | 25 |
| Figura 7 – Placa de compressão fixada ao rádio | 26 |
| Figura 8 – Síntese dos tecidos | 27 |
| Figura 9 – Radiografia pós-operatória de rádio e ulna | 29 |
| Figura 10 – Radiografia 45 dias após a cirurgia | 30 |

Figuras caso 2:

| | |
|---------------------------------------------------------------------------------------------------------|----|
| Figura 1- Mini coelho (<i>Oryctolagus cuniculus</i>) e exame radiográfico | 46 |
| Figura 2- Mini coelho sendo anestesiado | 48 |
| Figura 3- Mini coelho (<i>Oryctolagus cuniculus</i>) na mesa de cirurgia dando início ao procedimento | 51 |
| Figura 4- Colocação de pino na tíbia de um coelho | 53 |
| Figura 5- Pós cirúrgico <i>Oryctolagus cuniculus</i> | 56 |

SUMARIO

| | |
|--------------------------------------------------------------------------------------------------------------------------------|-----------|
| CASO I: OSTEOSSÍNTESE DE RAIOS EM CÃO – RELATO DE CASO..... | 7 |
| 1. INTRODUÇÃO..... | 13 |
| 2. DESENVOLVIMENTO..... | 15 |
| 2.1 – REFERENCIAL TEÓRICO..... | 14 |
| 2.2 – RELATO DE CASO..... | 20 |
| 3. AUTOAVALIAÇÃO..... | 33 |
| 4. CONCLUSÃO..... | 34 |
| 5. REFERÊNCIAS..... | 35 |
| | |
| CASO II: fratura iatrogênica em coelho (<i>Oryctolagus Cuniculus</i>) – relato de caso..... | 37 |
| 1.INTRODUÇÃO..... | 43 |
| 2.DESENVOLVIMENTO..... | 44 |
| 2.1 – REFERENCIAL TEÓRICO..... | 44 |
| 3 RELATO DE CASO | 47 |
| 3.1 (<i>Oryctolagus cuniculus</i>) colocado na mesa cirúrgica e com exame de radiografia | 47 |
| 3.2 Mini coelho (<i>Oryctolagus cuniculus</i>) sendo anestesiado por máscara com anestésico inalatório (isofurano). | 49 |
| 3.3 Procedimento cirúrgico de correção de fratura em <i>Oryctolagus cuniculus</i> | 52 |
| 3.4 Procedimento para a colocação de um pino de aço cirúrgico em um mine coelho. | 55 |
| 3.5 mostra o pós cirúrgico do paciente com a armação e a retirada dos pinos. | 57 |
| 4AUTO AVALIAÇÃO..... | 61 |
| 5CONCLUSÃO..... | 62 |
| 6.REFERÊNCIAS | 63 |

**CENTRO UNIVERSITÁRIO DE LAVRAS
CURSO DE GRADUAÇÃO EM MEDICINA VETERINÁRIA**

OSTEOSSÍNTESE DE RÁDIO E ULNA EM CÃO – RELATO DE CASO

Igor peloso de oliveira ribeiro

IGOR PELOSO DE OLIVEIRA RIBEIRO

OSTEOSSÍNTESE DE RÁDIO E ULNA EM CÃO– RELATO DE CASO

Trabalho de conclusão de curso apresentado ao Centro Universitário de Lavras, como parte das exigências da disciplina trabalho de conclusão de curso, do curso de graduação em Medicina Veterinária.

PROFESSOR

Prof. Dr. Nelson Henrique de Almeida Curi

LAVRAS-MG
2021

IGOR PELOSO DE OLIVEIRA RIBEIRO

OSTEOSSÍNTESE DE RÁDIO E ULNA EM CÃO – RELATO DE CASO

Trabalho de conclusão de curso apresentado ao Centro Universitário de Lavras, como parte das exigências da disciplina trabalho de conclusão de curso, do curso de graduação em Medicina Veterinária.

Aprovado em ___/___/___

PROFESSOR

Prof. Dr. Nelson Henrique de Almeida Curi

LAVRAS-MG
2021

Aos meu pais dedico este trabalho. Vossa confiança e batalhas me proporcionaram este momento. Grato eternamente!

AGRADECIMENTOS

Agradeço primeiramente aos meus pais Flávia de Oliveira e Airton Ribeiro que dedicam suas vidas aos filhos, entregando a nós toda confiança, amor e trabalho para alcançarmos nossas metas de vida. Agradeço ao meu irmão por me inspirar e fomentar minha busca por conhecimentos e me tornar um excelente profissional. A Carla meu amor, pelas palavras e atitudes que fizeram-me empenhar para alcançar meus objetivos.

Agradeço as oportunidades que tenho abraçado-as e conquistado novas fronteiras profissionais e pessoais. Agradecer ao Professor Dr. Nelson Henrique de Almeida Curi a excelente mentoria. Aos demais professores pela educação e comprometimento em capacitar nos alunos. E agradeço todas as pessoas que permitiram e compartilharam de suas rotinas profissionais apoiando e fortalecimento minhas experiências de modo a qualificar – me como médico veterinário.

“Para cada mil homens dedicados a cortar as folhas do mal, há apenas um atacando as raízes.”

Henry David Thoreau

1 INTRODUÇÃO

Chamo-me Igor Peloso de Oliveira Ribeiro e sou natural da cidade de Varginha – MG. No primeiro semestre de 2016 comecei a graduação em Medicina Veterinária no Centro Universitário de Lavras – UNILAVRAS, sendo membro da primeira turma do curso. O interesse no curso ocorreu quando enxerguei nesta profissão, visões, missões e valores que meu intuito de vida simpatiza. As perspectivas para o futuro da profissão como Médico Veterinário são favoráveis e importantes, o número de lares brasileiros com animais de estimação cresce e a conscientização de uma criação com responsabilidade, como a Lei nº 14.064 de 29/09/2020 sancionada a fim de coibir ações de maus tratos aos animais, além disto nas demais áreas da Medicina Veterinária devido as mudanças antrópicas que tem causado o aumento das doenças de origem animal.

O estágio obrigatório II foi realizado na clínica Veterinária de atendimento a pequenos animais localizada na cidade de Pouso Alegre – MG. A tarefa regular estava em acompanhar o setor de radiologia, observar e praticar técnicas de posicionamento e calibragem do equipamento para obter boas imagens para interpretação, formação do laudo e estudos clínicos. E também foram acompanhados atendimentos clínicos, exames laboratoriais, cirurgias, atendimento a domicílio e outras atividades.

A escolha do local foi uma oportunidade de aprofundar meus conhecimentos e experiência na área de radiologia veterinária e no atendimento clínico de pequenos animais. O ambiente contava com equipamento de raio-X digital e profissionais dispostos a passar o conhecimento e experiência adiante.

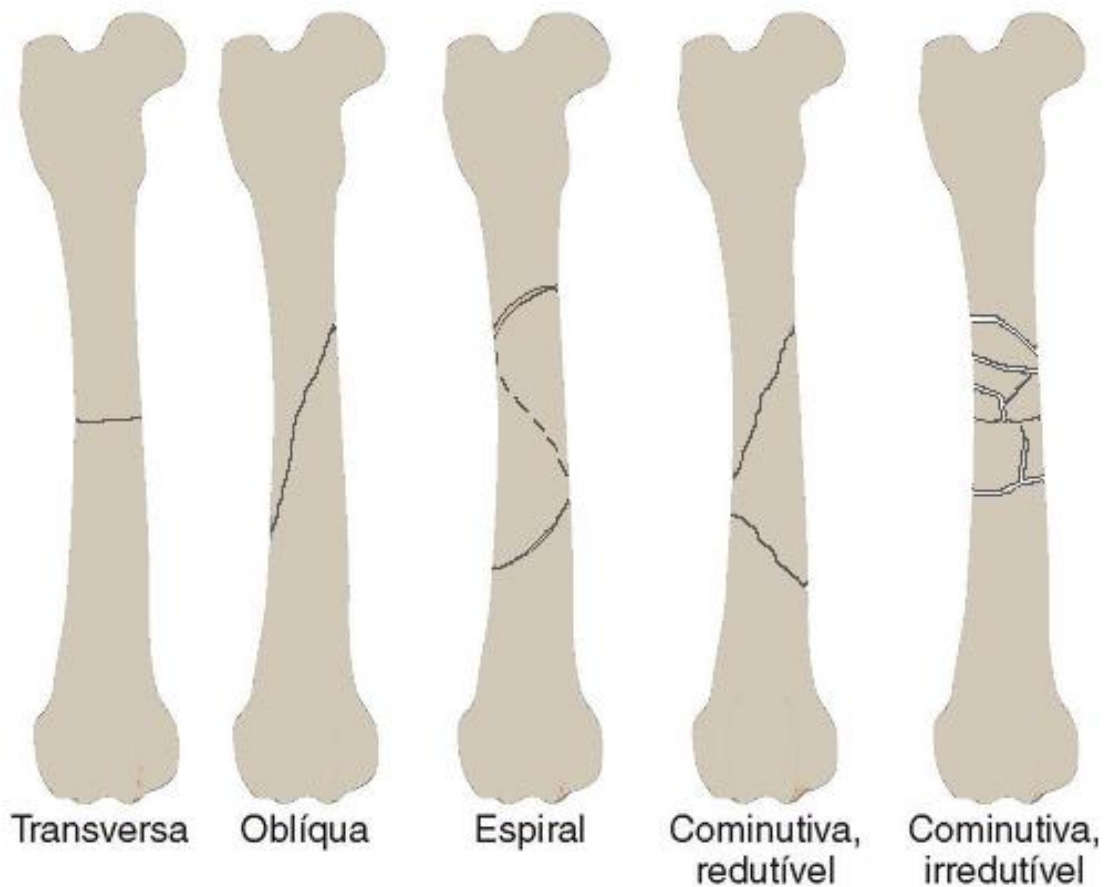
2 DESENVOLVIMENTO

2.1 REFERENCIAL TEÓRICO

O tecido ósseo é o que sustenta os tecidos moles e protege os órgãos vitais, sendo assim o principal constituinte do esqueleto. Apoia os músculos esqueléticos em sua contração durante os movimentos e constitui um sistema de alavancas para aumentar as forças da contração muscular. Os ossos também são depósitos de cálcio, fosfatos e outros íons sendo assim extremamente importantes na homeostasia do organismo, manutenção e concentração constante nos líquidos corporais. Possui três tipos de células, os osteócitos no interior, cavidades e lacunas; os osteoblastos na periferia que sintetizam a parte orgânica da matriz; osteoclastos, células multinucleadas, móveis que reabsorvem o tecido ósseo remodelando o tecido ósseo. E a nutrição dos osteócitos é feita por canálculos que estão na matriz óssea envolvendo a troca de moléculas e íons entre os capilares sanguíneos e osteócitos, que são essenciais na manutenção da matriz óssea, sua morte é seguida por reabsorção da matriz (Rodrigue, 2020; Santos, 2011).

Segundo Fossum (2021), fraturas são rompimentos de continuidade óssea, podendo ser completas ou incompletas. As causas para fraturas estão ligadas à fisiologia ou não do animal, ou seja, causados por fatores externos, tais como em acidentes automobilísticos. Já que os ossos têm como funções principais sustentar o corpo e proteger os órgãos, as forças fisiológicas são relativas à sustentação de peso, contração muscular e atividades físicas associadas; as não fisiológicas, seriam traumas ocasionados por acidentes de trânsito, armas de fogo e quedas; no que diz respeito a doenças, seriam aquelas que enfraquecem os ossos ou ocasionadas a partir de lesões por esforço repetitivo. Quanto à classificação das fraturas começa-se por analisar se estão fechadas ao ambiente ou abertas, onde as abertas possuem outras classificações conforme suas características, completas ou incompletas de acordo com o grau de dano e deslocamento de fragmentos, o tipo de fratura, redutíveis quando a reconstrução permite sustentação do peso ou irreduzíveis caso contrário e a localização da fratura.

Figura 1. Tipos de fraturas em ossos longos.



Fonte. O autor 2021 (adaptado Fossum 2021).

Como todos os tecidos, os ossos respondem de maneiras diferentes ao tipo de dano que sofreu, as lesões causam uma reação óssea destrutiva chamada de osteólise, que é, resultado dos desequilíbrios locais relacionados à formação e reabsorção óssea. Sejam por meio de traumas, inflamações, infecções, metabolismo e tumores. De acordo com a reação, o osso afetado pode mudar sua forma e grau de mineralização e densidade. (CADERNOS TÉCNICOS DE VETERINÁRIAS E ZOOTECNIA, 2019; Santos, 2011).

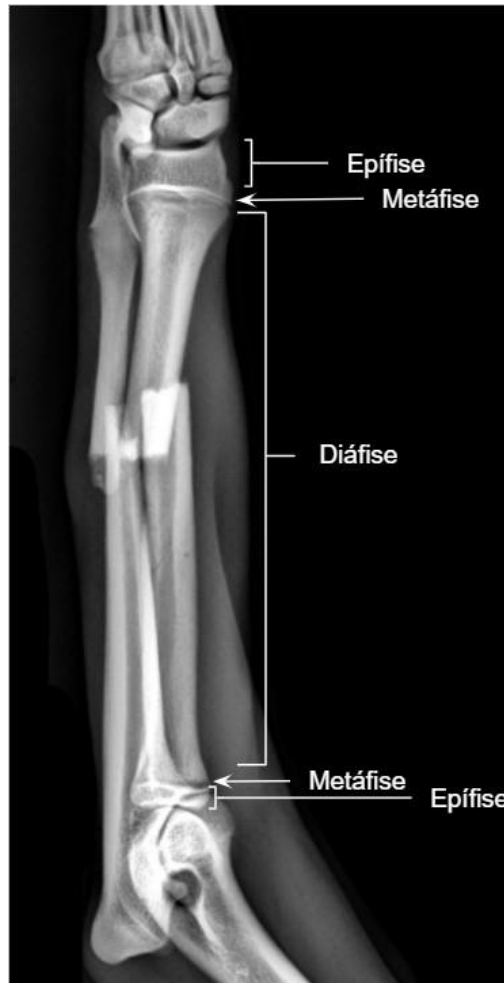Fraturas do rádio e ulna costumam ocorrer, especialmente em animais jovens, devido a traumas automobilísticos, pulos, quedas, chutes, mordidas e projéteis de arma de fogo, que são responsáveis por cerca de 17% das fraturas observado em cães. Vários tipos de fraturas podem ser vistos nesses ossos. Pode envolver apenas um ou dois ossos e, na maioria dos casos, ambos estão envolvidos, principalmente no terço médio ou no terço distal. (ENZELE, 2018).

Nos estudos de Rodrigues (2020) e Costa e Schossler (2002) a localização geográfica, fatores socioculturais e econômicos afetam o número de atendimentos ortopédicos, em que a principal causa são os acidentes com automóveis, onde os ossos rádio e ulna apresentaram cerca de 17% das fraturas, destacando a necessidade de apurar os conhecimentos e prática nesta afecção traumática.

De acordo com Ferrigno et al. (2008, apud SUMMER-SMITH & CAWLEY, 1970), os fatores étnicos têm impacto nas complicações do rádio e ulnar, das quais representam 8,5-10,7% de todas as fraturas que afetam cães e gatos. É considerada a terceira forma de fratura mais comum em cães. Apenas um ou dois ossos do antebraço podem ser fraturados em um local ou combinados com múltiplas fraturas. O tratamento impreciso dessas fraturas ósseas às vezes é um fator determinante da não união ou má consolidação, levando a desvio esquelético e inconsistência, o que tem um efeito prejudicial no andar do animal. O rádio é o osso onde está localizada a maior parte do peso suportado pelo antebraço.

Dados os casos de fratura de rádio e ulna o diagnóstico se torna ferramenta fundamental para se chegar ao tratamento adequado ao paciente, que é realizado a partir da análise de exame físico, manifestação de dor, histórico de trauma e dificuldade de locomoção e de movimentação do membro. Os tratamentos vão desde o método conservador (não-cirúrgico) até as técnicas de banda de tensão, fixação externa, pinos intramedulares, placas e parafusos. Animais neste estado devem receber analgésicos e em caso de fraturas abertas antibióticos. Em um tratamento conservador das fraturas diafisárias, talas e gessos são adequadas pois as articulações do cotovelo e carpo podem ser imobilizadas o que permitira uma cicatrização rápida. Quando as fraturas nas regiões distal e proximal de diáfise não é indicado o tratamento conservador. (Fossum, 2021; Costa & Schossler, 2002).

Figura 2. Regiões de epífise, metáfise e diáfise.



Fonte. O autor, 2021.

Para a Medicina Veterinária, os resultados proporcionados pelo exame de radiografia são muito importantes, pois essa especialidade médica permite descobrir, de acordo com as especificidades de cada caso clínico, diagnósticos “por meio de imagens formadas por feixes de radiação ionizante, eletromagnética ou sonora”, conforme explicita Aires (2020, apud KEALY et al., 2012). Sendo assim, no ponto de vista das contribuições para a Medicina Veterinária, a radiologia tornou-se também uma ferramenta indispensável em atendimentos tanto para pequenos animais, como no caso apresentado neste trabalho, quanto outras espécies domésticas e naqueles considerados selvagens (AIRES, 2020).

A partir da análise de imagens, pode-se definir o diagnóstico definitivo, dando sequência a qual método recorrer a fim de resolver a enfermidade do animal, que exige técnica cirúrgica em pequenos animais, de acordo com os estudos de Oliveira

(2012). Como observam Costa e Schossler (2002), é válido observar as especificidades de cães e gatos no tratamento de fraturas do rádio e da ulna, além dos sinais que a região torácica demonstra e a verificação neurológica devido à relação com o nervo radial.

Em Souza et al. (2019), a osteossíntese consiste numa estabilização cirúrgica por meio de placas, pinos, hastes e parafusos (implante ortopédico ou associação), em seu estudo a utilização Rodrigues (2020), trata das questões de estabilidade relativa e absoluta quanto ao processo de cicatrização óssea. As condições de estabilidade relativa (processo de cicatrização de segunda intenção ou biológica) nada mais são do que a formação de um calo após a ocorrência de uma fratura, isto é, não há cicatrização óssea direta. Já a absoluta está associada tanto à rigidez quanto ao tamanho dos espaços entre os fragmentos ósseos, a depender do tipo, influenciando no impedimento ou retardamento do processo de cicatrização. O primeiro consiste na ausência de espaços entre os segmentos; no segundo, há espaço entre fragmentos, porém eles se encontram imobilizados.

Com os estudos de Souza et al. (2019), conclui-se que o tratamento a partir da osteossíntese com placa e pino em cães e gatos permite uma recuperação eficaz, além de rápida, comprovando a sua funcionalidade. Rodrigues (2020) e Fossum (2021) são de grande relevância, porque os pesquisadores tratam das questões de estabilidade relativa e absoluta quanto ao processo de cicatrização óssea. As condições de estabilidade relativa (processo de cicatrização de segunda intenção ou biológica) nada mais são do que a formação de um calo após a ocorrência de uma fratura, isto é, não há cicatrização óssea direta. Já a absoluta está associada tanto à rigidez quanto ao tamanho dos espaços entre os fragmentos ósseos, a depender do tipo, influenciando no impedimento ou retardamento do processo de cicatrização. O primeiro consiste na ausência de espaços entre os segmentos; no segundo, há espaço entre fragmentos, porém eles se encontram imobilizados.

Em um relato de caso semelhante ao descrito neste, Paz, 2020 necessitou realizar uma técnica de enxerto bipediculado para reconstituição de lesão cutânea, após ocorrer a exposição da placa de uma osteossíntese realizada no membro torácico. E concluiu que a técnica utilizada foi efetiva, houve adesão completa do

enxerto em 30 dias, sendo considerada uma resposta a complicações ortopédicas em pequenos animais.

Já em Costa 2020 em uma fratura diafisária de rádio e ulna, foi utilizado plasma rico em plaquetas que é uma concentração rica em fibrina, fibronectina, vitronectina e outras proteínas bioativas que contribuem para a cicatrização óssea, mais hidroxiapatita que é um fosfato de cálcio hidratado e que contribui como reservatório de cálcio e fosfato, para a formação do tecido ósseo e assim cicatrização da fratura. A combinação dos dois componentes foi aplicada no foco de fratura após a fixação da placa, em seguida seguiu com as suturas. Em conclusão apontou que a utilização do plasma rico em plaquetas com hidroxiapatita apresentou resultados positivos na cicatrização sem apresentar efeitos adversos.

2.2 RELATO DE CASO

Na clínica veterinária foi recebido um cão fêmea de porte pequeno sem raça definida com 6 meses de idade pesando 3,3 kg e que vive em zona urbana. A responsável descreveu que o animal ao fugir de sua residência colidiu com uma bicicleta e que imediatamente levou o animal para receber atendimento médico veterinário, pois o animal estava mancando e não conseguia apoiar uma das pernas. O exame clínico contou com as informações da avaliação física (tabela 1), ortopédico, radiografia e hemograma.

Tabela 1. Resultados da avaliação física.

| Avaliação física | | |
|----------------------|-----------------------------------------------------------------------------------|--------------|
| Tugor cutâneo | Normal (\leq 1 segundo) | |
| Temperatura retal | 38,8° C | |
| Score corporal | Ideal | |
| Auscultação cardíaca | 127 batimentos por minuto Arritmias e sopros não detectados | |
| Auscultação pulmonar | 25 movimentos respiratórios por minuto Sem ruídos Reflexo de tosse presente | |
| Linfonodos | Não reativos | |
| Mucosas | Olhos Lábios Vagina | Normocoradas |

Fonte. O autor 2021.

No exame ortopédico o animal não se apoiava no Membro Torácico (MT) esquerdo, apresentando instabilidade e edema em região de rádio e ulna. Na palpação percebeu-se crepitação e o paciente esboçou sinais de dor. Foi requisitado radiografia nas vistas craniocaudal e mediolateral de rádio e ulna pela suspeita de fratura. O hemograma não apresentou alterações. O exame radiográfico foi feito com

contenção física, sem sedação. A imagem demonstrou linha de fratura completa transversa em região de diáfise de rádio e ulna, e foi definitivo para o diagnóstico (figura 3).

Figura 3. Exame radiográfico de fratura transversa diafisária de rádio e ulna do membro esquerdo (ME). 3-A: Vistas craniocaudal (CC). 3-B: Vista médiolateral (ML).

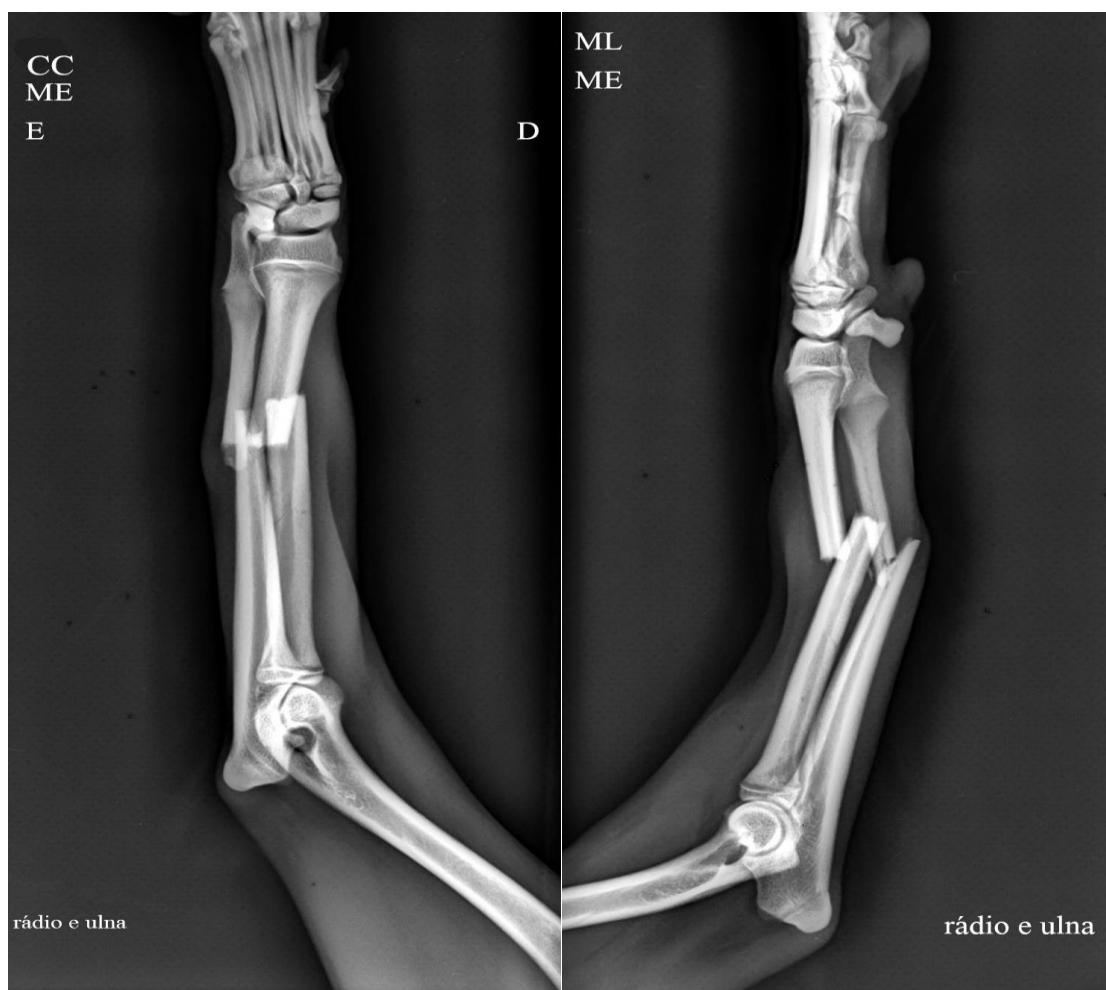


Figura 3: 3-A

Figura 3: 3-B

Fonte. O autor, 2021.

A figura 1 pode ser relacionada as disciplinas de Imaginologia Veterinária, Anatomia Geral e Semiologia. Juntas as matérias fornecem informações importantes para a identificação e caracterização da fratura. A Imaginologia é fundamental para realização das radiografias, pois fornece conhecimento de conceitos básicos,

radioproteção, técnicas de posicionamento dos animais, ferramentas das radiografias digitais e outros. Anatomia geral na identificação dos ossos acometidos e realizar o comparativo de sua conformação natural a atual. Semiologia orienta o atendimento clínico e ajuda a identificar a suspeita de fratura e a região, a fim de fazer corretamente a solicitação do exame radiográfico e realizar o diagnóstico.

A radiologia é uma ferramenta extremamente importante no cotidiano das clínicas e hospitais veterinários, pois ela fornece com simplicidade e agilidade informações respeitáveis que auxiliam na formação do correto diagnóstico. A radiografia digital possui vantagens em relação a digital que a tornam mais qualificadas para utilizar, vantagens como: Redução dos custos, maior portabilidade, ajuste de exposição e contraste pós-processamento, acessibilidade e armazenamento das imagens de forma digital (Aires, 2020; Thrall, 2019).

O exame radiográfico foi definitivo para o diagnóstico e através dele foi possível classificar em uma fratura fechada, transversa, completa em terço médio na diáfise de rádio e ulna e redutível. A clínica veterinária é um desafio diário, neste caso foi realizar uma cirurgia que fosse eficiente no tratamento da fratura e financeiramente acessível aos responsáveis por se tratarem de pessoas carentes economicamente. Principalmente nesse momento de pandemia. Portanto, foi eleita uma osteossíntese com placa e parafusos de rádio e cicatrização óssea biológica de ulna como tratamento.

Para a cicatrização óssea pode ser criado duas condições, estabilidade relativa e absoluta. A estabilidade relativa permite movimentos que induzem o organismo ao processo de cicatrização que inicia de imediato ao evento. Este processo de cura é chamado de segunda intenção e tem como propriedade a formação de calo ósseo. No caso da estabilidade absoluta há uma cicatrização por primeira intenção e nos casos que a distância entre os fragmentos ósseos forem menores que 0,3 mm ocorre cicatrização por osso lamelar que é um tipo ósseo encontrado em adultos. A placa é um objeto que fornece estabilidade absoluta e são utilizadas com maior eficiência em fraturas oblíquas curtas e transversas e tem como função a compressão axial entre os fragmentos ósseos (Rodrigues, 2020; Fossum, 2021).

Para o procedimento cirúrgico foi seguido o protocolo anestésico apresentado na tabela 1. Após a medicação pré-anestésica foi feito o cateterismo da veia cefálica do membro direito para fluidoterapia com soro Ringer com lactato.

Tabela 2. Protocolo anestésico.

| Fármaco | Via de administração | Dose |
|--------------------------------|----------------------|-----------------|
| Medicação pré-anestésica (MPA) | | |
| Tramadol | Intramuscular | 4 mg/ kg |
| Xilazina | Intramuscular | 0,5 mg/ kg |
| Indução | | |
| Cetamina | Endovenoso | 5 mg/ kg |
| Diazepam | Endovenoso | 0,5 mg/ kg |
| Manutenção | | |
| Cetamina | Endovenoso | 0,15 ml/ kg |
| Propofol | Endovenoso | 0,1 mg/ kg/ min |
| Analgesia | | |
| Fentanil | Endovenoso | 0,1 ml/ kg |

Fonte. O autor, 2021.

O propofol atinge o sistema nervoso central rapidamente fazendo com que a transição para o estado de perda de consciência seja suave e quase que de imediato. Como efeitos adversos pode diminuir a resistência vascular sistêmica e da pressão arterial, redução da oxigenação sanguínea até apneia, dependendo da dose utilizada. Por isso, muitas vezes são utilizados em sinergismo a outros fármacos, como a cetamina descrita neste relato, para reduzir sua dosagem e obter efeitos almejados (Tomazeli, 2020)

A assepsia contou com, tricotomia do membro torácico e seu isolamento com campos estéreis, antissepsia com gluconato de clorexidina e álcool 70%. Então iniciada a cirurgia efetuando a incisão cutânea lateral estendendo sobre o foco de fratura e avulsão dos tecidos subcutâneos (figura 4)

Figura 4. 4-A: Animal em decúbito lateral esquerdo com as técnicas assépticas realizadas, tricotomia, isolamento do campo cirúrgico e área cirúrgica esterilizada. 4-B: Incisão da área cirúrgica e divulsão dos tecidos.

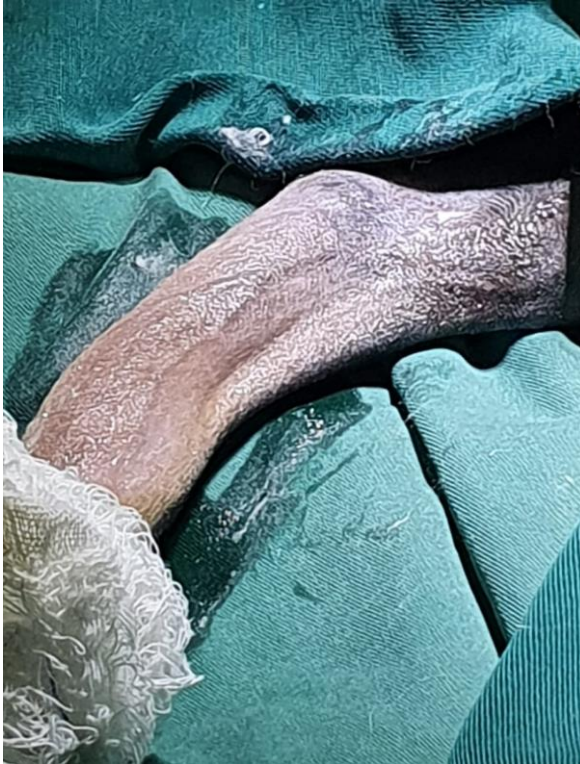

Figura 4: 4-A

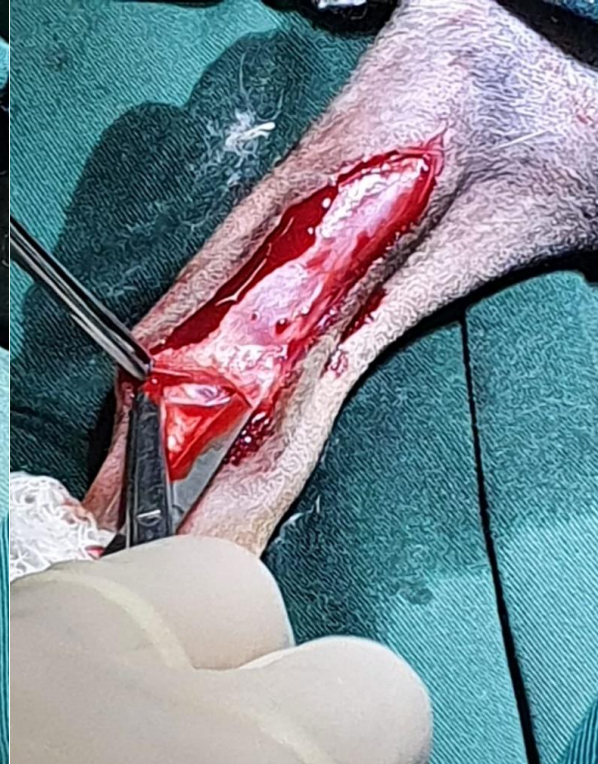

Figura 4: 4-B

Fonte. O autor, 2021

As disciplinas que podem ser correlacionadas são técnicas cirúrgicas, cirurgia de pequenos animais e microbiologia. As técnicas cirúrgicas e anestesiologia ensinam princípios cirúrgicos gerais, como assepsia, esterilização, desinfecção de instrumentos e do ambiente, paramentação, equipe cirúrgica e outros que são fundamentais para um correto procedimento. A cirurgia de pequenos animais traz técnicas para realizar os procedimentos cirúrgicos, conduta anestésica, manuseio do instrumental, materiais e padrões de suturas, hemostasia, cuidados pós operatórios e outras. Microbiologia para compreender as que apesar das técnicas assépticas minimizarem o índice de infecção ainda sim pode ocorrer e por isso é importante ter conhecimento nesta área para administração correta de antibióticos, evitando assim a administração excessiva e inadequada que promoveriam ambientes prejudiciais ao paciente e propício a resistência bacteriana.

A assepsia nas cirurgias seguem princípios para minimizar as chances de infecções bacterianas. A principal fonte de organismos contaminantes é o próprio

paciente. No entanto, qualquer ferida aberta será contaminada. Com o tempo, esses microrganismos contaminantes colonizarão a ferida e causarão infecção. Quanto mais tempo a ferida é aberta, maior o risco de contaminação e infecção potencial. Sendo assim, são realizados procedimentos de desinfecção, esterilização, antissepsia, assepsia para tal finalidade. A utilização do antibiótico em cirurgias tem como objetivo prevenção e tratamento de possíveis infecções. Seu uso deve ser coerente e quando necessários realizar testes de sensibilidade a antibióticos e cultura microbiológica a fim de evitar bactérias multirresistentes (Mann et al. 2014; Baines, 2014)

Identificação dos músculos, extensor radial do carpo seguindo com sua separação para exposição óssea. Conduziu-se com curetagem das aderências na superfície óssea e a manobra para redução aberta da fratura (figura 5).

Figura 5. 5-A: Exposição do foco de fratura. 5-B: Redução aberta da fratura

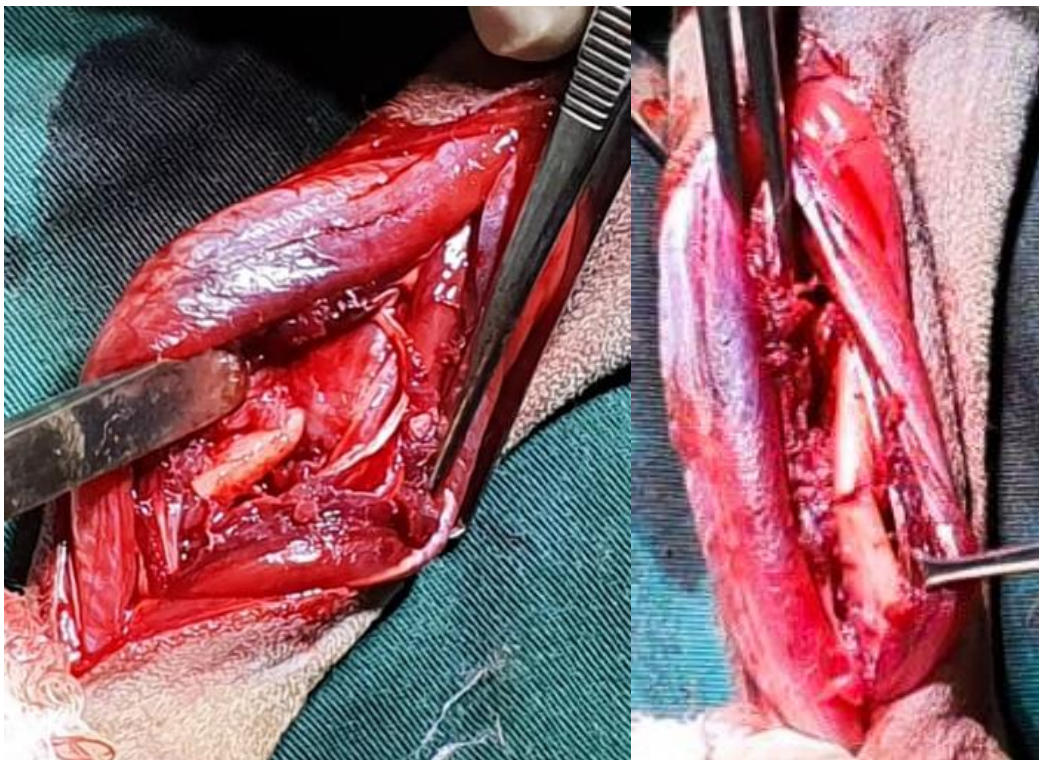


Figura 5: 5-A

Figura 5: 5-B

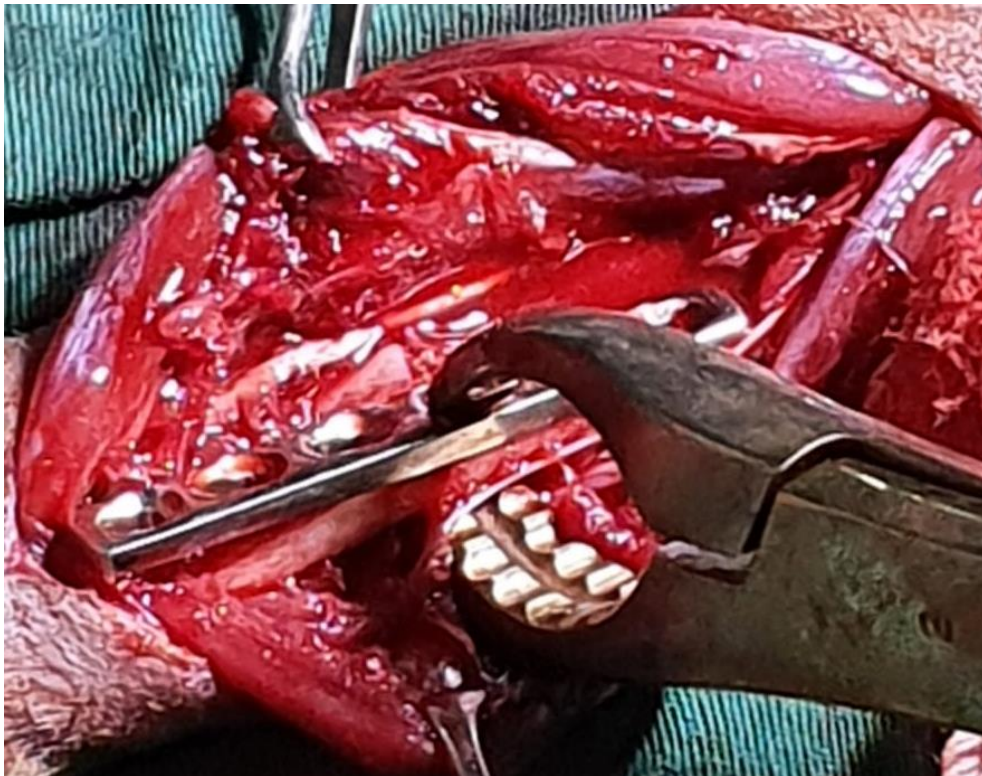
Fonte. O autor, 2021

Podem ser relacionadas as disciplinas de anatomia veterinária geral, na identificação das estruturas, como vasos, tendões, musculatura e ossos, evitando complicações como, rompimento de vasos sanguíneos, musculatura, tendões e outras estruturas. Técnicas cirúrgicas e anestesiologia para ter embasamento das etapas a

serem seguidas para acessar os locais alvos na maneira mais adequada a fim de minimizar os traumas nos tecidos e guiar os cirurgiões. Cirurgia de pequenos animais, com todo embasamento e a prática dos cuidados e conduto pré-operatória que seria o preparo dos animais, eleição da técnica cirúrgica mais adequada, controle da dor e anestesia e instruções pós-cirúrgico até o fim do tratamento.

Realizou-se então o posicionamento ideal da placa ao osso, e compressão para estabilização das duas estruturas juntas com pinça Ulrich fixação óssea 28 cm (figura 6).

Figura 6. Compressão entre placa e ossos com pinça Ulrich fixação óssea 28 cm para estabilização das estruturas.



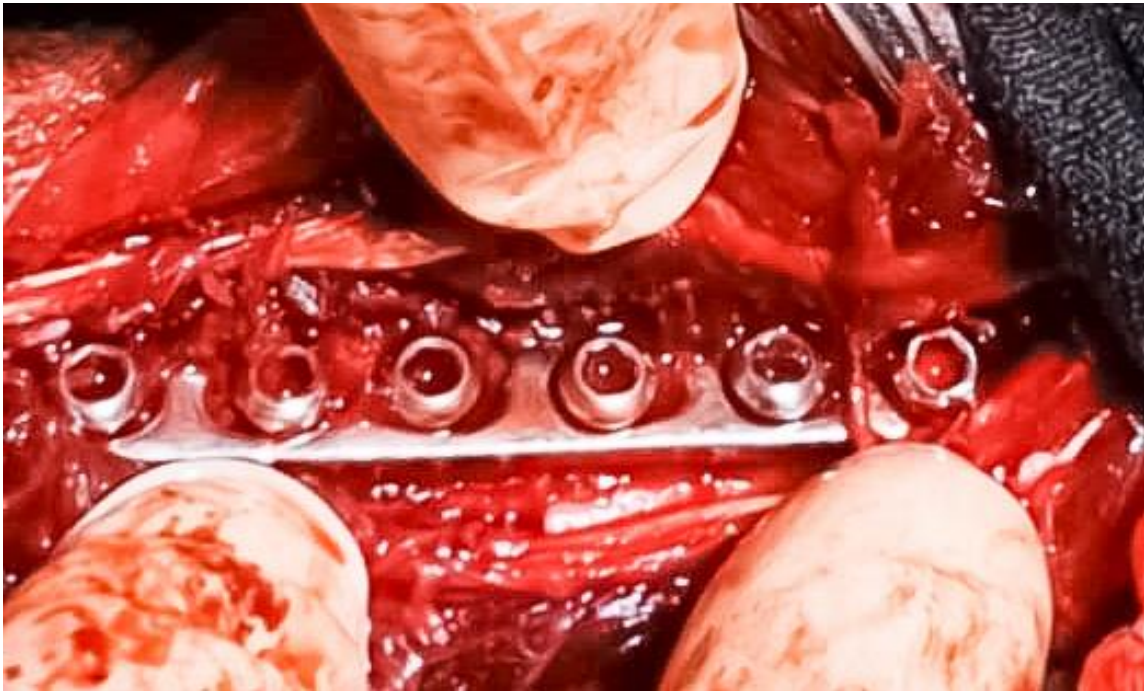Fonte. O autor, 2021

Esta imagem pode ser relacionada a Cirurgia de pequenos animais, técnicas cirúrgicas e anestesiologia veterinária e anatomia geral veterinária. Porque para chegar a esta etapa da cirurgia é necessário utilizar de forma interdisciplinar todos conhecimentos que estas matérias fenecem, que lhe darão seguranças para a realização de tais procedimentos.

Após estabilizar dirigiu-se com realização dos furos com furadeira elétrica autoclavável na broca de 2 mm no total de seis furos, três furos acima e três furos a

baixo da linha de fratura. Formação das roscas com Bone Tap punho em T de 2 mm e anexados os parafusos com chave hexagonal de 2 mm, de modo que a fratura com a placa fossem estabilizadas sem auxílio da pinça de Ulrich (figura 7).

Figura 7. Placa de compressão fixada ao rádio com 6 parafusos de placa padrão.



Fonte. O autor, 2021

Os conteúdos interdisciplinares criam uma base teórica que sustentam a excelência da prática, ao utilizar para um bem único as informações disponibilizadas em cada matéria realizam procedimentos cirúrgicos que tratam os pacientes. Técnicas cirúrgicas, cirurgia de pequenos animais e microbiologia são análogas a esta foto, a união dos conhecimentos de cada área norteou as ações mais adequadas nas técnicas assépticas no controle de infecções cruzadas, na escolha da placa de compressão e os parafusos de placa padrão e outros que completam todo o procedimento cirúrgico.

Para realizar a maioria das cirurgias ortopédicas, é necessário desenvolver habilidades cirúrgicas e estar familiarizado com instrumentos específicos. Os veterinários devem estar cientes de suas limitações e encaminhar casos mais complicados, se necessário. Compreender as possíveis complicações e eventos

imprevistos ajuda os cirurgiões a seguir o melhor plano de prevenção (FOSSUM, 2021).

Após esta etapa iniciou-se o momento de síntese, primeiro com fio absorvível Vicryl 3-0 suturando musculatura com a técnica simples separada e no subcutâneo com sutura simples contínua. Na pele foi utilizado fio nylon 3-0 e sutura em U deitado (figura 8).

Figura 8. Síntese dos tecidos. 8-A: Sutura simples contínua com fio absorvível da musculatura. 8-B: Sutura simples com fio absorvível do subcutâneo. 8-C: Sutura em U deitado com fio não absorvível da pele.

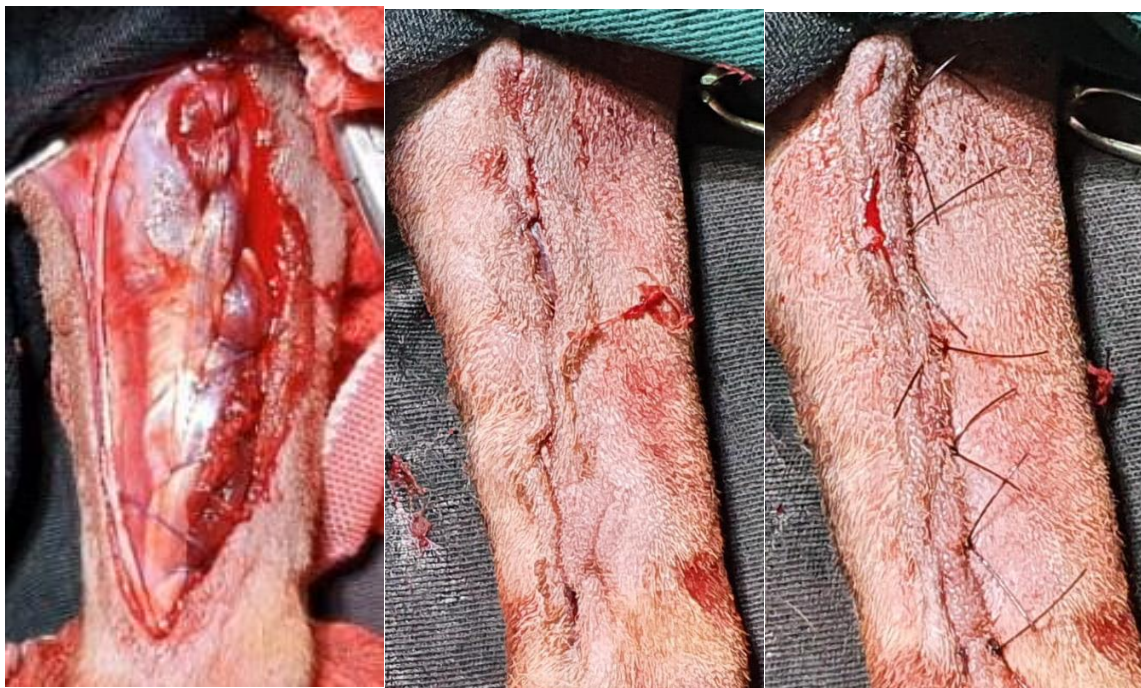


Foto 8: 8-A

Foto 8: 8-B

Foto 8: 8-C

Fonte. O autor, 2021

As fotos podem ser ligadas as técnicas cirúrgicas ao fornecer informações para a escolha dos fios e tipos de suturas em cada tecido, a fim de maximizar a cicatrização e evitar danos aos tecidos. Cirurgia de pequenos animais ao proporcionar teoria e prática na confecção das suturas, escolha dos equipamentos adequados e técnica manual. Imunologia guiando para uma correta técnica asséptica com o objetivo de minimizar as infecções cirúrgicas e realizar protocolos para profilaxia e terapia antimicrobianas.

Os padrões de sutura apropriados são importantes para o sucesso da cirurgia, assim como a incisão dos tecidos. Então, o cirurgião precisa desenvolver a técnica mais adequada para que seja fechada a incisão e forneça suporte mecânico máximo com reação mínima do tecido. Dessa forma, tem-se o nó cirúrgico como referência vital para o estabelecimento desse padrão, servindo para recompor o alinhamento anatômico dos tecidos, remover os espaços mortos, reduzir os traumas teciduais e preservando o suprimento sanguíneo aos tecidos (BAINES, 2014).

Os medicamentos pós-cirúrgico foi feito conforme a tabela 3.

Tabela 3. Protocolo pós-cirúrgico.

| Fármacos | Dose | Frequência | Dias |
|------------------------------------------|------------|------------|------|
| Uso oral | | | |
| Amoxiciclina com clavulanato de potássio | 20 mg/ kg | 48 horas | 7 |
| Enrofloxacino | 50 mg/ kg | BID | 5 |
| Meloxicam | 0,1 mg/ kg | SID | 7 |
| Tramadol | 4 mg/ kg | BID | 10 |
| Dipirona | 25 mg/ kg | BID | 10 |
| Omeprazol | 1 mg/ kg | SID | 10 |
| Uso tópico | | | |
| Rifamicina spray | | BID | 10 |
| Soro fisiológico | | BID | 10 |

Fonte. O autor, 2021

O animal foi monitorado pelo médico veterinário anestesiólogo a cada dez minutos aferindo, temperatura, rpm, bpm e reflexos das pálpebras. Não houve complicações anestésicas e a cirurgia ortopédica ocorreu sem interrupções.

Figura 9. Radiografias imediatas ao pós-operatório. 9-A: Vista mediolateral. 9-B: Vista craniocaudal.

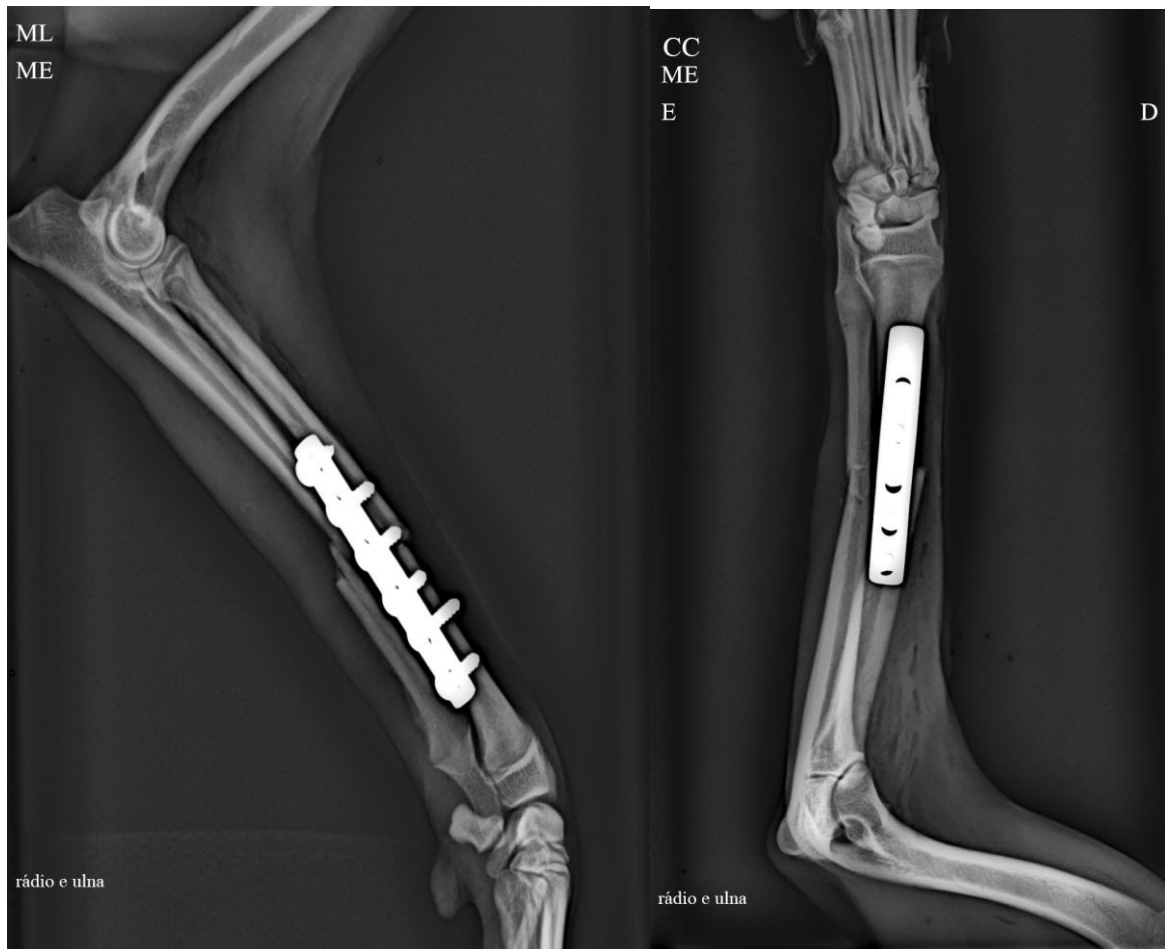


Figura 9: 9-A

Figura 9: 9-B

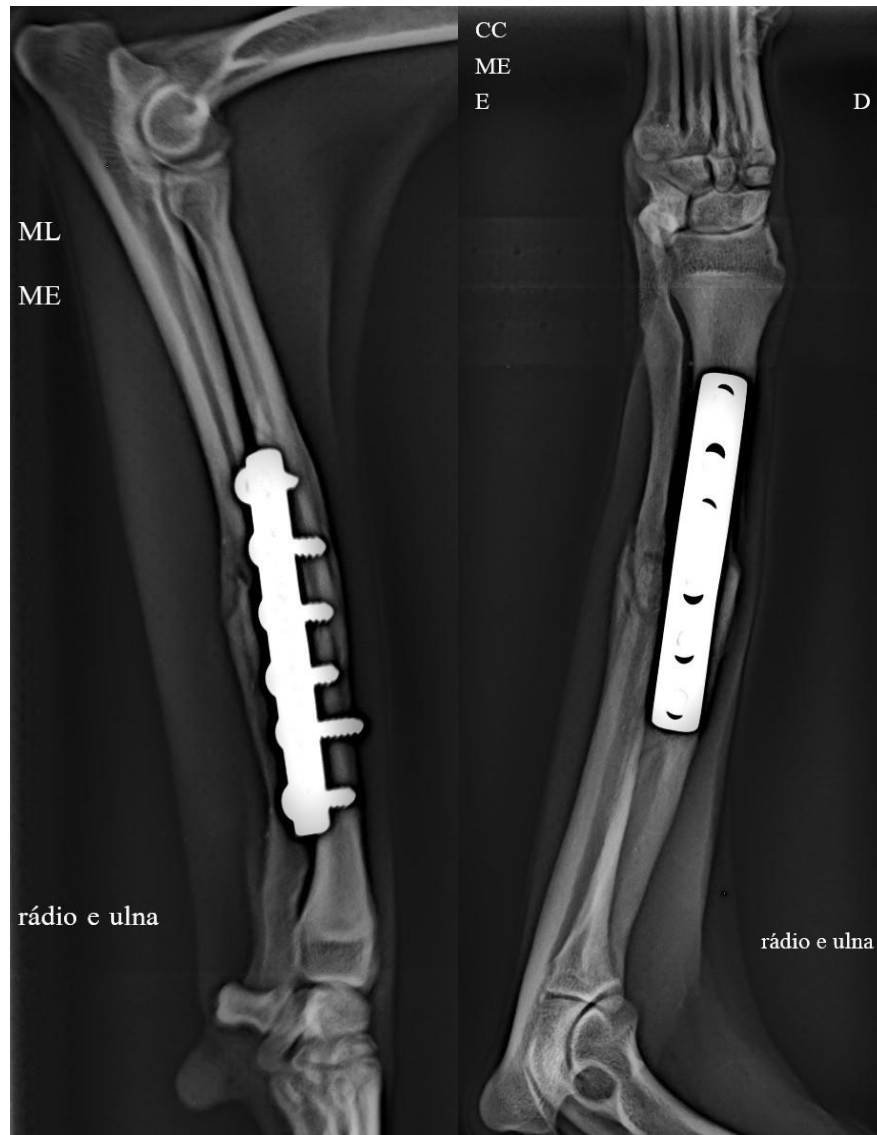
Fonte. O autor, 2021.

As imagens radiográficas do pós-operatório fornecem informações para o cirurgião averiguar se os objetivos foram alcançados. Neste caso temos uma boa redução da fratura, fixação da placa de compressão no local almejado e parafusos encaixados.

O animal permaneceu por dois dias internados na clínica, não apresentou complicações, recebeu alta e agendado retorno após 15 dias. No retorno, o animal na avaliação física não apresentou informações fora dos parâmetros ideais, a ferida cirúrgica cicatrizou como esperado, a sutura de pele pode ser retirada e não apresentava sinais de edema e inflamação. A responsável observou que no quinto dia após a cirurgia o animal começava a apoiar o membro. Não foi receitado nenhum

medicamento ao animal. Foi solicitado após 20 dias o exame radiográfico com intuito de supervisionar a cicatrização óssea e avaliação física (figura 10).

Figura 10. Radiografias após 45 dias da cirurgia de rádio e ulna. 10-A Vista mediolateral. 10-B: Vista craniocaudal.



Fonte. O autor, 2021.

O animal estava bem tranquilo, o que permitiu que o exame fosse feito sem sedação, apenas com contenção física. As imagens viabilizaram ao clínico que a cicatrização ocorre de forma correta, onde pode ser observado em ulna formação de calo ósseo em região diafisária no foco da fratura, e em rádio comunicação dos fragmentos.

A radiografia demonstrou sua essência na clínica veterinária, sendo ferramenta fundamental no diagnóstico e acompanhamento do tratamento. A técnica cirúrgica de osteossíntese com placa e parafusos de rádio validou – se com a cicatrização apropriada. Portanto, as decisões que guiaram este atendimento foram adequadas para com o bem-estar do animal.

3 AUTO AVALIAÇÃO

Tudo é aprendido, independente de seus fatores, positivos e negativos, cada experiência é armazenada e fundida ao que somos. O estágio exigiu destreza, responsabilidades, criatividade e gerou muitos sentimentos, conhecimentos e maturidade. Devemos acolher cada vivência, pois são úteis na formação acadêmica e pessoal. O estágio supervisionado foi intensivo e todo aprendizado me dão convicção de que serei um profissional de excelência que atingira seus objetivos e de ética. Este período concede oportunidades além dos conhecimentos na medicina veterinária, na área de negócios, empreendedorismo, locais de trabalho, abrangência do leque de contatos e outros que são de suma importância para que os acadêmicos se tornem profissionais capacitados e seguirem atuando na área de formação.

4 CONCLUSÃO

A vigorosa rotina clínica associada a oportunidade de exercer atividades principalmente no setor de radiologia, proporcionaram uma base sólida para alcançar meus objetivos neste período. Os desafios pessoais superados são inúmeros, a cada momento nos deparamos com obstáculos novos e superamos, o controle emocional é algo que pode afetar muito seu desempenho de forma positiva e negativa e saber equilibrar esta balança foi o maior desafio. Aos leitores deste trabalho, aconselho a agarrarem as oportunidades que lhes serão oferecidas, definam metas para abranger seus conhecimentos, amplie seu leque de contato. Cada experiência é um conhecimento novo, ler, praticar, observar, conversar, emoções positivas e negativas devem fazer parte desta jornada. Baseiem-se suas palavras em livros e mantenham sempre uma rotina de estudos.

5.REFERÊNCIAS

AIRES, P. M. D. **Radiologia e atuação do tecnólogo na medicina veterinária.** Revista Eletrônica da Faculdade Evangélica de Ceres, v. 9 n. 1. 2020.

BAINES. **Manual de Cirurgia em Cães e Gatos.** Grupo GEN, 2014. 978-85-412-0449-1. Disponível em: <https://integrada.minhabiblioteca.com.br/#/books/978-85-412-0449-1/>. Acesso em: 22 Jun 2021

COSTA, J. R. B. et al. **Uso da associação entre hidroxiapatita e plasma rico em plaquetas no tratamento de uma não união óssea de rádio e ulna em um cão – relato de caso.** Arquivos de Ciências Veterinárias e Zoologia da UNIPAR, Umuarama, v. 23, n. 2cont., e2312, 2020.

COSTA, R. C. SCHOSSLER, J. E. W.. **Tratamentos de fraturas do rádio e da ulna em cães e gatos: revisão.** Archives of Veterinary Science, [S.l.], june 2002.

CADERNOS TÉCNICOS DE VETERINÁRIA E ZOOTECNIA. **Radiologia dos ossos e articulações de cães e gatos.** FEPMVZ Editora. Minas Gerais. Nº 93 – dezembro de 2019. Disponível em https://vet.ufmg.br/editora/cadernos_tecnicos/encontro-nacional-de-patologia-veterinaria-enapave-cd-rom/>. Acesso em: 25 de junho 2021.

ENZELE, L. M. **Relato de caso: utilização do bloqueio paravertebral cervical.** 2018. 42 f. Trabalho de conclusão de curso (Graduação). Curso de Medicina Veterinária do Campus de Curitibanos, Universidade Federal de Santa Catarina, Santa Catarina, 2018.

FERRIGNO, A. R. C., et al. **Estudo crítico do tratamento de 196 casos de fratura diafisária de rádio e ulna em cães.** Pesq. Vet. Bras. 28(8): 371-374, agosto 2008.

FOSSUM, T. **Cirurgia de Pequenos Animais.** Grupo GEN, 2014. 9788595156876. Disponível em: <https://integrada.minhabiblioteca.com.br/#/books/9788595156876/>. Acesso em: 9 de junho de 2021.

OLIVEIRA, André Lacerda de Abreu. **Técnicas cirúrgicas de pequenos animais – 1.ed.** - Rio de Janeiro: Elsevier, 2012.

PAZ, Beatriz Furlan et al. **Uso de enxerto bipediculado como alternativa para correção de exposição de placa óssea em cão.** Archives of Veterinary Science, [S.l.], v. 25, n. 4, dec. 2020.

RODRIGUES, Antonio Augusto Munhoz. **Osteossíntese do esqueleto apendicular em clínica de animais de companhia.** Dissertação (Mestrado em Medicina veterinária) - Faculdade de Medicina Veterinária, Universidade Lusófona de Humanidades e Tecnologias, Lisboa, p. 101. 2020.

SANTOS, Késia Sousa. **Princípios de cicatrização óssea (revisão de literatura).** Programa de Pós-Graduação em Ciência Animal da Escola de Veterinária e Zootecnia, Universidade Federal de Goiás, Goiânia, 2011. Disponível em: <https://www.google.com/url?sa=t&source=web&rct=j&url=https://files.cercomp.ufg.br/weby/up/67/oSeminario2011_Kesia_Santos.pdf&ved=2ahUKEwitu34sKzxAhV3pZUCHaRVCrsQFAAegQIAxAC&usg=AOvVaw01qZkCiC-8j7Kt41V5KGc9>. Acesso em: 22 de jun. de 2021.

SOUZA, Mariana de Jesus de et al. **Osteossíntese com placa e pino em cães e gato.** Acta Scientiae Veterinariae, 2019. 47(Suppl 1): 474

THRALL, T. **Diagnóstico de Radiologia Veterinária.** [Digite o Local da Editora]: Grupo GEN, 2019. 9788595150515. Disponível em: <https://integrada.minhabiblioteca.com.br/#/books/9788595150515/>. Acesso em: 10 Jun 2021.

TOMAZELI, Debora. **Estudo retrospectivo: protocolos anestésicos utilizados em osteossínteses de membros torácicos e pélvicos em cães no Hospital de Clínicas Veterinárias – UFRGS (2015 – 2019).** 2020. 31 f. Trabalho de conclusão de curso (Especialização). Faculdade de Medicina Veterinária, Programa de residência em Anestesiologia Veterinária, Universidade Federal do Rio Grande do Sul, Porto Alegre, 2020.

MANN AL. E. **Fundamentos de Cirurgia em Pequenos Animais.** Grupo GEN, 2014. 978-85-412-0451-4. Disponível em: <https://integrada.minhabiblioteca.com.br/#/books/978-85-412-0451-4/>. Acesso em: 17 Jun 2021.

**CENTRO UNIVERSITÁRIO DE LAVRAS
CURSO DE GRADUAÇÃO EM MEDICINA VETERINÁRIA**

**FRATURA IATROGÊNICA EM COELHO (*ORYCTOLAGUS CUNICULUS*) –
RELATO DE CASO**

STEVSON ALBINO DAS NEVES JUNIOR

**LAVRAS-MG
2021**

STEVSON ALBINO DAS NEVES JUNIOR

**FRATURA IATROGÊNICA EM COELHO (*ORYCTOLAGUS CUNICULUS*) –
RELATO DE CASO**

Trabalho de conclusão de curso apresentado ao Centro Universitário de Lavras, como parte das exigências da disciplina trabalho de conclusão de curso, do curso de graduação em Medicina Veterinária.

.

PROFESSOR

Prof. Dr. Nelson Henrique de Almeida Curi

**LAVRAS-MG
2021**

STEVSON ALBINO DAS NEVES JUNIOR

**FRATURA IATROGÊNICA EM COELHO (*ORYCTOLAGUS CUNICULUS*) –
RELATO DE CASO**

Trabalho de conclusão de curso apresentado ao Centro Universitário de Lavras, como parte das exigências da disciplina trabalho de conclusão de curso, do curso de graduação em Medicina Veterinária.

Aprovado em ___/___/___

PROFESSOR

Prof. Dr. Nelson Henrique de Almeida Curi

**LAVRAS-MG
2021**

Decido esse trabalho de conclusão de curso a Deus que esteve comigo em todos os momentos dessa jornada e também minha família, mãe, pai e irmãos.

AGRADECIMENTOS

A agradeço primeiramente a Deus por abrir as portas desse sonho que tive e sempre estar ao meu lado em todos os momentos conturbados nessa caminhada não me deixando esmorecer. Também agradeço a minha mãe Elzira e meu pai Stevson por me apoiar nessa jornada e sempre estar do meu lado nesses anos pois sem a ajuda deles não conseguiria.

Também minhas irmãs Ana Paula e Paola por estar comigo em vários momentos dessa graduação. Agradeço também ao restante da minha família tias, avós e aos meus amigos Lara Cardoso, Lerrania Alves, Taynara franco, Helena Alvarenga, Luana costa, Gautier Duarte entre outros.

As clínicas onde pude fazer estágio que me ajudaram a ser o profissional que sou hoje como Zoovet, Univet, Pulo do gato, Centervet, Late show, e um carinho muito especial pelo Parque São Francisco de Assis, que foi o primeiro local onde vivenciei ter o contato com a veterinária de verdade com a Médica Veterinária Amélia.

Ohana quer dizer família. Família quer dizer nunca abandonar ou esquecer. Lilo e Stitch, Disney (2002).

1 INTRODUÇÃO

No ano de 2015 me formei no ensino médio, após ter realizado a prova do Enem, nesse mesmo ano, ingressei no centro universitário de lavras-MG (UNILAVRAS) que no qual optei pelo curso de medicina veterinária fazendo parte assim da primeira turma da instituição.

Desde criança sempre estive em contato com os animais, morava em um sítio onde havia diversas espécies. E devido a essa aproximação e amor por eles, falava que queria ser Médico Veterinário, minha mãe e pai, amantes dos animais assim como eu, sempre me incentivaram a seguir esse sonho. Nunca tive outra vontade de curso, pois o amor pelos animais falou mais forte e sendo um sonho desde infância a sonhada Medicina Veterinária.

Após finalizar o curso, pretendo me especializar melhor na área de clínica veterinária dando ênfase a clínica e nutrição de pequenos animais, exóticos e silvestres. Sendo assim um grande desafio pois abrange diversas áreas, com pós-graduação e cursos, sempre buscando por atualizações e seguindo o caminho que for necessário para me tornar um bom profissional na área.

As atividades relatadas nesse portfólio foram realizadas em uma clínica veterinária de pequenos animais, exóticos e silvestres na cidade de Lavras-MG, onde o objetivo geral foi relatar as vivências durante o estágio, e conhecer afecções que comumente aparecem na rotina clínica. Especificamente mostrar as causas do acometimento dessas afecções, assim como os possíveis tratamentos, rotina de exames, acompanhamento do paciente, e correlacionar as experiências vividas nessa prática com a literatura.

Realizar estágios é de extrema importância, pois trazem todo o conhecimento teórico adquirido durante as aulas para a prática, assim como conhecer as principais doenças de uma rotina clínica e saber quais atitudes serão necessárias posteriormente.

2 DESENVOLVIMENTO

O presente trabalho relata atividades acompanhadas durante o período do Estágio Supervisionado II, em uma clínica que atende pequenos animais, exóticos e animais silvestres na cidade de lavras-MG, onde sua rotina clínica é voltada para atendimentos clínicos e cirúrgicos de pequenos animais, e animais exóticos e silvestres. A vivência realizada foi de suma importância para o meu desenvolvimento profissional, pois me permitiu agregar conhecimentos práticos e teóricos para a minha carreira profissional. A equipe é composta por dois veterinários que atuam na área clínica de pequenos animais, e um veterinário atuante na área clínica de animais silvestres, três cirurgiões de tecidos moles e um em ortopedia de pequenos animais, e quatro veterinárias responsáveis pelos plantões e internação da clínica.

2.1 REFERENCIAL TEÓRICO

Os coelhos são pequenos mamíferos da ordem Lagomorpha, e não um roedor como muitos as pessoas imaginam. A ordem Lagomorpha é constituída por duas famílias vivas, Leporidae (coelhos e lebres). Ao contrário dos roedores, os lagomorfos têm dois pares de incisivos maxilares e um par de incisivos mandibulares. São animais de hábitos crepusculares, e são herbívoros com fermentação intestinal (cecal), apoiando-se fortemente no comportamento de cecotrofia para manter seu sistema digestivo saudável e funcional (SALDANHA, 2020).

Os coelhos (*Oryctolagus cuniculus*) são animais que se destacam pelo seu rápido crescimento, alta fertilidade, precocidade reprodutiva, elevada prolificidade e curto período de gestação, podendo desempenhar um papel importante na alimentação humana, pois, de acordo com os fatores anteriormente mencionados, contribui significativamente para o aumento na produção de carne, alimento de altíssima qualidade nutricional. O coelho é um animal que pode utilizar uma dieta à base de produtos e subprodutos com alto teor de fibra (SCAPINELLO et al., 2000; SANTOS et al., 2006). Além disso, possui o sistema digestório desenvolvido, principalmente o ceco, com ativa ação microbiana, resultando em uma alta capacidade de aproveitamento comparado aos suínos e aves, apresentando boa

conversão alimentar com dietas contendo grandes quantidades de forragens (FERREIRA et al., 1997)

De acordo com FERRARA (2017), esses animais possuem um temperamento dócil, mas são facilmente estressáveis o que confere maior risco para a anestesia, sendo que o risco anestésico para lagomorfos já é 1,83% maior do que para outras espécies e sua morbidade foi determinada em 1:72, segundo DUGDALE (2010). Por se tratarem de animais propensos a problemas dentários que culminam com desnutrição e desidratação, e a desordens respiratórias de origem infecciosa (principalmente por *Pasteurella multocida*) que podem prejudicar a oxigenação durante a anestesia (LONGLEY, 2008). O jejum não é necessário, já que esses animais não vomitam ou regurgitam, entretanto, alguns anestesiologistas recomendam por reduzir a quantidade de alimento na cavidade oral e nas vísceras, diminuindo o volume abdominal que pode comprimir a cavidade torácica quando em decúbito dorsal (LONGLEY, 2008). Um dos maiores desafios da anestesia em lagomorfos é justamente a intubação orotraqueal, devido às características anatômicas já supracitadas da espécie. Apesar da dificuldade, é uma parte importante do procedimento anestésico para garantir a manutenção de uma via aérea, e diversos métodos têm sido testados e estudados para facilitar a técnica. Entretanto, as tentativas devem ser de no máximo duas a três vezes, para evitar trauma na região, laringoespasma e edema de glote durante a intubação e após a extubação (SHELBY, 2014; THOMPSON et al., 2017; ROCHA, 2018). Na técnica às cegas, a possibilidade de trauma na cavidade oral é bastante reduzida, já que não há colocação de um laringoscópio; é demorada e por isso mais complicada de ser ensinada (THOMPSON et al., 2017). O tubo orotraqueal deve ser previamente medido ao lado do pescoço do coelho, em seu comprimento desde os lábios até a traqueia. Então é inserido pela cavidade oral até a orofaringe, sem visualização interna por parte do anestesiologista, que será guiado pelo som da respiração emitido pela extremidade do conector (LONGLEY, 2008; ROCHA, 2018).

A monitoração do sistema respiratório inclui a observação da frequência respiratória e também coloração das mucosas, e qualquer sinal de obstrução de vias aéreas, a cabeça e o pescoço do coelho devem ser reposicionados, a orofaringe limpa de secreções e a língua tracionada (LONGLEY, 2008). O tempo de preenchimento

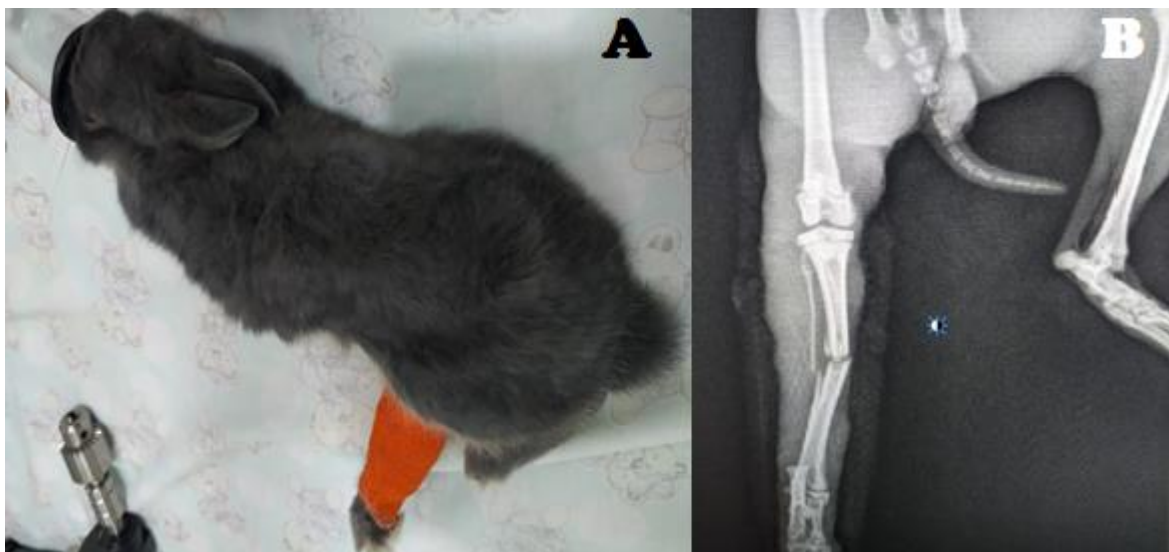
capilar (TPC) também geralmente é avaliado pela mucosa oral do diastema (BÖHMER, 2015). Segundo Rocha (2018), o sistema cardiovascular pode ser monitorado por meio de ausculta cardíaca, pulso periférico (em artéria auricular ou femoral) e coloração de mucosas de nariz, lábios, língua ou conjuntivas

3 RELATO DE CASO

O seguinte relato mostra a realização de uma cirurgia para corrigir uma Fratura iatrogênica em coelho (*Oryctolagus cuniculus*). Dando ênfase nos procedimentos anestésicos e cirúrgicos que foram utilizados no paciente.

3.1 (*Oryctolagus cuniculus*) colocado na mesa cirúrgica e com exame de radiografia

Figura 1: Mini coelho (*Oryctolagus cuniculus*) e exame radiográfico.



Fonte: autor 2020

Foi possível correlacionar a vivência deste caso clínico com as seguintes disciplinas: semiologia veterinária (observar e identificar os sinais clínicos); clínica de pequenos animais (realização de diagnóstico); animais silvestres (aprendi a base teórica e pratica para o procedimento, anamnese, observação, inspeção entre outros métodos clínicos).

A seguir foto 1 mostra um Mini coelho (*Oryctolagus cuniculus*) que foi levado a clínica após sofrer um ferimento quando cortava a unha que ocasionou uma fratura do tipo transversa em sua tibia e fíbula não foi relatado muito sobre o acidente em questão (imagem 1 B). Após passar por atendimento clinico, foi feita a avaliação pré-cirúrgica do paciente e indicado o exame de radiografia para ser analisado a gravidade

da fratura. Foi realizada a verificação da fratura e posteriormente feita uma tala de imobilização do membro visando impedir a movimentação do mesmo, evitando prejudicar mais o local da fratura e tecidos adjacentes. O paciente foi liberado até que o plano cirúrgico fosse elaborado, e com retorno previsto para o terceiro dia após a consulta.

Segundo BÖHMER (2015). Uma avaliação pré-anestésica deve ser realizada assim como em quaisquer outros animais. Contudo, os devidos cuidados para que o coelho não se estresse muito com a manipulação em um ambiente com o qual não está familiarizado. Os coelhos são respiradores nasais obrigatórios devido à disposição anatômica da laringe e a nasofaringe, sendo a epiglote dorsal ao palato mole (SOHN & COUTO, 2012). A respiração bucal não é fisiológica. A intubação do coelho é considerada um desafio para muitos veterinários e muitas técnicas têm sido relatados a fim de aumentar a taxa de sucesso, reduzir o tempo e evitar lesões (VARGA, 2016). Esta característica respiratória está associada a uma pequena boca que se abre pouco, cavidade bucal estreita, dentes de grandes, a língua tem um toro na sua base e a glote é pequena, pouco visualizada e propensa ao laringoespasma (VARGA, 2016; SOHN & COUTO, 2012).

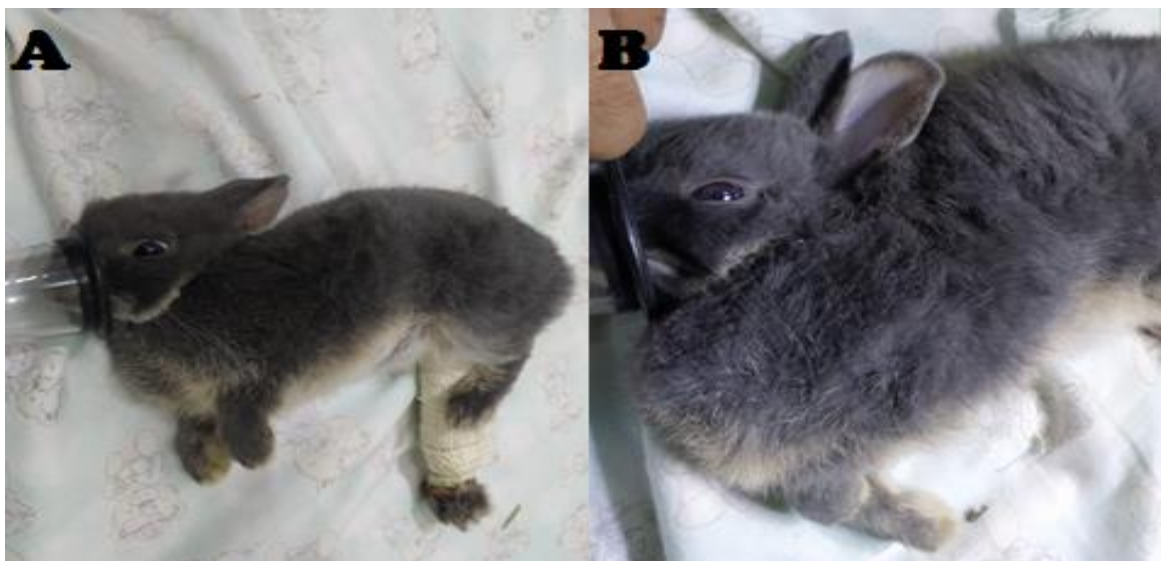Esses pacientes são sensíveis às mudanças de temperatura, sua regulação não atua de forma muito adequada, em virtude da presença de glândulas sudoríparas somente nos lábios. Por isso, nos períodos trans e pós-anestésicos é importante verificar e corrigir a hipotermia induzida pelos fármacos utilizados. As intervenções devem ser feitas com cautela para que não haja um superaquecimento do animal visando sempre controlar a temperatura para não ficar abaixo do padrão e ter uma hipertermia. Podem ser promovidas com aquecedores, e até mesmo cobrindo as orelhas com materiais como plástico, papel alumínio e outros tipos de isolantes térmicos, já que é a única parte do corpo do coelho que não é tão densamente coberta por pelos (LONGLY, 2008).

Um protocolo de MPA bem elaborado reduz o estresse do animal desde a sua manipulação, até a obtenção de um acesso venoso e a pré-oxigenação. Além de possuir outros benefícios como nas demais espécies (DUGDALE, 2010). A acepromazina pode ser utilizada como tranquilizante de forma isolada ou associada a

um opioide, como o butorfanol, juntamente com seu efeito sedativo mais discreto do que o do fenotiazínico, para promover analgesia pré-emptiva ou não (LONGLEY, 2008). Os benzodiazepínicos (principalmente diazepam e midazolam) são largamente utilizados como sedativos e relaxantes musculares em coelhos. O midazolam pode ser administrado por via intranasal, por meio da qual é absorvido pelas mucosas, ou por via injetável (IM), em combinação com outros agentes injetáveis e inalatórios (LONGLEY, 2008). Quando em combinação com opioides, a dose deve ser reduzida (CARPENTER, 2018).

3.2 mini coelho (*Oryctolagus cuniculus*) sendo anestesiado por máscara com anestésico inalatório (isofurano)..

Foto 2: Mini coelho sendo anestesiado.



Fonte: autor 2020

A foto 2 mostra um Mini coelho (*Oryctolagus cuniculus*) com máscara anestésica. Foi marcado o procedimento cirúrgico do paciente e sendo indicado ao tutor a leva-lo pela manhã. O paciente foi mantido na baia sem estresses externos e alimentação (jejum) que não é necessário de acordo com a literatura, como para outros mamíferos como cães ou gatos. O protocolo anestésico foi feito baseado no estado clínico do paciente, que na avaliação clínica (observação, palpação, percussão e auscultação), que não apresentava nenhuma anormalidade. O paciente estava com

0,419g de peso corporal, e foi utilizado como MPA cetamina 10% na dose de 0,02 ml, associado com midazolam 5 mg/mL na dose de 0,1ml, meloxicam 0,2% na dose 0,04 ml administrado por via intramuscular (IM), e feita a manutenção anestésica com isofurano administrada através da máscara durante o trans-operatório foi feito butorfanol 1% na dose de 0,02ml e mantido todo tempo no isofurano até o final do procedimento. Após feita a sedação e analgesia do paciente, foi feita a tricotomia do membro que seria feita o procedimento e feita assepsia com Gliconato de Clorexidina 2% Degermante.e Clorexidina 0,5% Alcoólico, utilizando a técnica de assepsia (espinha de peixe).

Entre os principais agentes utilizados em coelhos, destacam-se os anestésicos dissociativos (cetamina e tiletamina) que têm ação farmacológica caracterizada por indução rápida e anestesia do tipo cataleptóide, tornando necessária a associação com compostos que produzam relaxamento muscular (VALADÃOCAA, 2001). A dexmedetomidina, o D-isômero da medetomidina, proporciona em outras espécies, como cães e gatos, estabilidade hemodinâmica durante o ato anestésico de procedimentos cirúrgicos (VILLELA. et al., 2003). Promove efeitos simpatolítico, sedativo, analgésico, e miorelaxante pronunciados em coelhos (KAMIBAYASHIT, 2000). O mecanismo de ação dos agonistas α_2 -adrenérgicos consiste em estimulação pré-sináptica inibindo a liberação da noradrenalina, promovendo bradicardia e hipotensão, e estimulação pós-sináptica, provocando hipertensão transitória inicial (CULLEN, 1996). Todos os anestésicos inalatórios deprimem a função respiratória de forma significativa. Fato este revestido de importância, no decorrer da anestesia, em que a capacidade de responder de forma adequada às alterações de gás carbônico (PaCO_2 ou pCO_2) e oxigênio (PaO_2) encontra-se reduzida e a monitorização respiratória torna-se imprescindível. Atenção especial deve ser dada aos pacientes de risco, os quais muitas vezes já apresentam, no exame pré-anestésico, distúrbios de equilíbrio ácido-básico, agravamento da hipercapnia (aumento de dióxido de carbono no sangue) e acidose, podendo tais eventos contribuir para o óbito (FERNANDES E RUIZ NETO, 2002).

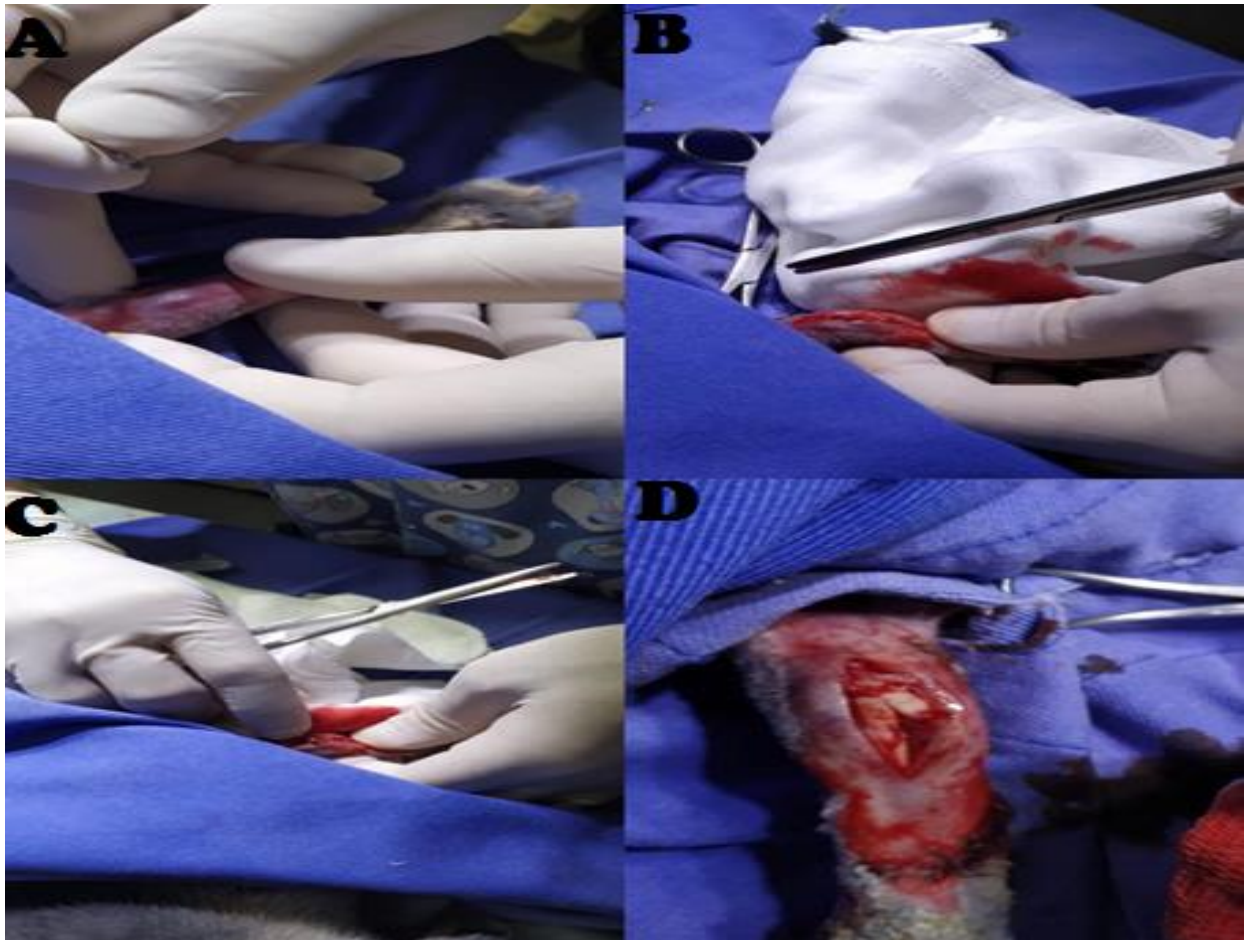
Segundo o trabalho científico feito por Flecknell et al. (1999). Que avaliaram os efeitos da indução anestésica com isoflurano e sevoflurano em coelhos, nos quais observaram períodos de apneia de 30 a 180 segundos durante a indução, resultando

em moderada hipercapnia e acidose. Também foi observada, no ensaio experimental, significativa redução da frequência cardíaca. O traçado eletrocardiográfico, os parâmetros ventilométricos e os gases sanguíneos sofrem interferências durante a anestesia geral, especialmente no que se refere aos anestésicos inalatórios (MARTINS *et al.*, 2003). O uso de isoflurano como agente de manutenção anestésica promove diminuição da PAM, que terá como consequência aumento da FC, uma vez que o isoflurano exerce pouco efeito sobre o barorreflexo arterial (CARNEIRO, 2013). Segundo CARNEIRO (2013). O comportamento da frequência cardíaca no presente estudo, em especial no GIVC, é explicado pela não utilização de medicação pré-anestésica e fármaco indutor, que geraria redução abrupta das pressões arteriais (média, sistólica e diastólica), provocando taquicardia reflexa. As médias da pressão arterial mantiveram-se estáveis em todos os grupos avaliados.

A ventilação mecânica controlada a volume, assim como toda ventilação com pressão positiva, promove alterações cíclicas no volume sistólico do ventrículo esquerdo e do retorno venoso, gerando, conseqüentemente variações na pressão arterial. Como a frequência cardíaca e os tônus vasculares mantêm-se praticamente inalterados durante um único ciclo respiratório, as variações das pressões sistólica e diastólica durante a ventilação com pressão positiva ocorrem por conta das variações transitórias no volume sistólico do ventrículo esquerdo (DAVID, 2011).

3.3 Procedimento cirúrgico de correção de fratura em *Oryctolagus cuniculus*.

Foto 3: Mini coelho (*Oryctolagus cuniculus*) na mesa de cirurgia dando início ao procedimento.



Fonte: autor 2020

Dando início ao procedimento cirúrgico foi feita uma incisão medial com o bisturi número 23, expondo o local acometido com cuidado, pois, próximo da região se encontram veias e artérias importantes. Foi observado que os ossos estavam com borda irregulares e se encontrava um ao lado do outro. Foi retirado o pedaço da fíbula que se encontrava solta para que não ocorram processos inflamatórios. O procedimento cirúrgico na foto 1 A mostra o início do procedimento onde se realiza a incisão na linha media da tíbia até chegar no local da fratura tentando preservar ao máximo tecidos adjacentes. Nas fotos 3 B e C usando a tesoura de Metzembbaum para

exteriorizar os tecidos até chegar no local da fratura (foto 1D). Na imagem seguinte já se pode observar os ossos acometidos.

Foi possível correlacionar a imagem acima com as disciplinas de cirurgia de pequenos animais, animais silvestres, técnicas cirúrgicas e farmacologia. Por dar embasamento teórico e prático na aplicação de métodos clínicos de diagnósticos e manipulação do animal.

A abordagem cirúrgica da tíbia foi procedida de forma a não provocar lesões excessivas aos tecidos moles adjacentes, de acordo com a técnica descrita por Brinker (1957), adaptada assim para espécie conforme é descrito abaixo: 1. Incisão cutânea realizada sobre o aspecto medial da tíbia, estendendo-se da epífise proximal até o maléolo medial. 2. abertura da fáscia subcutânea na mesma linha da incisão cutânea. Os vasos safenos e o nervo fibular foram protegidos, uma vez que cruzam o campo na metade da diáfise tibial. 3. Exposição do foco de fratura por meio da incisão da fáscia crural profunda e rebatimento dos músculos tibial cranial, poplíteo e flexor digital longo. 4. Perfuração do orifício, para posterior introdução do pino intramedular (PIM) na face medial do fragmento proximal, próximo à crista tibial. Com o auxílio de furadeira, de baixa rotação, e broca, confeccionou-se um orifício no ponto escolhido, com angulação de 90° formado entre a broca e o osso. Desta forma, a perfuração prosseguia em direção ao interior do canal medular da tíbia. 5. com o auxílio de alicate de pressão, o pino intramedular escolhido sofreu encurvamento em sua ponta, procedimento necessário para auxiliar sua introdução no orifício da cortical em direção ao canal medular. A seguir foram colocados mais 2 pinos para compartilhar a carga na parte mais distal da tíbia, e o pino foi introduzido no canal medular com a ajuda de alicate de pressão, recalçador de pino e martelo, até o surgimento de sua ponta no foco de fratura. A fratura era reduzida. 6. após feita armação, foi suturado todos os tecidos adjacentes da região. A camada mais interna foi suturada com vicril 0, e a camada de musculatura e pele com náilon 2.0.

A escolha do método de fixação baseia-se no tipo e localização da fratura, tamanho e idade do animal, número de ossos envolvidos e viabilidade dos tecidos moles da região. Muitos métodos de fixação são propostos para o tratamento de fraturas diafisárias de tíbia. A fixação por pinos intramedulares é um dos métodos de

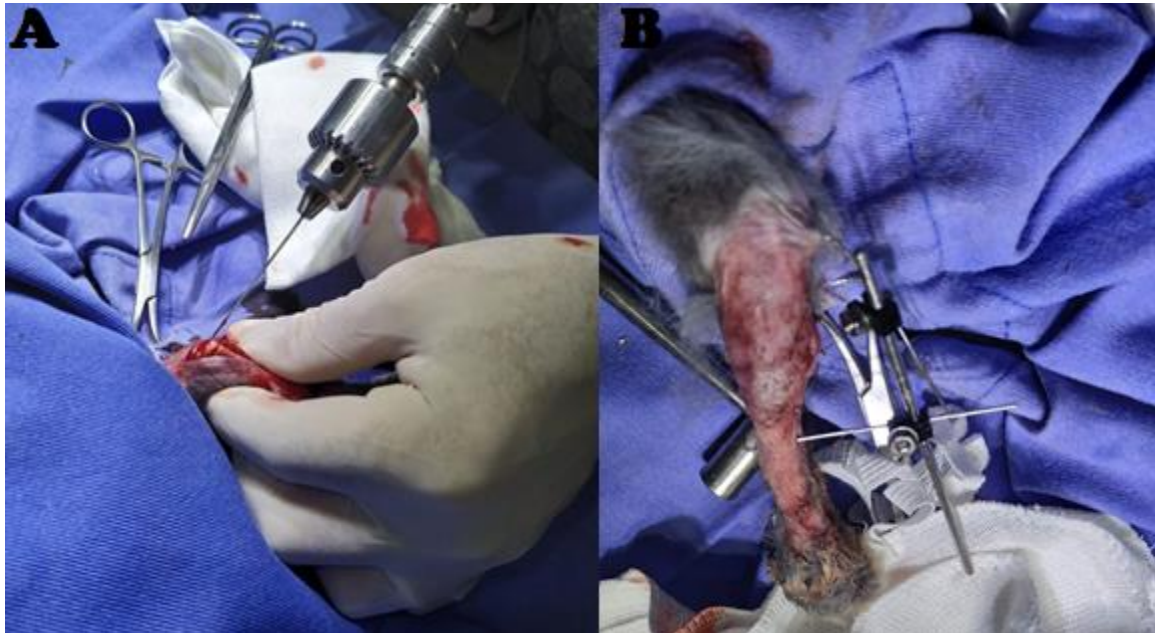
fixação interna mais utilizados, provavelmente pelo seu baixo custo, facilidade de aplicação e pela vantagem biomecânica de resistir a cargas de encurvamento em qualquer direção (DE YOUNG & PROBST, 1993). Segundo Nunamaker & Newton (1985), o pino de Steinmann, por ser colocado no canal medular, é o implante mais utilizado em Medicina Veterinária e o menos sofisticado. Sua utilidade está relacionada com seu diâmetro e sua capacidade de resistir à mobilidade do fragmento fraturado através do seu contato com o endóstio. Quando colocado, deve estar em estrito contato com o córtex medular de maneira a possibilitar alguma resistência às forças rotacionais. Para aumentar esta estabilidade, podem ser utilizados dois ou mais pinos.

A Técnica de redução de fraturas por pinos intramedulares objetiva uma estabilização que permita o rápido retorno ao apoio normal do membro afetado, principalmente em animais que apresentam maior risco de anquilose articular, desmineralização e instalação da doença do animal fraturado. Sabe-se que a carga imposta pelo peso corporal aumenta a produção de osso periosteal e absorção energética (O'SULLIVAN et al., 1994).

Nas fraturas de tíbia, frequentemente, há envolvimento da fíbula, mas esse osso é comumente ignorado por ocasião da escolha do tratamento, a menos que esteja ameaçada a estabilidade do joelho ou do tarso (JOHNSON et al., 1998). Os ramos principais das artérias metafísárias ascendente e descendente são destruídos quando da introdução dos pinos, mas a regeneração é rápida desde que haja espaço no canal medular, pois a revascularização endosteal não ocorre nas áreas de contato entre o pino e o córtex medular (CRUESS & DUMONT, 1985). Como o pino intramedular ocupa uma posição próxima ao eixo neutro de forças do osso, quando comparado às placas ou FEE, pode ser considerado compartilhador e não suportador de carga, sendo biomecanicamente superior (SCHRADER, 1991).

3.4 Procedimento para a colocação de um pino de aço cirúrgico em um mine coelho.

Foto 4: mostra a colocação de pino na tíbia de um coelho.



Fonte: autor 2020

Foi colocado um pino dentro da cavidade medular do osso acometido visando a limitação de movimentos de flexão e extensão. Para reduzir a adução e abdução foram colocados mais dois pinos na porção distal da tíbia.

Com essa vivencia posso correlacionar as seguintes matérias: técnica cirúrgicas, cirurgia de pequenos animais, animais silvestres, farmacologia veterinária. Com a união dessas disciplinas agregou o conhecimento prático e teórico para realização e observação da cirurgia.

O osso, um tecido conjuntivo duro especializado, tem importantes funções estruturais e metabólicas e possui grande capacidade de regeneração (DOBLARÉ et al., 2004). O tecido ósseo, provido de força e rigidez, tem elasticidade limitada e, quando lesado, inicia-se uma série de reações que, sob condições normais, têm o potencial para restaurar a arquitetura e as propriedades mecânicas do tecido (UCRÓS, et al.2012). De acordo com Webb e Tricker (2000), esse complexo processo, que envolve a interação de diversos mecanismos, está sujeito a variações e pode ser

dividido em diferentes fases sequenciais que compreendem: inflamação aguda, formação do hematoma, angiogênese, formação do calo, ossificação e remodelação.

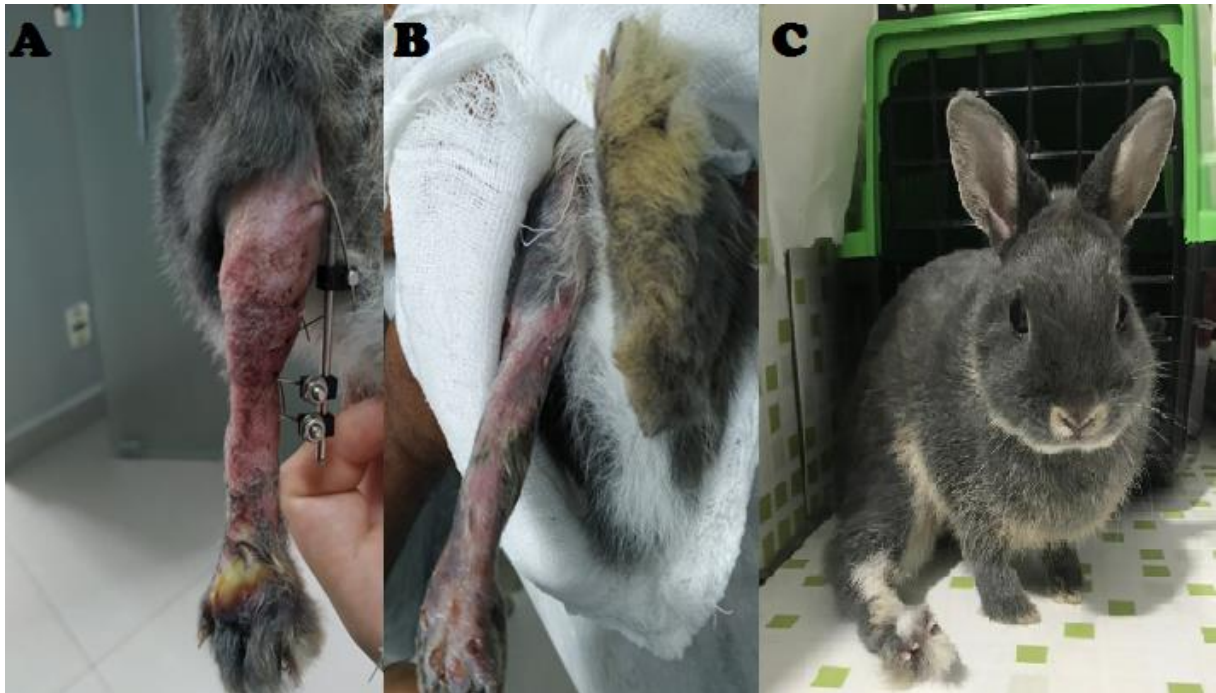
As descobertas relacionadas à biologia e ao metabolismo ósseo têm causado grande impacto na prática clínica ortopédica. De forma geral, o processo de consolidação óssea é uma combinação de processos anabólicos (formação óssea) e catabólicos (reabsorção óssea) (DOBLARÉ et al., 2004).

Segundo Richardson (2000). Devido ao metabolismo acelerado do coelho, as fraturas apresentam calo ósseo por volta do 10º dia após o trauma, sendo que a consolidação óssea completa em fraturas sem complicações ocorre geralmente em torno de seis semanas pós-trauma. Como a resposta anabólica corresponde à formação de osso novo, a busca por métodos não invasivos que estimulem esta resposta adquire considerável importância e tem recebido destaque na literatura. Diferentes métodos terapêuticos têm sido pesquisados na tentativa de promover aceleração ou melhora do processo de regeneração óssea. Dentre eles encontram-se os nutracêuticos, usados como prevenção ou tratamento de doenças metabólicas (ANDLAUER E FURST, 2002).

Os pinos intramedulares, um dos dispositivos de fixação óssea, reduzem, mas não impedem, o movimento dos fragmentos, o que estimula a invasão vascular e a formação do calo (WEBB E TRICKER, 2000). Para que se obtenha a estabilidade axial exige-se um ponto de apoio proximal e distal, bem como o preenchimento de 60 a 70% do canal medular, visando evitar um prejuízo vascular do córtex ósseo (EL-WARRAK, 1998). Baron (1991) refere-se ainda à necessidade de preservação de cartilagens de crescimento, preferindo-se a inserção direta à retrógrada. A capacidade do pino em restringir a mobilidade dos fragmentos fraturados está relacionada ao seu contato com o córtex ósseo circunjacente (NUNAMAKER & NEWTON, 1985).

3.5 mostra o pós cirúrgico do paciente com a armação e a retirada dos pinos.

Foto 5 pós cirúrgico *Oryctolagus cuniculus*.



Fonte: autor 2020

Na imagem 5A podemos observar os pós cirúrgico do coelho com 7 dias pós cirúrgicos apresentando assim um inchaço da região e hematomas comuns em cirurgia dessa magnitude o pós-operatório do paciente foi preconizado repouso durante os 21 dias iniciais para que a fratura não viesse deslocar, por se tratar de um lagomorfo espécie assim com uma força nos membros trazeiros. A utilização de fármacos pós cirúrgicos também foi administrado no paciente anti-inflamatório, meloxicam 0,2% na dose 0,02ml por 5 dias administrado por via intramuscular (IM) e antibiótico enrofloxacino 2,5% na dose de 0,01 ml por 7 dias administrado por via intramuscular (IM), e fluido terapia com bionew 3ml administrado por via subcutânea por 5 dias, pomadas também foram utilizadas durante todo tempo de internação do paciente sendo que no dias de internação foi utilizado pomada em gel com 10 mg/g (escina) + 50 mg/g (salicilato de dietilamônio) com associação de vetaglos nos locais de incisão . Passando assim durante o dia após a limpeza com soro fisiológico durante o dia. No

período da noite se fazia uma nova limpeza do ferimento novamente com soro fisiológico e aplicava em pequena quantidade de rifamicina sódica spray e após feita um curativo com faixa e coban para impedir do paciente mexer no ferimento. Passando alguns dias foi observado que o paciente estava com lambedura no pé da cirurgia, então foi feita a tricotomia desse local e feita a higienização utilizando também rifamicina sódica spray e limpeza com soro fisiológico e botinha de proteção para impedir a lambedura. Na imagem 5B podemos observar após 30 dias e com a retirada dos pinos de estabilização o membro já com sua aparência normal e com os hematomas e inchaço reduzido, e pode-se observar também o crescimento de pelagem na região e completa cicatrização dos locais de incisões necessárias para a cirurgia. Foto 5C mostra o paciente já recuperado após 60 dias de cirurgia, seu membro ficou estirado cranialmente por conta de calos ósseos, sua locomoção está bem reservada sendo que o paciente ainda assim consegue expressar hábitos normais de sua espécie com o membro um pouco debilitado sendo indicado a fisioterapia para ter um aprimoramento dos movimentos e dar melhor qualidade de vida pra o paciente.

Essa vivencia posso correlacionar com as disciplinas de farmacologia, técnicas cirúrgicas, e animais silvestres por agregar nos meus conhecimentos e proporcionar autonomia para esse procedimento e assim trazer o melhor para o paciente e sua recuperação.

A tíbia é um osso longo que apresenta, em sua extremidade proximal, dois côndilos, divididos por uma incisura poplíteica caudal, que acomoda o músculo poplíteo. Projetando-se e emergindo da face cranial, da extremidade proximal, a tuberosidade tibial, estrutura muito sólida, que é prolongada por uma crista que desaparece gradativamente (DYCE et al., 1997). A fratura de tíbia é uma afecção relativamente comum em pequenos animais. Representa 21% das fraturas de ossos longos e 11,7% das fraturas apendiculares (BASINGER & SUBER, 2004).

De acordo com Dias et al. (2006), a osteossíntese de tíbia é realizada por várias técnicas, sendo esse procedimento sujeito as complicações, pois comumente a fratura de tíbia decorre de traumatismos que podem ser acompanhados de graus variados

de laceração dos tecidos moles e, conseqüentemente, ocasionar deiscência da sutura, osteomielite, não união óssea e união-retardada.

A cicatrização óssea com o pino intramedular ocorre em torno de 7-12 semanas em animais imaturos e, em torno de 13-29 semanas, em cães maduros, sendo detectada pela presença de calo ósseo ou a perda das linhas de fratura visíveis na radiografia (JOHNSON & BOONE, 1993). A higienização dos pontos de inserção dos pinos na pele obedeceu às frequências recomendadas por Green (1983) e Sisk (1983) e demonstraram ser os intervalos adequados também para a observação do membro operado. A utilização de anti-inflamatório parenteral, durante os primeiros três dias de pós-operatório, citada por Smith (1993), foi eficiente para inibir o processo inflamatório.

Os procedimentos cirúrgicos empregados nesse artigo foram baseados em relatos similares que tiveram resultados similares ao descrito por (PEREIRA et al.) 2016. Que o paciente foi submetido a osteossíntese utilizando-se pino intramedular combinado a grampo confeccionado com pino de Steimann. A técnica cirúrgica utilizada e relatada são adaptadas para a espécie em questão, o mesmo foi empregado nesse artigo utilizando a técnica cirúrgica utilizada comumente em pequenos animais. A abordagem cirúrgica da tíbia foi procedida de forma a não provocar lesões excessivas aos tecidos moles adjacentes, de acordo com a técnica descrita por Brinker (1957).

A utilização dessa técnica de redução de fraturas por pinos intramedulares objetiva uma estabilização que permita o rápido retorno ao apoio normal do membro afetado, principalmente em animais que apresentam maior risco de anquilose articular, desmineralização e instalação da doença do animal fraturado. Sabe-se que a carga imposta pelo peso corporal aumenta a produção de osso periosteal e absorção energética (O'SULLIVAN et al., 1994). Por tanto com se tratava de um mini coelho o ideal foi utilizar os pinos para impedir a mobilidade do paciente e ter um retorno mais rápido como citado por O'SULLIVAN et al., 1994, e visto pela equipe de tratamento do paciente.

A cicatrização óssea com utilização de pinos intramedulares é do tipo secundária indireta, isto é, através de formação de calo ósseo (CRUESS & DUMONT, 1985; WILSON, 1991) foi observado o crescimento de calo ósseo no paciente como

relata CRUESS & DUMONT, 1985; WILSON, 1991, mesmo possuindo esse calo não impediu a mobilidade do paciente que utiliza o membro acometido para se locomover.

De acordo com o presente relato, recomendamos a técnica pois o mesmo foi submetido a osteossíntese utilizando-se pino intramedular de Steimann. Objetivou-se, neste relato, descrever uma proposta de técnica de redução de fratura, com o emprego de pinos de Steimann. Onde, concluo que o uso da técnica por pino intramedular é uma opção de baixo custo, prática e de resultado efetivo no tratamento de fratura diafisária de tíbia em coelhos.

4 AUTOAVALIAÇÃO

4.1 Desenvolvimento Profissional

As atividades vivenciadas no período do Estágio me proporcionaram um vasto desenvolvimento e crescimento profissional. Sendo assim tive a oportunidade de acompanhar muitos casos dentro da clínica de exóticos, silvestres e pequenos animais, colocando em prática toda teoria já vivenciada na graduação. Me permitindo também agregar mais conhecimento com as discussões sobre os casos com os veterinários.

4.2 Desenvolvimento Pessoal

Tive a oportunidade nesse período de estágio de conviver com vários tipos de pessoas, fazendo com que me aperfeiçoasse nas relações interpessoais e melhorando o trabalho em conjunto e também como se portar adequadamente perante ao proprietário em diferentes situações.

4.3 Perspectivas de formação continuada

Com essa vivência tive a certeza do caminho que quero trilhar e sempre buscando o aperfeiçoamento das técnicas clínicas e cirúrgicas. Sendo assim só fortaleceu o anseio de fazer residência na área, buscando sempre ser um profissional de qualidade, atualizado com o que a de novo na medicina veterinária e sempre buscando melhoria para tratar meus pacientes futuramente.

5 CONCLUSÃO

Todas as atividades vivenciadas para confeccionar esse trabalho de conclusão de curso bem como o acompanhamento de vários casos clínicos na rotina da clínica, buscando juntamente correlacionar com a literatura científica resultaram na confecção desse portfólio acadêmico. Podendo assim concluir que todos objetivos propostos por mim

E pela disciplina em questão foram concluídas com êxito. Superando muitos desafios no decorrer do estágio supervisionado, principalmente na clínica de exóticos e silvestres, que exigiram muitos estudos em algumas situações até mesmo criatividade em algumas situações para solucionar alguns problemas. A aplicação teórica e pratica vem sendo bastante desafiadora por ser uma área que necessita de mais estudos, porém tudo vivenciado me proporcionou um vasto crescimento profissional nas áreas.

A confecção desse trabalho me trouxe alguns desafios, no entanto foram as dificuldades que me fizeram evoluir e buscar novos conceitos na área. Indico assim aos leitores que cursam medicina veterinária buscar sempre o aprimoramento da área que deseja seguir em sua carreira profissional, pois na correlação entre teórico e prático que conseguimos absorver o máximo de conhecimento proposto, além de aprender a lidar com o proprietário, trabalho em equipe e acima de tudo bem-estar e respeito com os animais.

6. REFERÊNCIAS

ANDLAUER, W.; FURST, P. **Nutraceuticals: a piece of history, present status and outlook.** *Food Res. Inter.* v.35, p.171-176, 2002.

BARON, M. L'enclouage centro-médullaire des fractures diaphysaires du jeune en croissance. **Pratique medical et chirurgicale de l'animal de compagnie.** v. 26, n. 3, p. 203- 209,1991.

BASINGER, R. R., SUBER, J. T. **Two techniques for supplementing interlocking nail repair of fractures of the humerus, femur, and tibia: results in 12 dogs and cats,** *Veterinary Surgery, Philadelphia,* v. 33, p. 673-680, 2004.

BRINKER, W.O.; FLO, G.L. **Principles and application of external skeletal fixation.** *The Veterinary Clinics of North America – Small animal practice,* Philadelphia, v. 5, p.197- 208, 1975.

BÖHMER, Estella. **Dentistry in rabbits and rodents.** 1st ed. Iowa: Wiley-Blackwell, 2015. 296 p.

CARNEIRO, RODRIGO LIMA et al. **Avaliação de parâmetros cardiovasculares, ventilatórios e hemogasométricos de coelhos anestesiados com isofluorano ou sevofluorano e submetidos à ventilação espontânea ou controlada a volume.** *Arquivo Brasileiro de Medicina Veterinária e Zootecnia,* v. 65, n. 4, p. 995-1004, 2013.

CARPENTER, James W. **Exotic animal formulary.** 5th ed. Missouri: Elsevier, 2018. 776 p.

CULLEN LK. **Medetomidine sedation in dogs and cats:** A review of its pharmacology, antagonism and dose. *British Vet J*1996; 152:519- 531.

CRUESS, R.L., DUMONT, J. Healing of bone, In: NUNAMAKER, D.M. & NEWTON, C.D. **Textbook of small animal orthopaedics**. Philadelphia: Lippincott, 1985. Cap. 3, p.35-63.

DAVID, C.M. **Ventilação mecânica - repercussões hemodinâmicas**. In: DAVID, C.M. *Ventilação mecânica*. Rio de Janeiro: REVINTER, 2011. Cap. 22, p.215-224.

DE YOUNG, D.J., PROBST, C.W. **Methods of internal fracture fixation**. In: SLATTER, D. **Textbook of small animal surgery**. Philadelphia: Saunders, 1993. V.2. Cap.122, p.1610-1631.

DIAS, Luis Gustavo Gosuen Gonçalves et al. **Osteossíntese de tíbia com uso de fixador esquelético externo conectado ao pino intramedular tie-in em cães**. 2006.

DOBLARÉ, M.; GARCÍA, J.M.; GÓMEZ, M.J. **Modelling bone tissue fracture and healing: a review**. *Eng. Fract. Mech.*, v.71, p.1809-1840, 2004.

DUGDALE, Alex. **Veterinary anaesthesia: Principles to practice**. 1st ed. Iowa: WileyBlackwell, 2010. 400 p.

DYCE, K. M.; SACK, W. O.; WENSING, C. J. G. **Tratado de Anatomia Veterinária**. 2 eds. Rio de Janeiro: Guanabara Koogan, 1997. p. 25-78.

EL-WARRAK, Alexander de Oliveira; SCHOSSLER, João Eduardo Wallau. **Osteossíntese diafisiária de tíbia em cães mediante inserção intramedular de pinos de steinmann pela crista tibial**. *Ciência Rural*, v. 28, n. 1, p. 77-82, 1998.

FLECKNELL, P.A.; ROUGHAN, J.V.; HEDENQVIST, P. **Induction of anaesthesia with sevoflurane and isoflurane in the rabbit**. *Lab. Anim.*, v.33, p.41-46, 1999.

FERNANDES, C.R.; RUIZ NETO, P.P. **O sistema respiratório e o idoso: implicações anestésicas**. *Rev. Bras. Anesthesiol.*, v.52, p.461-470, 2002.

FERRARA, Mario Antonio et al. **Anestesia em roedores e lagomorfos para procedimentos odontológicos. Nosso Clín.**, p. 6-14, 2017.

FERREIRA, W.M.; SARTORI, A.L.; SANTIAGO, G. S.; et al.. **Digestibilidade aparente dos fenos de rami (Boehmeria nivea, G.), guandu (Cajanus cajan, L.), soja perene (Glycine wightii, V.) e da palha de feijão (Phaseolus vulgaris, L) em coelhos na fase de crescimento.** Arquivo Brasileiro de Medicina Veterinária e Zootecnia, v.49, n.4, p.465-472, 1997.

GREEN, S.A. **Complications of external skeletal fixation.** Clinical Orthopaedics and Related Research, n.180, p.109-116, 1983.

JOHNSON, A.L., BOONE, E.G. Fractures of the tibia and fibula. In: SLATTER, D. **Textbook of small animal surgery.** Philadelphia: Saunders, 1993, v. 2, cap. 138, p. 1866-1876.

JOHNSON, A. L., BOONE, E. G. **Fraturas da tibia e fibula.** In: SLATTER, S. **Manual de Cirurgia de Pequenos Animais.** 2. ed. São Paulo: Manole, 1998. p. 2022-2213.

KAMIBAYASHIT, MAZE M. **Clinical Uses of a2 adrenergic agonists.** Anesthesiology2000; 93:1345-1349.

LONGLEY, L. **Anesthesia of exotic pets.** 1st ed. London: Elsevier, 2008. 320 p.

NUNAMAKER, D.M., NEWTON, C.D. **Textbook of small animal orthopedics.** Philadelphia: Lippincott, 1985. p.1123.

MARTINS, S.E.C.; NUNES, N.; REZENDE, M.L.; SANTOS, P.S.P. **Efeitos do desfluorano, sevofluorano e isofluorano sobre variáveis respiratórias e hemogasométricas em cães.** Bras. J. Vet. Res. Anim. Sci., v.40, p.190-196. 2003.

O'SULLIVAN, M.E., BRONK, J.T, CHÃO, E.Y.S. et al. **Experimental study of the effect of weight bearing on fracture healing in the canine tibia.** Clinical Orthopaedics and Related Research, n. 302, May, p. 273-283, 1994.

PEREIRA, Cristian Francisco de Carvalho et al. **Osteossíntese de tibia em coelho utilizando pino intramedular combinado a grampo confeccionado com pino Steimann: relato de caso.** Nosso Clín., p. 42-48, 2016.

SALDANHA, André. **Tópicos de atualização em anestesia de roedores e lagomorfos.** 2020.

SANTOS, R. M. M. G.; COSTA, R. G.; SILVA, J. H. V.; MEDEIROS, A. N.; CARREGAL, R. D.; SANTOS, E. A.; TEIXEIRA, E. N. M. **Efeito da substituição da proteína do farelo de soja pela proteína do feno de amoreira (Morus alba) na dieta de coelhos em crescimento.** Agropecuária Técnica, v.27, n.1, p.49-52, 2006.

SCAPINELLO, C.; FALCO, J. E.; FURLAN, A. C.; FARIA, H. G. **Desempenho de coelhos em crescimento alimentados com diferentes níveis de feno da rama da mandioca (Manihot esculenta, CRANTZ).** Ciência Rural, Santa Maria, v.30, n.3, p.493-497, 2000.

SCHARDER, S. C. **Complications associated with the use of Steinmann intramedullary pins and cerclagem wires for fixation of long-bone fractures.** The Veterinary Clinics of North America – Small animal practice, Philadelphia, v. 21, n. 4, p. 687-703, 1991.

SMITH, M.M. Orthopedic infections. In: SLATTER, D.H. **Textbook of small animal surgery.** Philadelphia: Saunders, 1993. V.2. Cap.126, p.1685-1693.

SISK, T.D. External fixation: **Historic review, advantages, disadvantages, complications, and indications.** Clinical Orthopaedics and Related Research, v.180, n.15, p.15-22, 1983.

SOHN, J.; COUTO, M. A. **Anatomy, Physiology, and Behavior** In: SUCKOW, M. A.; STEVENS, K. A.; WILSON, R. P. *The Laboratory Rabbit, Guinea Pig, Hamster, and Other Rodents*, Elsevier, St. Louis, p. 195-215, 2012.

RICHARDSON, V.C.G. Anesthesia and Surgery. In: ***Rabbits: health, husbandry and diseases***. Oxford: Blackwell Science, 2000. p.151-157.

ROCHA, Karen Barros da. **Anestesia para procedimento odontológico em coelho doméstico (*Oryctolagus cuniculus*): relato de caso**. 2018. Trabalho de Conclusão de Curso. Brasil.

VALADÃOCAA, PACCHIN CE. **Efeitos cardiorrespiratórios da tiletamina-zolazepam em cães hipovolêmicos**. Arq Bras Med Vet Zootec2001; 53:144-151.

VARGA, M. **Airway Management in the Rabbit**. Journal of Exotic Pet Medicine, v. 26, p. 29-35, 2017.

VILLELA RN, NASCIMENTO JUNIOR P, CARVALHO LR. **Efeitos cardiovasculares de duas doses de Dexmedetomidina. Estudo experimental em cães**. Rev. Bras. Anestesiologia 2003; 53:784 – 796.

WEBB, J.C.J.; TRICKER, J. Bone Biol. **A review of fracture healing**. *Curr. Orthop.* v.14, p.457-463, 2000.