

CENTRO UNIVERSITÁRIO DE LAVRAS
CURSO DE GRADUAÇÃO EM MEDICINA VETERINÁRIA

TRABALHO DE CONCLUSÃO DE CURSO

ALINE CÁSSIA ALMEIDA RIBEIRO

LAVRAS-MG
2025

ALINE CÁSSIA ALMEIDA RIBEIRO

TRABALHO DE CONCLUSÃO DE CURSO

Trabalho de Conclusão de Curso
apresentado ao Centro Universitário de
Lavras, como parte das exigências para
obtenção de título de bacharel do curso
de graduação em Medicina Veterinária.

ORIENTADORA

Profa. Dra. Claudine Botelho de Abreu

LAVRAS-MG

2025

Ficha Catalográfica preparada pelo Setor de Processamento
Técnico da Biblioteca Central do UNILAVRAS

R484r Ribeiro, Aline Cássia Almeida.
Retirada de corpo estranho gástrico por endoscopia em cão
– relato de caso / Aline Cássia Almeida Ribeiro. – Lavras:
Unilavras. 2025.

34f.: il.

Portfólio acadêmico (Graduação em Medicina Veterinária)
– Unilavras, Lavras, 2025.

Orientador: Prof^a. Claudine Botelho de Abreu.

1. Vômitos. 2. Estômago. I. Abreu, Claudine Botelho de.
(Orient.). II. Título.

ALINE CÁSSIA ALMEIDA RIBEIRO

TRABALHO DE CONCLUSÃO DE CURSO

Trabalho de Conclusão de Curso apresentado ao Centro Universitário de Lavras, como parte das exigências para obtenção de título de bacharel do curso de graduação em Medicina Veterinária.

APROVADO EM ____/____/____

ORIENTADORA

Profa. Dra. Claudine Botelho de Abreu

LAVRAS-MG

2025

Dedico este trabalho aos meus pais, que sempre me apoiaram e fizeram o possível para a realização do meu sonho, e aos meus animais, que são a razão pela qual escolhi a Medicina Veterinária.

AGRADECIMENTOS

Agradeço a Deus, por tudo que fez por mim até aqui, por todas as bênçãos e conquistas alcançadas, e por sempre me dar força e coragem nos momentos difíceis.

Aos meus pais, Juliana e Adriano, por todo o apoio, carinho e paciência que tiveram comigo durante esses anos, e por nunca medirem esforços em me verem realizada e feliz.

A toda minha família, pelo apoio constante durante a graduação.

Aos meus amigos de infância e aos amigos que a faculdade me proporcionou, pelos momentos de descontração, risadas e conversas, por sempre tornarem o processo mais leve.

Agradeço, aos meus professores da graduação, por todos os ensinamentos, motivações, palavras de apoio e por tudo que fizeram por mim até aqui, vocês foram essenciais para meu crescimento profissional e pessoal.

Sou grata à minha supervisora de estágio pela grande oportunidade e a todos os profissionais do hospital veterinário, por todo o conhecimento passado, pelos conselhos, auxílio, e por serem inspiração para a médica veterinária que almejo me tornar.

A todos os meus animais, os que já se foram e os que estão aqui hoje, que desde a infância foram a razão pela qual me encantei pela profissão, que sempre foram fonte de amor, carinho e força em minha vida.

“Tente mover o mundo - o primeiro passo será mover a si mesmo.”
Platão

LISTA DE TABELAS

Tabela 1: Número absoluto (N) e frequência (F%) de caninos e felinos acompanhados, de acordo com o sexo, 10 de março a 29 de abril de 2025 (Belo Horizonte/MG).....	18
Tabela 2: Número absoluto (N) e frequência (F%) de caninos e felinos acompanhados, de acordo com a idade, no período 10 de março a 29 de abril de 2025 (Belo Horizonte/MG).....	19
Tabela 3: Número absoluto (N) e frequência (F%) de caninos e felinos acompanhados, de acordo com a raça, no período de 10 de março a 29 de abril de 2025 (Belo Horizonte/MG).....	19
Tabela 4: Número absoluto (N) e frequência (F%) de caninos e felinos acompanhados, de acordo com o procedimento realizado, no período de 10 de março a 29 de abril de 2025 (Belo Horizonte/MG).....	20
Tabela 5: Número absoluto (N) e frequência (F%) de caninos e felinos acompanhados, de acordo com o sistema acometido, no período de 10 de março a 29 de abril de 2025 (Belo Horizonte/MG).....	20

LISTA DE IMAGENS

Figura 1: Vista parcial do consultório de felinos do Hospital Veterinário, Belo Horizonte - MG.....	12
Figura 2: Vista parcial de um dos consultórios de cães do hospital veterinário, Belo Horizonte - MG.....	12
Figura 3: Vista parcial do laboratório do hospital veterinário, Belo Horizonte - MG.....	13
Figura 4: Vista parcial da sala de fisioterapia do hospital veterinário, Belo Horizonte - MG.....	14
Figura 5: Vista parcial da internação de cães do hospital veterinário, Belo Horizonte - MG.....	15
Figura 6: Vista parcial da internação de felinos do hospital veterinário, Belo Horizonte - MG.....	16
Figura 7: Vista parcial do bloco cirúrgico do hospital veterinário, Belo Horizonte - MG.....	17
Figura 8: Radiografias abdominais do cão com corpo estranho gástrico. Observa-se duas estruturas amorfas e radiopacas no estômago, na região do antro (seta vermelha). A: incidência laterolateral direita. B: incidência ventrodorsal.....	26
Figura 9: Ultrassonografia abdominal do cão com corpo estranho gástrico. Observa-se presença de três estruturas hipoecogênicas no estômago (marcações amarelas), com formação de sombra acústica posterior.....	27
Figura 10: Imagem endoscópica da mucosa esofágica com erosões focais na região torácica.....	28
Figura 11: Imagens endoscópicas do cão com corpo estranho gástrico. A: Região de corpo gástrico com presença de corpos estranhos (pedaços de brinquedo de borracha e folhas de grama). B: Mucosa do corpo gástrico com folículos linfoides multifocais. C: Fundo de estômago com a parede discretamente edemaciada e pouco friável.....	29

Figura 12: Corpos estranhos removidos do estômago do cão por meio de endoscopia, sendo quatro pedaços de brinquedo de plástico e algumas folhas de grama.....30

SUMÁRIO

1	INTRODUÇÃO	10
2	DESENVOLVIMENTO	10
2.1	Funcionamento e equipe	10
2.2	Instalações e equipamentos	11
2.3	Atividades desenvolvidas	18
2.4	Casística acompanhada	18
3	AUTOAVALIAÇÃO	21
4	CONCLUSÃO	22
5	ARTIGO DE RELATO DE CASO	23
	RETIRADA DE CORPO ESTRANHO GÁSTRICO POR ENDOSCOPIA EM CÃO – RELATO DE CASO	24
	RESUMO	24
	ABSTRACT	24
	Introdução	25
	Relato do caso	26
	Discussão	31
	Referências	32

1 INTRODUÇÃO

Meu nome é Aline Cássia Almeida Ribeiro, tenho 22 anos e nasci em Oliveira, Minas Gerais. No ano de 2021, ingressei na faculdade de Medicina Veterinária no Centro Universitário de Lavras (UNILAVRAS) pelo PROUNI (Programa Universidade Para Todos), com uma bolsa estudantil parcial, e pelo FIES (Fundo de Financiamento Estudantil). Atualmente, estou cursando o 9º período e pretendo me formar em 2025.

Sempre me interessei na área da Medicina Veterinária, pois desde a infância tenho convívio frequente com os animais, sejam eles de grande ou pequeno porte. Minha família sempre me ensinou a respeitá-los e zelar por esses seres, sendo assim, eles me apoiaram na minha escolha de curso. Além disso, os meus próprios animais tiveram papel fundamental nessa decisão, pois foram eles que despertaram o meu fascínio pela área. Logo descobri que esse realmente era meu sonho, e fiz todo o possível para realizá-lo desde então.

O estágio supervisionado foi realizado em um hospital veterinário, na área de clínica médica de pequenos animais, na cidade de Belo Horizonte – MG. Durante esse período pude observar diversos casos clínicos, variados procedimentos e cirurgias, que muito contribuíram para meu aprendizado. Assim, os objetivos desse trabalho são descrever as atividades acompanhadas durante o período de estágio e relatar um caso de retirada de corpo estranho gástrico por endoscopia em cão.

2 DESENVOLVIMENTO

O hospital veterinário escolhido para o estágio é considerado referência na clínica e cirurgia de pequenos animais por promover atendimentos de excelência para toda a região de Belo Horizonte-MG, com profissionais capacitados e especializados em diversas áreas.

2.1 Funcionamento e equipe do local do estágio

O hospital veterinário funciona 24 horas, todos os dias da semana, com revezamento entre os médicos veterinários plantonistas. Os atendimentos clínicos são realizados pelos plantonistas e também por outros profissionais da equipe. Atualmente, há dez médicos veterinários especializados nas áreas de anestesia, pneumologia, neurologia, dermatologia, incluindo clínicos gerais e cirurgiões, além de

vários outros colaboradores terceirizados, que comparecem sempre que necessário para atender os pacientes, realizar cirurgias e exames laboratoriais e de imagem.


Além disso, o hospital conta com um setor de fisioterapia, que também possui médicos veterinários terceirizados atendendo os animais. Há ainda vários estagiários na equipe, sempre auxiliando na rotina clínica, quatro recepcionistas responsáveis pelo atendimento dos clientes, três enfermeiros para auxiliar na internação e três faxineiras que realizam a limpeza do local. Por fim, há também uma funcionária responsável pelo petshop e um banhista que realiza o banho e tosa dos animais.

2.2 Instalações e equipamentos do local do estágio

O hospital veterinário possui dois andares. O primeiro é composto pela recepção de cães, recepção exclusiva de gatos, petshop, setor de fisioterapia, cinco consultórios de cães, dois consultórios de felinos, uma sala de raios-x, um laboratório e dois banheiros. O segundo andar conta com os setores de internação de cães e de gatos, além de salas de isolamento específicas para cães com parvovirose e cinomose. O espaço inclui ainda a sala de esterilização, a sala de preparo dos pacientes para a cirurgia, o bloco cirúrgico, uma área livre para passear com os animais internados, a coordenação da internação, o almoxarifado, um banheiro, a sala de descanso dos funcionários e uma cozinha.

A recepção possui um balcão de atendimento, uma geladeira para armazenamento de vacinas, uma balança para pesagem dos animais, cadeiras para os clientes aguardarem a consulta, dois banheiros e a loja em conjunto com o petshop, onde os animais tomam banho. O hospital conta ainda com uma recepção exclusiva para felinos, com quatro cadeiras e uma televisão, além de dois consultórios com enriquecimento ambiental, como prateleiras, nichos e arranhadores (Figura 1), a fim de reduzir o estresse dos pacientes e conduzir um atendimento de acordo com o conceito “*cat friendly*”.

Figura 1 – Vista parcial do consultório de felinos do Hospital Veterinário, Belo Horizonte – MG.



Fonte: Própria autoria (2025).

Os consultórios de ambas as espécies (Figura 2) são equipados com um balcão com pia para a higienização das mãos, materiais hospitalares, uma mesa de aço inoxidável, uma mesa de madeira com computador, armários para armazenar materiais de atendimento, como focinheiras, luvas e termômetro, uma cadeira para o veterinário e duas destinadas aos responsáveis.

Figura 2 – Vista parcial de um dos consultórios de cães do hospital veterinário, Belo Horizonte - MG.



Fonte: Própria autoria (2025).

Há também um consultório reservado para atendimentos de emergências, com a mesma estrutura e equipamentos dos demais, porém equipado adicionalmente com cilindro de oxigênio e materiais como tubos endotraqueais e máscara de oxigênio.

A sala de radiografia conta com um aparelho de raios-x, mesa bucky, chassi radiográfico e equipamentos de proteção radiológica para a equipe. Esta sala é separada da área de visualização das imagens por uma parede protetora de chumbo, e equipada com uma mesa com computador e uma central de comando.

Já o laboratório (Figura 3) possui aparelhos de exames hematológicos, como hemograma e bioquímico, microscópio, testes rápidos para diversas doenças, impressora, kit de Panótico[®], lâminas, luvas, tubos de coleta, uma geladeira pequena para armazenar amostras biológicas e uma mesa de madeira com cadeira.

Figura 3 – Vista parcial do laboratório do hospital veterinário, Belo Horizonte – MG.



Fonte: Própria autoria (2023).

A sala de fisioterapia (Figura 4), no primeiro andar, é composta por tapetes de EVA (etileno acetato de vinila), para proporcionar maior conforto aos animais, além de diversos equipamentos de exercício, como discos de equilíbrio, cones e bastões para circuitos, bolas e uma esteira aquática para a realização da hidroterapia. Além disso, nesse espaço, são realizados procedimentos como laserterapia, a fim de potencializar os resultados de reabilitação no paciente.

Figura 4 – Vista parcial da sala de fisioterapia do hospital veterinário, Belo Horizonte - MG.



Fonte: Própria autoria (2025).

Uma escada dá acesso ao segundo andar, nesse nível está localizada a internação de cães (Figura 5), que conta com 20 baias com iluminação interna e tomadas laterais. O setor dispõe ainda de uma mesa inox para o manejo dos animais, lixeiras para material infectante e lixo comum, um cesto para cobertas sujas, um balcão com materiais hospitalares, uma pia para a higienização das mãos, um lavabo de inox para limpeza dos pacientes e armários para armazenar materiais diversos (comedouros e bebedouros, tapetes higiênicos, bombas de infusão, medicamentos, entre outros). Neste espaço há também um berço para pacientes em estado comatoso, um concentrador de oxigênio portátil e equipamentos para emergências.

Figura 5 – Vista parcial da internação de cães do hospital veterinário, Belo Horizonte - MG.



Fonte: Própria autoria (2025)

O hospital veterinário conta com uma internação exclusiva para felinos (Figura 6), na qual há 14 baias, todas com iluminação interna e tomadas ao lado, uma mesa inox, um difusor de feromônios, um balcão com produtos hospitalares, uma balança para pesagem dos pacientes, armários para armazenar itens (comedouros e bebedouros, colares elizabetanos, brinquedos para os animais, caixas de areia, medicamentos, cobertores, entre outros).

Neste mesmo andar, as duas salas de isolamento para doenças infectocontagiosas são compostas por quatro baias cada, balcão com materiais hospitalares, uma lixeira e armários (para guardar medicamentos, comedouros e bebedouros, tapetes higiênicos e outros itens de uso específico). Para a entrada neste local, é obrigatório o uso de equipamentos de proteção, como luvas, propé e avental descartável.

Figura 6 – Vista parcial da internação de felinos do hospital veterinário, Belo Horizonte - MG.

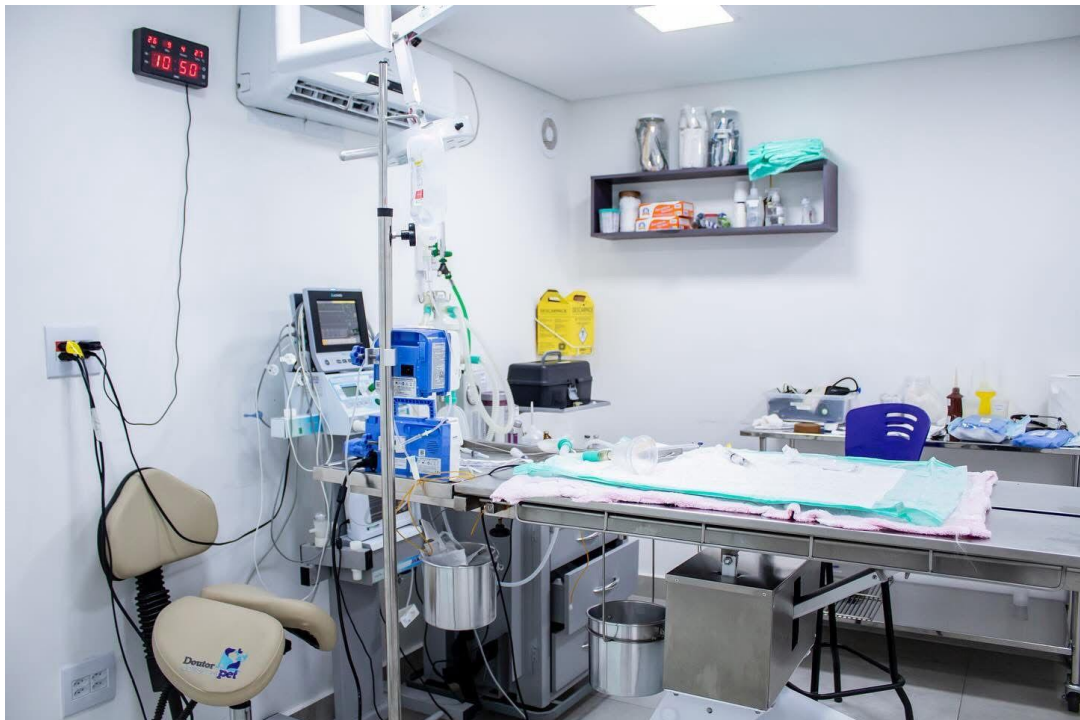

Fonte: Própria autoria (2025).

Há também uma área de coordenação da internação, na qual os médicos veterinários atualizam as fichas dos pacientes, fazem os boletins médicos e mantêm contato com os responsáveis. Esse local possui um grande balcão, dois computadores, uma impressora, três cadeiras e armários para guardar fichas, papéis e outros materiais necessários na rotina. Neste mesmo espaço há duas geladeiras pequenas, sendo uma destinada a armazenar alimentos dos pacientes e outra para as medicações que necessitam de refrigeração, além de um micro-ondas para uso exclusivo dos animais internados.

O bloco cirúrgico (Figura 7) possui boa estrutura, sendo equipado com aparelhos de anestesia inalatória, um monitor multiparamétrico, duas bombas de infusão, uma mesa de cirurgia com suporte para fluido, foco de iluminação, uma mesa inox com produtos hospitalares, uma mesa instrumental, duas cadeiras, e um balcão móvel para armazenar medicações e equipamentos anestésicos.

Figura 7 – Vista parcial do bloco cirúrgico do hospital veterinário, Belo Horizonte – MG.



Fonte: Própria autoria (2025)

O hospital também conta com sala de esterilização, que possui um balcão com uma autoclave, destilador, estufa para secagem, selador, armários para armazenar instrumentais cirúrgicos, aventais, panos de campo e compressas, todos estes previamente esterilizados. Ao lado desse espaço fica a sala de preparo, onde são realizados a tricotomia do animal, acesso venoso, a assepsia do cirurgião e do auxiliar, e a paramentação. Na sala de preparo, há uma pia com sistema de acionamento de água por pedal, escovas de assepsia e uma mesa inox.

Ademais, o segundo andar conta com um almoxarifado, destinado ao armazenamento de diversos materiais hospitalares. Esta área possui um grande armário e uma geladeira que armazenam as medicações, uma cadeira, uma mesa de madeira e várias prateleiras nas paredes, onde ficam produtos de uso rotineiro.

Por fim, a maioria dos ambientes do hospital são climatizados e contam com clorexidina 2%, álcool, água oxigenada, iodo, gaze, algodão, dispenser de papel toalha, Descarpac para resíduos perfurocortantes e lixeiras para lixo comum e infectocontagioso.

2.3 Atividades desenvolvidas no estágio

Durante o período de estágio, as atividades presenciadas compreenderam as áreas de clínica médica e cirúrgica de animais de companhia, incluindo consultas, realização de exames laboratoriais e de imagem, cuidados com os animais internados e acompanhamento de cirurgias.

Em relação as consultas, era permitido ao estagiário observar a anamnese e exame físico feitos pelo médico veterinário responsável, ajudar na contenção do animal para a coleta de exames laboratoriais e para realização de exames de imagem, como ultrassonografias e radiografias.

No bloco cirúrgico, o estagiário atuava frequentemente como auxiliar do cirurgião, acompanhando os procedimentos e contribuindo sempre que necessário. Porém, em outras ocasiões, sua participação se restringia à observação das cirurgias e do procedimento anestésico.

Já na internação, os estagiários tinham participação mais ativa. Era permitido que avaliassem os parâmetros vitais de cada paciente, como temperatura, frequências cardíaca e respiratória, glicemia e pressão arterial. Além disso, era efetuada a administração de medicamentos por via intravenosa, subcutânea, oral ou intramuscular, bem como o tratamento de feridas e alimentação dos animais. Todas essas atividades constavam na ficha médica de cada paciente, e eram supervisionadas pelo médico veterinário responsável.

2.4 Casuística acompanhada no estágio

No período de 10 de março a 29 de abril de 2025 foram acompanhados vários casos clínicos em caninos e felinos, de ambos os sexos, de variadas raças e faixas etárias, com diferentes enfermidades. As tabelas a seguir (Tabelas 1 a 5) mostram a casuística acompanhada.

Tabela 1: Número absoluto (N) e frequência (F%) de caninos e felinos acompanhados, de acordo com o sexo, no período de 10 de março a 29 de abril de 2025 (Belo Horizonte/MG).

Espécie	Sexo	N	F(%)
Cães	Macho	16	25,39%
	Fêmea	47	74,6%
Total		63	100
Gatos	Macho	6	46,15%

	Fêmea	7	53,84%
Total		13	100

Fonte: do autor, 2025.

Tabela 2: Número absoluto (N) e frequência (F%) de caninos e felinos acompanhados, de acordo com a idade, no período de 10 de março a 29 de abril de 2025 (Belo Horizonte/MG).

Faixa Etária	Cães		Gatos	
	N	F(%)	N	F(%)
≤ 1 ano	18	28,57%	2	15,38%
2 a 5 anos	18	28,57%	7	53,84%
6 a 9 anos	14	22,22%	3	23,07%
≥ 10 anos	12	19,04%	0	0%
Indeterminada	1	1,58%	1	7,69%
Total	63	100	13	100

Fonte: do autor, 2025.

Tabela 3: Número absoluto (N) e frequência (F%) de caninos e felinos acompanhados, de acordo com a raça, no período de 10 de março a 29 de abril de 2025 (Belo Horizonte/MG).

Espécie	Raça	N	F(%)
Cães	SRD*	15	23,8%
	Spitz Alemão	10	15,87%
	Shih Tzu	7	11,11%
	Yorkshire Terrier	5	7,93%
	Bulldog Francês	3	4,76%
	Maltês	3	4,76%
	Biewer Terrier	2	3,17%
	Border Collie	2	3,17%
	Chihuahua	2	3,17%
	Poodle	2	3,17%
	Pug	2	3,17%
	American Bully	1	1,58%
	Beagle	1	1,58%
	Dálmata	1	1,58%
	Doberman	1	1,58%
	Golden Retriever	1	1,58%
	Jack Russel Terrier	1	1,58%
	Pastor de Shetland	1	1,58%
	Pitbull	1	1,58%
	Terrier Brasileiro	1	1,58%
Welsh Corgi	1	1,58%	
Total		63	100
Gatos	Raça	N	F(%)
	SRD*	12	92,3%
	Ragdoll	1	7,69%
Total		13	100

*.: Sem raça definida.
 Fonte: do autor, 2025.

Tabela 4: Número absoluto (N) e frequência (F%) de caninos e felinos acompanhados, de acordo com o procedimento realizado, no período de 10 de março a 29 de abril de 2025 (Belo Horizonte/MG).

Sistema	Cães		Gatos	
	N	F(%)	N	F(%)
Consultas	41	45,05%	9	40,9%
Internação	33	36,26%	8	36,36%
Cirurgias	15	16,48%	5	22,72%
Endoscopia	2	2,19%	-	-
Total	91*	100	22*	100

*: o número total de procedimentos foi maior que o número total de animais, devido ao fato de alguns pacientes terem passado por mais de um procedimento.
 Fonte: do autor, 2025.

Tabela 5: Número absoluto (N) e frequência (F%) de caninos e felinos acompanhados, de acordo com o sistema acometido, no período de 10 de março a 29 de abril de 2025 (Belo Horizonte/MG).

Sistema	Cães		Gatos	
	N	F(%)	N	F(%)
Digestório	19	28,78%	3	16,6%
Esquelético	14	21,21%	3	16,6%
Tegumentar	11	16,6%	2	11,1%
Reprodutor	7	10,6%	2	11,1%
Respiratório	4	6,06%	3	16,6%
Neurológico	3	4,54%	-	0%
Endócrino	2	3,03%	-	0%
Hematopoiético	2	3,03%	2	11,1%
Urinário	2	3,03%	1	5,5%
Cardiovascular	1	1,51%	1	5,5%
Nefrologia	1	1,51%	1	5,5%
Total	*66	100	*18	100

*: o número total de enfermidades acompanhadas foi maior que o número total de animais, devido ao fato de muitos pacientes apresentarem mais de um diagnóstico.
 Fonte: do autor, 2025.

3 AUTOAVALIAÇÃO

O estágio supervisionado foi de extrema importância para o meu crescimento profissional, pois me proporcionou a habilidade de desenvolver olhar clínico perspicaz, aprender com vários profissionais competentes muitas técnicas de manejo, raciocínio clínico, anamnese, interpretação de exames, além de aplicar na prática muitos conhecimentos adquiridos ao longo da graduação. Essa vivência me garantiu maior confiança para realizar meus futuros atendimentos clínicos. Além disso, pude experienciar como realmente é a rotina de um hospital veterinário, as consultas clínicas, atendimentos emergenciais e de urgência, procedimentos cirúrgicos e anestésicos, cuidados com os pacientes internados, entre outras práticas frequentes.

No que diz respeito ao meu crescimento pessoal, sinto que evolui grandemente, pois vivenciei diversas situações nas quais exigiam muita cautela e sabedoria, como por exemplo, lidar com os responsáveis e com os outros funcionários do hospital, e formas efetivas de comunicação e postura em relação ao cliente. Com isso, aprendi a me comunicar melhor e a trabalhar em equipe. Essa experiência foi de grande valia para mim e, juntamente com o conhecimento técnico, contribuiu significativamente para a minha formação pessoal e profissional como futura médica veterinária.

Hoje, continuo com os mesmos objetivos de carreira e da área que pretendo seguir, a clínica de pequenos animais. Sendo assim, sou extremamente grata por toda a trajetória vivida durante a graduação, especialmente no estágio supervisionado, onde tanto cresci. Pretendo seguir me dedicando aos estudos após a formatura, buscando especialização em dermatologia de pequenos animais, e posteriormente, em medicina de felinos, a fim de proporcionar um atendimento de excelência aos meus futuros pacientes.

4 CONCLUSÃO

O estágio supervisionado na área de clínica de pequenos animais foi fundamental para meu crescimento profissional e pessoal, uma vez que me possibilitou grande aprendizado sobre a prática de um hospital veterinário e me auxiliou a desenvolver melhor o raciocínio clínico. Além disso, aprendi muito sobre questões de comunicação, ética e posicionamento no mercado de trabalho. Essa experiência foi de grande valia para a minha formação, pois pude adquirir muito conhecimento com excelentes profissionais.

5 ARTIGO DE RELATO DE CASO

O caso escolhido para relato foi redigido conforme as normas da Revista Científica Pro Homine, ISSN 2675-6668.

RETIRADA DE CORPO ESTRANHO GÁSTRICO POR ENDOSCOPIA EM CÃO – RELATO DE CASO.

Removal of gastric foreign body by endoscopy in a young mixed breed dog – Case Report.

RESUMO

Corpos estranhos gástricos são objetos ingeridos por animais que não são digeridos, causando sinais clínicos como vômitos, dor abdominal e apatia, principalmente em cães jovens e de raças pequenas. Essa afecção pode ocasionar complicações, como obstrução, perfuração gástrica, peritonite secundária e até mesmo óbito. O presente artigo relata um caso de retirada de corpo estranho gástrico por endoscopia em cão. Uma fêmea, sem raça definida, de quatro anos, foi atendida apresentando vômitos e prostração. O exame físico revelou dor e presença de estrutura de rígida à palpação abdominal. Radiografia e ultrassonografia confirmaram a presença de corpos estranhos no estômago. A retirada foi realizada por endoscopia, sendo observadas lesões gástricas compatíveis com gastrite, atribuídas ao atrito dos materiais ingeridos. Após o procedimento, a paciente apresentou boa evolução, e recebeu medicação gastroprotetora e anti-inflamatória. O prognóstico foi favorável, conforme descrito na literatura para casos sem perfuração ou peritonite. Portanto, este caso reforça a importância do diagnóstico precoce e da abordagem minimamente invasiva, como a endoscopia, no manejo eficaz dos corpos estranhos gástricos em cães.

Palavras-chave: Vômitos. Estômago. Cães. Diagnóstico. Gastrite.

ABSTRACT

Gastric foreign bodies are objects ingested by animals that are not digested, causing clinical signs such as vomiting, abdominal pain, and apathy, especially in young and small-breed dogs. This condition may lead to complications such as obstruction, gastric perforation, secondary peritonitis, and even death. This article reports a case of gastric foreign body removal by endoscopy in a dog. A four-year-old mixed-breed female dog was seen presenting vomiting and prostration. Physical examination revealed pain and the presence of a firm structure on abdominal palpation. Radiography and ultrasonography confirmed the presence of foreign bodies in the stomach. Removal was performed via endoscopy, and gastric lesions compatible with gastritis were observed, attributed to friction from the ingested materials. After the procedure, the patient showed good recovery and received gastroprotective and anti-inflammatory medication. The prognosis was favorable, as described in the literature for cases without perforation or peritonitis. Therefore, this case reinforces the importance of early diagnosis and minimally invasive approaches, such as endoscopy, for the effective management of gastric foreign bodies in dogs.

Keywords: Vomiting. Stomach. Dogs. Diagnosis. Gastritis.

Introdução

Corpos estranhos gástricos são objetos ingeridos pelo animal que não podem ser digeridos, como pedras e plástico, ou que são digeridos de forma lenta, como os ossos (FOSSUM, 2021). Os cães são mais acometidos do que os gatos, devido aos seus hábitos alimentares indiscriminados (NELSON & COUTO, 2023). Além disso, estudos recentes evidenciaram que cães de raças pequenas, principalmente Shih Tzu e Yorkshire, foram os mais afetados, devido à sua popularidade no Brasil, bem como cães machos e animais jovens, entre 1 e 5 anos (POGGIANI *et al.*, 2020).

Os sinais clínicos mais comuns incluem vômitos agudos devido a obstrução da saída gástrica e irritação da mucosa, anorexia e/ou apatia e, ocasionalmente, dor abdominal. Porém, nem todos os animais acometidos apresentam êmese, e alguns mantêm o apetite normal e permanecem ativos (FOSSUM, 2021). Os corpos estranhos podem ainda lesionar a mucosa gástrica, causando inflamação, erosões e úlceras (SANTOS & AULER, 2017). Esses objetos podem causar obstrução completa ou parcial do trato gastrointestinal, e corpos estranhos pontiagudos podem perfurar o estômago e/ou intestino, provocando peritonite no paciente (MININTER *et al.*, 2019). Em casos mais graves, o paciente pode evoluir para choque e óbito (LIMA *et al.*, 2019).

No exame físico, a palpação abdominal pode auxiliar na identificação do corpo estranho. Todavia, os métodos mais confiáveis para confirmar o diagnóstico são os exames de imagem, como radiografia simples e/ou contrastada, ultrassonografia e endoscopia (NELSON & COUTO, 2023). Os exames laboratoriais são inespecíficos e dependem se há obstrução e da duração e gravidade da mesma, sendo assim, podem apresentar parâmetros normais ou alterados pela desidratação, como hemoconcentração, aumento de albumina sérica e azotemia pré-renal. Além disso, pode haver outras alterações, como alcalose e acidose metabólica (FOSSUM, 2021).

O tratamento consiste na retirada do corpo estranho, que pode ser realizada por gastrotomia, endoscopia ou pela indução ao vômito (FOSSUM, 2021). A endoscopia mostra-se muito eficaz, pois é um método minimamente invasivo, com utilidade diagnóstica e terapêutica, que possibilita a remoção do objeto, evitando uma possível intervenção cirúrgica (CORRÊA, 2002; SANTOS & AULER, 2017). Além disso, a maioria dos corpos estranhos gástricos podem ser removidos por endoscopia, o que é bastante benéfico para os pacientes. A cirurgia é reservada para situações em que a endoscopia não é eficaz ou não pode ser realizada devido à localização do objeto ou a complicações adicionais (FOSSUM, 2021; SILVA *et al.*, 2022). Ademais, em casos específicos, é possível estimular o vômito do paciente, utilizando apomorfina em cães, ou xilazina em gatos, desde que haja segurança para ejeção forçada do material (NELSON & COUTO, 2023).

O prognóstico da afecção é mais favorável quando o corpo estranho se localiza nas porções superiores do trato digestório, como esôfago, estômago ou duodeno, sendo também influenciado pelas características físicas do objeto, grau de oclusão e comprometimento vascular (CÔTÉ *et al.*, 2017). Sendo assim, o prognóstico geralmente é favorável, exceto quando há perfuração gástrica e peritonite secundária (JERICÓ, 2023). Este trabalho tem como objetivo relatar um caso de retirada de corpo estranho gástrico por endoscopia em uma cadela.

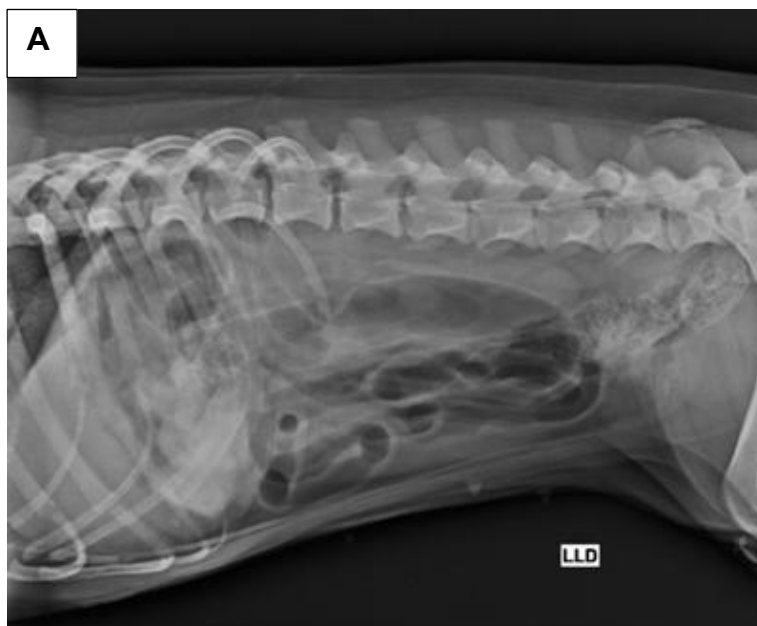Relato do caso

Foi atendido em um hospital veterinário uma cadela, sem raça definida, com quatro anos de idade, castrada, pesando 5 kg, que estava apresentando vômito e prostração há um dia. Na anamnese, os responsáveis relataram que um brinquedo havia sumido e suspeitavam que o animal pudesse tê-lo ingerido. Cerca de duas semanas depois o cão começou a vomitar conteúdo com partes do objeto. Além disso, também relataram hipoquesia, normorexia e normodipsia, assim como normúria. O animal não fazia uso de nenhuma medicação, e os responsáveis negaram contactantes. A vacinação da cadela estava atualizada, porém a desverminação, não. A alimentação era feita com ração super *premium*.

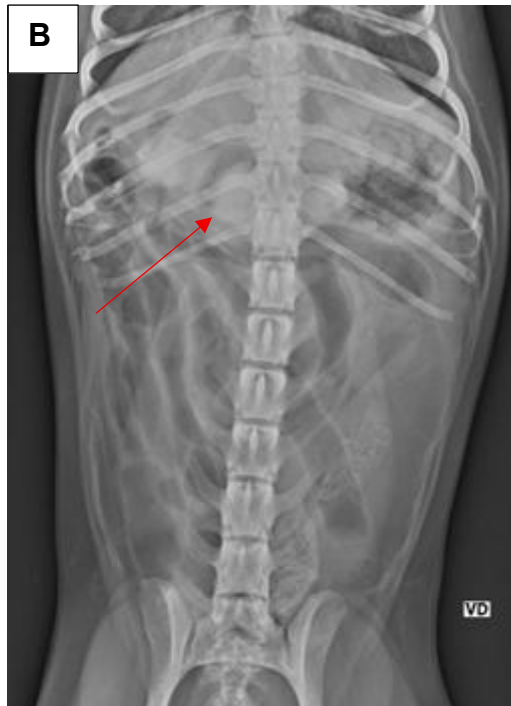No exame físico, foi observado dor à palpação abdominal. Ademais, os parâmetros vitais estavam dentro da normalidade, exceto os linfonodos submandibulares que se apresentavam reativos. Foram solicitados exames complementares para confirmar o diagnóstico e elucidar a gravidade do quadro: hemograma, bioquímica sérica, radiografia abdominal e ultrassom abdominal.

O hemograma resultou apenas em policitemia. A bioquímica sérica não apresentou nenhuma alteração. No exame radiográfico (Figura 8) foi observada a presença de cerca de duas estruturas amorfas e radiopacas em região de antro, indicando presença de corpo estranho gástrico.

Figura 8: Radiografias abdominais do cão com corpo estranho gástrico. Observa-se duas estruturas amorfas e radiopacas no estômago, na região do antro (seta vermelha). A: incidência laterolateral direita. B: incidência ventrodorsal.



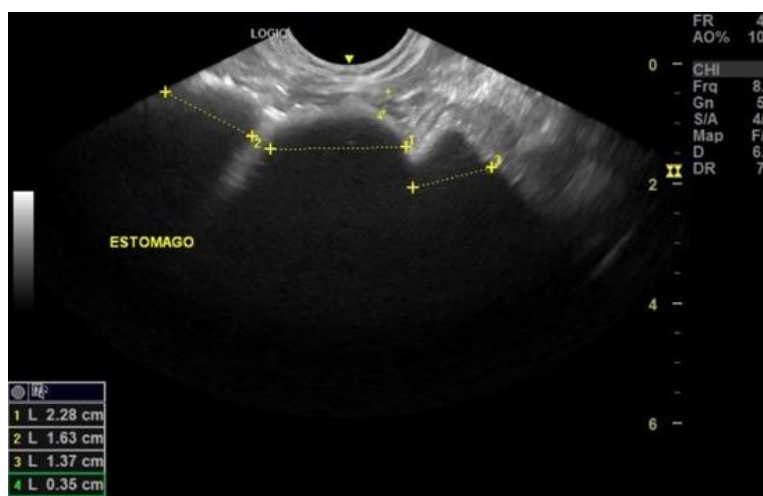
Fonte: Cedido pelo Hospital Veterinário, 2025.



Fonte: Cedido pelo Hospital Veterinário, 2025.

Na ultrassonografia abdominal, foi possível observar a presença de quatro estruturas hipocogênicas, formadoras de forte sombra acústica, no estômago (Figura 9). Além disso, foi identificado aumento de espessura das paredes do duodeno, sugestivo de duodenite, mas não foram visualizados nenhum sinal de dilatação ou obstrução nesse segmento. Dessa forma, foi confirmado o diagnóstico de corpo estranho gástrico.

Figura 9: Ultrassonografia abdominal do cão com corpo estranho gástrico. Observa-se presença de três estruturas hipocogênicas no estômago (marcações amarelas), com formação de sombra acústica posterior.



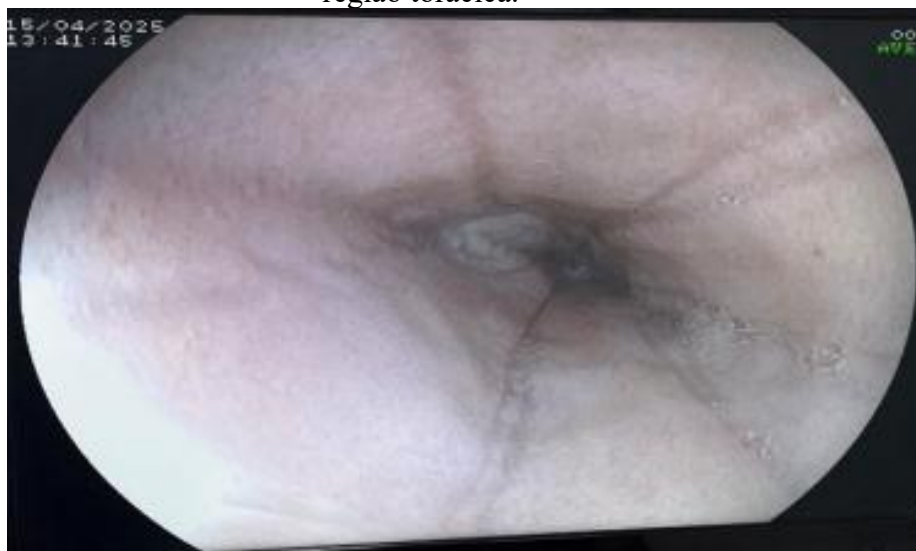Fonte: Cedido pelo Hospital Veterinário, 2025.

Foi indicada a realização do exame de endoscopia para retirada do corpo estranho. A paciente foi admitida à internação, sendo mantida em fluidoterapia (Ringer Lactato, 200 ml em 24 horas) e em jejum. Foi realizado exame eletrocardiográfico, o qual se mostrou sem alterações, sendo assim, o animal foi encaminhado para os procedimentos anestésico e endoscópico.

Para o protocolo pré-anestésico, foi administrado cetamina na dose de 2mg/kg, associada a dexmedetomidina na dose de 1µg/kg e midazolam na dose de 0,2mg/kg, todos por via intravenosa. O animal foi levado para o centro cirúrgico, onde foi feita a indução anestésica com propofol na dose de 2mg/kg e fentanil na dose de 3,5µg/kg. Logo depois, o mesmo foi entubado, sendo mantido na anestesia geral inalatória com isoflurano (0,5-1%) e na fluidoterapia durante todo o processo, com ringer lactato. A monitoração dos parâmetros vitais se manteve sem alterações por todo o procedimento.

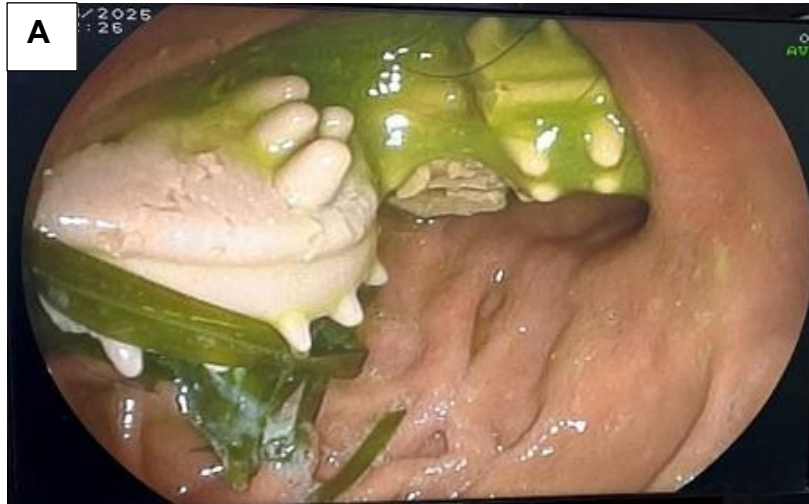O paciente foi posicionado em decúbito lateral esquerdo e foi iniciada a introdução do endoscópio pela cavidade oral, avançando até o esôfago, onde foi possível visualizar a mucosa com algumas erosões focais na região torácica (Figura 10). No estômago, evidenciou-se líquido amarelado de estase, que foi drenado para melhor visualização do trato gastrointestinal, além de quatro corpos estranhos (pedaços de brinquedos de borracha), o maior deles medindo cerca de 3cm x 2cm, e algumas folhas de grama (Figura 11 – A). A mucosa do corpo gástrico apresentava folículos linfóides multifocais (Figura 11- B), e na região de fundo do estômago e antro, a parede se encontrava discretamente edemaciada e pouco friável (Figura 11 - C). No duodeno, foi observada parede e mucosa com aspecto aveludado e regular, porém, com as vilosidades discretamente congestionadas.

Figura 10: Imagem endoscópica da mucosa esofágica com erosões focais na região torácica.

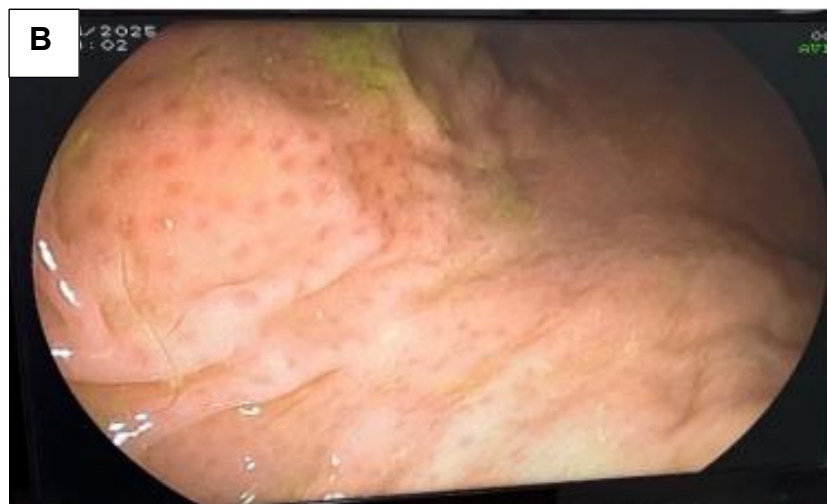

Fonte: Cedido pelo Hospital Veterinário, 2025.

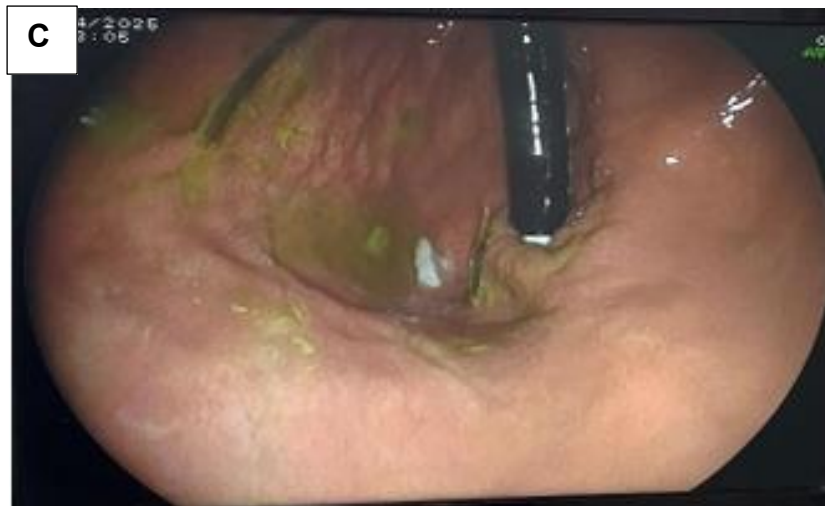Figura 11: Imagens endoscópicas do cão com corpo estranho gástrico. A: Região de corpo gástrico com presença de corpos estranhos (pedaços de brinquedo de borracha e folhas de grama). B: Mucosa do corpo gástrico com folículos linfóides multifocais. C: Fundo de estômago com a parede discretamente edemaciada e pouco friável.



Fonte: Cedido pelo Hospital Veterinário, 2025.



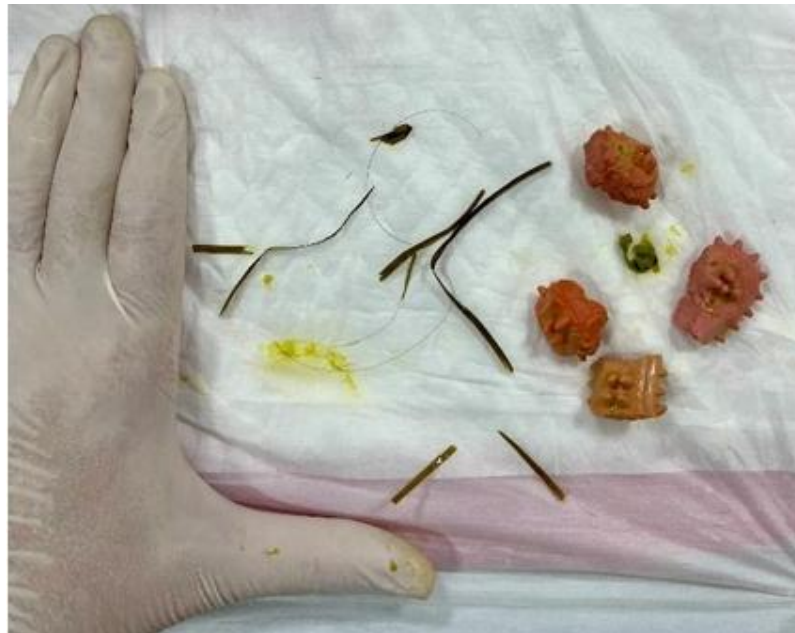Fonte: Cedido pelo Hospital Veterinário, 2025.



Fonte: Cedido pelo Hospital Veterinário, 2025.

Os corpos estranhos foram apreendidos e removidos inteiros (Figura 12), com o auxílio da pinça tipo Alça de Polipectomia, não havendo resistência ao passar pela região de cárdia. Antes da retirada dos objetos, foi possível visualizar o ponto final dos mesmos, que não ultrapassava o piloro. Depois da remoção, toda a região gástrica e duodenal foi novamente inspecionada, e não havia indícios de outros corpos estranhos nestes segmentos.

Figura 12: Corpos estranhos removidos do estômago do cão por meio de endoscopia, sendo quatro pedaços de brinquedo de plástico e algumas folhas de grama.



Fonte: Cedido pelo Hospital Veterinário, 2025.

Após o procedimento, o animal retornou ao setor de internação, onde se recuperou bem, não apresentando mais quadros de vômitos, porém ainda foi mantido na

fluidoterapia e monitorado frequentemente. No dia seguinte, o paciente recebeu alta, uma vez que estava se alimentando normalmente e sem sinais clínicos. Na alta hospitalar, foi prescrito sucralfato (0,5 a 1g/animal, via oral a cada 8 horas durante dez dias), omeprazol (0,5 a 1 mg/kg, via oral a cada 12 horas durante sete dias) e prednisolona (0,5 a 1 mg/kg, via oral a cada 12 horas durante 7 dias). Além disso, foi marcado retorno para o animal em dois dias, a fim de acompanhar o quadro clínico geral e garantir que sua recuperação foi definitiva. O prognóstico do paciente era favorável, os tutores seguiram todas as recomendações médicas e ele se recuperou de forma esperada.

Discussão

De acordo com Nelson & Couto (2023), corpos estranhos gástricos são objetos que passam pelo esôfago e depois não conseguem sair do estômago, como observado no presente caso. Neste relato, o animal de quatro anos apresentou quadro gastrointestinal devido a ingestão de corpo estranho. Este fato corrobora com Poggiani *et al.* (2020), que afirmaram que a ocorrência de corpos estranhos é maior em cães com a idade entre uma a cinco anos. Além disso, a ingestão de objetos deve ser suspeita em qualquer caso de animal jovem com vômitos agudos e persistentes (FOSSUM, 2021).

O animal chegou ao hospital com quadro de êmese, o que é justificado pela irritação da mucosa, obstrução da saída gástrica ou distensão, sendo um dos sinais clínicos mais comuns (SANTOS & AULER, 2017; NELSON & COUTO, 2023). No exame físico, o paciente havia sentido dor abdominal à palpação, o que é comum, uma vez que esta situação pode causar distensão abdominal, diarreia, dor, postura anormal e/ou choque (FOSSUM, 2021). Além disso, foi possível palpar uma estrutura firme na região do estômago, confirmando as afirmações de Jericó (2023), que diz que alguns corpos estranhos podem ser palpados durante o exame físico.

Segundo Viana, *et al.* (2020), a anamnese detalhada e exames como ultrassonografia e radiografia são essenciais para garantir o diagnóstico definitivo. A radiografia do paciente em questão identificou objetos radiopacos no estômago, colaborando com o fato de que os mesmos podem ser diagnosticados por exame radiográfico simples, porém a maioria dos corpos estranhos são radiotransparentes (FOSSUM, 2021). Na ultrassonografia abdominal, foi possível visualizar quatro estruturas hipocogênicas e formadoras de forte sombra acústica na região do estômago, o que condiz com a literatura, uma vez que o corpo estranho pode ser visibilizado de acordo com o tipo de material, o efeito de sombra acústica e a hiperecogenicidade (JERICÓ, 2023). Os exames laboratoriais, como hemograma, resultaram apenas em hemoconcentração, o que está de acordo com Fossum (2021), que explica que os achados laboratoriais não podem ser previstos, porém, geralmente são causados por desidratação, sendo a policitemia um dos exemplos.

Uma vez confirmado o diagnóstico, foi indicada a realização da endoscopia, método minimamente invasivo capaz de não somente diagnosticar o corpo estranho e sua localização, como também removê-lo. É uma das técnicas diagnósticas e terapêuticas mais efetivas e indicadas nessa situação, já que a maioria dos objetos ingeridos podem ser removidos endoscopicamente (RIBEIRO, 2000; MOORE *et al.*, 2003). Durante o procedimento endoscópico, foi possível inspecionar várias regiões do trato gastrointestinal, como por exemplo, o esôfago, que se encontrava com algumas erosões focais na região torácica, indicando esofagite erosiva leve Grau I, segundo a classificação

de Savary Miller, provavelmente causada por refluxo gastro-esofágico (OLLYO *et al.*, 1992). Essas lesões são mais fáceis de diagnosticar pela endoscopia, de acordo com Macintire (2007). Além disso, as alterações presentes na mucosa gástrica, ou seja, os folículos linfóides multifocais e parede edemaciada, sugerem gastrite linfoplasmocitária moderada, de característica crônica, provavelmente causada pelo atrito dos corpos estranhos, podendo estar relacionada com sensibilidade alimentar, ou infecção por *Helicobacter pylori*. Conforme citado por Fossum (2021) e Moore *et al.*, (2003) uma das indicações da endoscopia é diagnosticar lesões gástricas e avaliar a integridade da mucosa após a retirada dos corpos estranhos, como foi feito neste caso.

Após o procedimento, o animal se recuperou de forma satisfatória no setor de internação do hospital, recebendo alta médica logo em seguida. Foi prescrito ao paciente terapia constituída por protetor gástrico, antiácido e anti-inflamatório, a fim de tratar a esofagite e as alterações em mucosa gástrica, conforme sugerido por Macintire (2007) e Fossum (2021), este último mencionando o medicamento sucralfato como formador de camada protetora sobre a úlcera ou lesão gástrica. O prognóstico da ingestão por corpos estranhos é favorável, desde que não haja perfuração gástrica e peritonite secundária (JERICÓ, 2023), sendo este caso um exemplo desta afirmação.

Considerações finais

Este caso evidencia a importância da endoscopia como opção terapêutica eficaz e minimamente invasiva para remoção de corpos estranhos gástricos. O procedimento permitiu a resolução rápida dos sinais clínicos e uma recuperação satisfatória, o que reforça o valor do diagnóstico precoce e de uma abordagem menos invasiva no manejo desses pacientes. Além disso, destaca-se a necessidade de atenção aos sinais clínicos inespecíficos, especialmente em animais jovens, para que o tratamento adequado seja instituído sem atraso.

Conflitos de interesse

Eu, Aline Cássia Almeida Ribeiro, autor responsável pela submissão do manuscrito intitulado “Retirada de corpo estranho gástrico por endoscopia em cão jovem sem raça definida – relato de caso” e todos os coautores que aqui se apresentam, declaramos que não possuímos, conflito de interesses de ordem pessoal, comercial, acadêmico, político ou financeiro no manuscrito.

Referências

NELSON, W.R.; COUTO, G.C. **Medicina interna de Pequenos Animais**. 6^o Edição, 2023.

FOSSUM, THERESA W. **Cirurgia de Pequenos Animais**. 5. ed. Rio de Janeiro: GEN Guanabara Koogan, 2021.

MINITER, B. M. et al. Use of computed tomography (CT) for the diagnosis of mechanical gastrointestinal obstruction in canines and felines. **Plos One**. v.14, n.8, p.1 9, 2019.

SANTOS, M. C. F. P.; AULER, F. A. B. Doenças gástricas. In: JERICÓ, M. M.; ANDRADE NETO, J. P.; KOGIKA, M. M. (org.). **Tratado de medicina interna de cães e gatos**. 2 ed. São Paulo: Roca, 2017. p. 963–975.

CORRÊA, V. P. Diagnóstico e possibilidade de remoção, por via endoscópica, de corpos estranhos esofágicos em pequenos animais. **Revista de Educação Continuada em Medicina Veterinária e Zootecnia do CRMV-SP**, v. 5, n. 1, p. 32-40, 1 jan. 2002.

CÔTÉ, Etienne; ETTINGER, Stephen J.; FELDMAN, Edward C. (Ed.). **Textbook of veterinary internal medicine: diseases of the dog and the cat**. Elsevier, 2017.

JERICÓ, M. M., NETO, J. P. de A.; KOGIKA, M. M. **Tratado de Medicina Interna de Cães e Gatos**. 2. ed. São Paulo: Grupo GEN, 2023.

POGGIANI, F. M.; et al. Endoscopic removal of foreign body in upper gastrointestinal tract in dogs: success rate and complications. **Acta Scientiae Veterinariae**, v. 48, 2020.

VIANA, E. G., BEZERRA, S. T. C. S., RODRIGUES, I. R., BRAGA, C. C. S., & PINTO, R. N. Abordagem clínico-cirúrgica em cão com corpo estranho linear extenso. **Ciência Animal**, v. 30, n. 2, p. 42–50, 2020.

MOORE, LISA E. The advantages and disadvantages of endoscopy. **Clinical techniques in small animal practice**, v. 18, n. 4, p. 250-253, 2003.

RIBEIRO, K. T. Corpo estranho. In: Sociedade Brasileira de Endoscopia Digestiva (org.). **Endoscopia digestiva alta**. 3. ed. Rio de Janeiro: Medsi, 2000. p. 104–117.

MACINTIRE, D. K.; DROBATS, K. J.; HASKINS, S. C. **Emergência e cuidados intensivos em pequenos animais**. Barueri: Manole, 2007.

OLLYO, J. B. *et al.* La nouvelle classification de Savary des oesophagites de reflux [Savary's new endoscopic classification of reflux oesophagitis]. **Acta Endoscopica**, v. 22, n. 3, p. 307-320, 1992.