

CENTRO UNIVERSITÁRIO DE LAVRAS
CURSO DE GRADUAÇÃO EM FISIOTERAPIA

ANDRESSA XAVIER DA SILVA
BRUNA CRISTINA VARGAS SILVA TRINDADE
LORRAYNE EMANUELLE RODRIGUES REZENDE
MICHELE ANDRELINO REZENDE

PORTFÓLIO ACADÊMICO: ATUAÇÃO FISIOTERAPÊUTICA NAS DISFUNÇÕES
NEUROLÓGICAS E DERMATOLÓGICAS

LAVRAS - MG
2023

ANDRESSA XAVIER DA SILVA
BRUNA CRISTINA VARGAS SILVA TRINDADE
LORRAYNE EMANUELLE RODRIGUES REZENDE
MICHELE ANDRELINO REZENDE

**PORTFÓLIO ACADÊMICO: ATUAÇÃO FISIOTERAPÊUTICA NAS DISFUNÇÕES
NEUROLÓGICAS E DERMATOLÓGICAS**

Portfólio Acadêmico apresentado ao Centro Universitário de Lavras como parte das exigências da disciplina Trabalho de Conclusão de Curso, do curso de graduação em Fisioterapia.

PROFESSORA

Profa. Ma. Nivea Maria Saldanha Lagoeiro Alvarenga

LAVRAS - MG
2023

Ficha Catalográfica preparada pelo Setor de Processamento Técnico
da Biblioteca Central do UNILAVRAS

S586a Silva, Andressa Xavier da.
Atuação fisioterapêutica nas disfunções neurológicas e dermatológicas /
Andressa Xavier, Bruna Cristina Vargas Silva Trindade, Lorryne Emanuelle
Rodrigues Rezende, Michele Andreino Rezende – Lavras: Unilavras, 2023.

94f.:il.

Portfólio acadêmico (Graduação em Fisioterapia) – Unilavras,
Lavras, 2023.

Orientador: Prof.^a Nívea Maria Saldanha Lagoeiro Alvarenga.

1. Queimadura. 2. Síndrome de Down. 3. Paralisia cerebral. I. Trindade,
Bruna Cristina Vargas Silva. II. Rezende, Lorryne Emanuelle Rodrigues. III.
Rezende, Michele Andreino. IV. Alvarenga, Nívea Maria Saldanha Lagoeiro.
(Orient.). V. Título.

ANDRESSA XAVIER DA SILVA
BRUNA CRISTINA VARGAS SILVA TRINDADE
LORRAYNE EMANUELLE RODRIGUES REZENDE
MICHELE ANDRELINO REZENDE

**PORTFÓLIO ACADÊMICO: ATUAÇÃO FISIOTERAPÊUTICA NAS DISFUNÇÕES
NEUROLÓGICAS E DERMATOLÓGICAS**

Portfólio Acadêmico apresentado ao Centro Universitário de Lavras como parte das exigências da disciplina Trabalho de Conclusão de Curso, do curso de graduação em Fisioterapia.

Aprovado em: ____ / ____ / ____

PROFESSORA

Profa. Ma. Nívea Maria Saldanha Lagoeiro Alvarenga – UNILAVRAS

MEMBRO DA BANCA

Profa. Dra. Laiz Helena de Castro Toledo - UNILAVRAS

LAVRAS – MG
2023

Dedico a Deus, minha família e amigos, que contribuíram para que esta jornada se tornasse ainda mais leve.

Andressa Xavier da Silva

Dedico este trabalho primeiramente a Deus, em especial à minha mãe e minha esposa por todo apoio durante este período, aos demais familiares e todos aqueles que de alguma forma contribuiu para que eu chegasse até aqui.

Bruna Cristina Vargas Silva Trindade

Dedico primeiramente a Deus, por me capacitar todos os dias para estar em busca dos meus sonhos. Dedico também a minha família que está sempre a me apoiar.

**Lorrayne Emanuelle Rodrigues
Rezende**

Dedico este trabalho aos meus pais, meus maiores e melhores orientadores na vida.

Michele Andreilino Rezende

AGRADECIMENTOS

Agradeço, primeiramente, a Deus por ter me dado forças para concluir com êxito esta jornada, que se não fosse o teu amor, não conseguiria. Agradeço aos meus Pais, que não mediram esforços e incentivos para me manter de pé a cada obstáculo.

Aos meus familiares e amigos que durante esses 5 anos contribuíram para que esta jornada fosse mais leve, tornando-se anjos que iluminava cada fase escura.

E por fim, aos meus Professores que entregaram todo seu conhecimento com muito carinho, contribuindo para a minha formação, cada quão com seu jeitinho especial estarão para sempre em meu coração.

Andressa Xavier da Silva

Agradeço primeiramente a Deus pelo dom da vida, por me dar sabedoria e persistência para suportar todo o processo, sempre iluminando meu caminho para que eu pudesse seguir em frente e sempre ajudando ao próximo.

A todos os meus Guias e Orixás que mesmo sem eu perceber e merecer, sempre me protegeram durante todo o processo, cuidando de mim durante o percurso.

A minha mãe, minha fortaleza e exemplo de mulher que, diante de todas as dificuldades, se dispôs em me ajudar para que eu não desistisse dos meus sonhos, me incentivando a continuar e a acreditar em mim mesma. E aos meus familiares por todas as palavras de incentivo.

A minha esposa que também esteve comigo em todos os momentos, suportando os surtos e crises diárias e sempre segurando minhas mãos, me amparando e também oferecendo palavras de incentivo.

Aos meus amigos que já se formaram e aos que estão comigo nessa fase, por todo companheirismo, proporcionando alegria no dia a dia e os deixando mais leves.

Aos professores, pela disposição de ensinar, por compartilhar seus conhecimentos e experiências com esforço e dedicação durante todo o curso com bastante leveza e com palavras de incentivo que nos fizeram acreditar no futuro.

Ao UNILAVRAS por toda estrutura fornecida para ampliação dos meus conhecimentos e pelos funcionários maravilhosos que pude conhecer e conviver durante esse período.

A professora orientadora pelo apoio e auxílio durante a concepção deste trabalho, nos orientando com bastante dedicação, oferecendo dicas para um melhor aprendizado.

E por fim agradeço a todos os pacientes que eu tive o privilégio de atender durante o período do estágio, por terem confiado seus corpos a mim para que, diante dos meus conhecimentos, pudesse lhes proporcionar melhora das suas afecções e uma melhor qualidade de vida.

Bruna Cristina Vargas Silva Trindade

Agradeço primeiramente a Deus, pois sem Ele nada disso seria possível. Por abençoar e iluminar os meus caminhos, dando força e sabedoria para enfrentar as adversidades que surgem.

A minha família, amigos e namorado por todo apoio e encorajamento para me manter firme nos meus propósitos. Em especial aos meus pais Eder e Kesley e a minha irmã Greicy, que são a minha base para enfrentar qualquer desafio.

À Prof. Nivea Maria Lagoeiro Alvarenga, pela orientação, paciência e troca de conhecimentos, e também aos demais professores pela dedicação e por nos acrescentar tanto em sabedoria durante a vida acadêmica.

Lorrayne Emanuelle Rodrigues Rezende

A Deus, eu agradeço por me capacitar e me permitir realizar mais um sonho.

Aos meus pais, Alexandre e Elaine, por acreditarem em minhas escolhas, sempre me incentivando, não permitindo que eu desistisse.

Ao meu irmão Guilherme, que me encorajou nos momentos de dificuldade.

Ao meu namorado Igor, por todo companheirismo, apoio e suporte.

Aos meus amigos, que caminharam comigo durante estes cinco anos de graduação.

Por fim, agradeço todos os professores pelos ensinamentos e conselhos. Em especial à orientadora Nivea Maria Saldanha Lagoeiro Alvarenga, por toda disposição em ajudar.

Michele Andreilino Rezende

“Aqueles que esperam no Senhor renovam as suas forças.

Voam alto como águias; correm e não ficam exaustos, andam e não se cansam.

Ele dá força ao cansado, e aumenta as forças ao que não tem nenhum vigor.

Os jovens se cansarão e se fatigarão, e os mancebos cairão, mas os que esperam no Senhor renovarão as suas forças; subirão com asas como águias; correrão, e não se cansarão; andarão, e não se fatigarão.

(BÍBLIA. Português, Bíblia sagrada. Tradução de Ivo Storniolo, Euclides M. Balancin. São Paulo: Sociedade Bíblica Católica Internacional e Paulus, 1990. Edição: Pastoral)

LISTA DE ILUSTRAÇÕES

Figura 1 - Características da Síndrome de Down.....	17
Figura 2 - Anamnese.....	19
Figura 3 - Escala Visual Numérica.....	20
Figura 4 - Goniômetro.....	21
Figura 5 - Fita métrica flexível (150 cm).....	22
Figura 6 - Classificação das queimaduras.....	24
Figura 7 – Alongamento passivo.....	30
Figura 8 - Manobra de Drenagem Linfática Manual.....	31
Figura 9 - Técnica de Liberação Tecidual Funcional.....	32
Figura 10 - Dessensibilização com texturas variadas.....	33
Figura 11 - Aplicação do LED Vermelho no MSD.....	34
Figura 12 - Comparação do MSD pré e pós-intervenção.....	35
Figura 13 - Perimetria pré e pós intervenção.....	36
Figura 14 - Goniometria pré e pós intervenção.....	36
Figura 15 - Posicionamento em prono e supino.....	38
Figura 16 - Itens em supino da AIMS.....	39
Figura 17 - Fortalecimento de tronco.....	40
Figura 18 - Estímulo da reação de proteção lateral.....	41
Figura 19 - Fortalecimento de paravertebrais.....	42
Figura 20 - Postura <i>Side Sitting</i>	43
Figura 21 - Treino da postura de gato.....	44
Figura 22 - Paciente sob cuidados em Unidade de Terapia Intensiva Neonatal.....	48
Figura 23 - Tomografia computadorizada de crânio.....	48
Figura 24 - Classificação Internacional da Funcionalidade, Incapacidade e Saúde.....	49
Figura 25 - GMFCS.....	53
Figura 26 - Estímulo bimanual para realização de tarefas.....	55
Figura 27 - Treino de equilíbrio.....	56
Figura 28 - Marcha na esteira.....	57
Figura 29 - Fortalecimento de MMII.....	58
Figura 30 - Fortalecimento de MMII e MMSS.....	59

Figura 31 - Estímulo sensorial.....	60
Figura 32 - Prevenção de deficiências secundárias.....	61
Figura 33 - Cariótipo.....	63
Figura 34 - Fortalecimento de membros inferiores.....	67
Figura 35 - Fortalecimento de membros superiores.....	68
Figura 36 - Fortalecimento de abdominais.....	69
Figura 37 - Aprimoramento de habilidade motora fina e coordenação.....	70
Figura 38 - Treino de equilíbrio em colchonete.....	71
Figura 39 - Treino de equilíbrio em cama elástica.....	71
Figura 40 - Estimulação sensorial em tapetes sensoriais.....	72
Figura 41 - Estimulação sensorial com objetos de diferentes texturas.....	73
Figura 42 - Aperfeiçoamento da marcha.....	74

LISTA DE TABELAS

Tabela 1 – Dados da perimetria antes da intervenção fisioterapêutica.	22
Tabela 2 – Dados após a intervenção fisioterapêutica.	35
Tabela 3 – Comparação entre a avaliação e reavaliação.	45
Tabela 4 - Principais tópicos da ficha de avaliação do paciente (continua).	50
Tabela 5 - Avaliação e reavaliação da GMFM-88.	62
Tabela 6 - Resultados da avaliação (continua).	64
Tabela 7 - Avaliação inicial e final da GMFM-88.	75

LISTA DE ABREVIATURAS E SIGLAS

ADM: amplitude de movimento
AIMS: Alberta Motor Infant Scale
AFO: *Ankle, Foot, Orthose* - Órtese suropodálica
APGAR: Escala ou Índice Apgar
CIF: Classificação Internacional da Funcionalidade, Incapacidade e Saúde
DSAVT: Defeito de Septo Atrioventricular Total
D: direito
DLM: drenagem linfática manual
E: esquerdo
EVN: escala visual numérica
GMFM: Classificação da Função Motora grossa
IS: Integração Sensorial
LED: Light Emiting Diode
LTF: liberação tecidual funcional
MID: membro inferior direito
MIE: membro inferior esquerdo
MMII: membros inferiores
MSD: membro superior direito
MSE: membro superior esquerdo
MMSS: membros superiores
OMS: Organização Mundial da Saúde
PC: paralisia cerebral
SD: Síndrome de Down
SIC: segundo informações colhidas
SNC: Sistema Nervoso Central
TC: tomografia computadorizada
UTI: Unidade de Terapia Intensiva

SUMÁRIO

1	INTRODUÇÃO	13
2	DESENVOLVIMENTO COLETIVO	15
2.1	Fisioterapia Neurofuncional	15
2.1.1	Apgar	15
2.1.2	<i>Gross Motor Function Measure (GMFM)</i>	15
2.1.3	Síndrome de Down	16
2.2	Fisioterapia Dermatofuncional	18
3	DESENVOLVIMENTO INDIVIDUAL	19
3.1	Contextualização da Aluna Andressa Xavier Da Silva	19
3.1.1	Queimadura	22
3.1.2	Cicatrização e enxertos	25
3.1.3	Fibrose e aderência cicatricial	25
3.1.4	Linfedema	26
3.1.5	Laserterapia	26
3.1.6	Abordagem fisioterapêutica em lesões por queimaduras	28
3.1.7	Condutas e Intervenções	29
3.2	Contextualização da aluna Bruna Cristina Vargas Silva Trindade	37
3.3	Contextualização da Aluna Lorryne Emanuelle Rodrigues Rezende	47
3.3.1	Paralisia Cerebral	51
3.3.2	Paralisia Cerebral Hemiplégica Espástica	53
3.3.3	Condutas e intervenções	54
3.4	Contextualização da aluna Michele Andreilino Rezende	63
3.4.1	Condutas e intervenções	66
4	AUTOAVALIAÇÃO	76

4.1 Análise crítica dos aprendizados adquiridos pela aluna Andressa Xavier da Silva	76
4.2 Análise crítica dos aprendizados adquiridos pela aluna Bruna Cristina Vargas Silva Trindade	76
4.3 Análise crítica dos aprendizados adquiridos pela aluna Lorryne Emanuelle Rodrigues Rezende	76
4.4 Análise crítica dos aprendizados adquiridos pela aluna Michele Andreelino Rezende.....	77
5 CONCLUSÃO	78
5.1 Andressa Xavier da Silva	78
5.2 Bruna Cristina Vargas Silva Trindade.....	78
5.3 Lorryne Emanuelle Rodrigues Rezende.....	78
5.4 Michele Andreelino Rezende.....	79
REFERÊNCIAS	80
ANEXOS	88
Anexo 1 - Termo de autorização de uso de imagem	88
Anexo 2 - Ficha de avaliação de Neuropediatria	89

1 INTRODUÇÃO

A aluna Andressa Xavier da Silva, graduada em Educação Física (Bacharelado em 2018/1), iniciou a graduação em Fisioterapia pelo Centro Universitário de Lavras-MG em 2018/2. A experiência na área de reabilitação e prevenção esportiva em um projeto de extensão da Universidade Federal de Lavras-MG, com a participação de profissional de educação física e fisioterapeutas, contribuiu para que tivesse interesse na área. Durante esses anos de graduação da Fisioterapia o interesse maior era na área de ortopedia; no entanto, ao iniciar o estágio supervisionado teve interesse pela área da Dermatofuncional. Neste portfólio serão apresentadas condutas fisioterapêuticas no caso de queimadura, seguido de câncer e enxerto na região. O objetivo deste relato é mostrar os resultados obtidos com as intervenções fisioterapêuticas e também a importância dessa área de atuação.

A aluna Bruna Cristina Vargas Silva Trindade iniciou a graduação em fisioterapia no Centro Universitário de Lavras no ano de 2017/2. Inicialmente não sabia se era realmente a profissão que queria, mas à medida que cursava as disciplinas, identificou-se com diversas áreas de atuação. Mesmo antes do início do estágio supervisionado já sentia que a neuropediatria tinha despertado um interesse considerável, sendo então a área escolhida para o presente portfólio. O objetivo do mesmo é descrever a atuação da fisioterapia no tratamento da Síndrome de Down, correlacionado a prática com as evidências científicas, e detalhando as evoluções obtidas durante o tratamento.

A aluna Lorryne Emanuelle Rodrigues Rezende iniciou a graduação no curso de Fisioterapia do Centro Universitário de Lavras MG em 2018. No início, ainda estava incerta se realmente era o que queria, mas, com o passar do tempo foi se encantando cada vez mais com o curso, tendo a certeza que não poderia ter feito escolha melhor para a vida. Durante o processo acadêmico, teve contato com várias áreas de atuação da fisioterapia e, dentre elas, a Neuropediatria despertou um grande interesse. Portanto, o presente portfólio tem como objetivo apresentar o tratamento fisioterapêutico realizado na Clínica de Fisioterapia do Centro Universitário de Lavras em um paciente diagnosticado com Paralisia Cerebral Hemiplégica Espástica. Serão

apresentadas as condutas fisioterápicas correlacionadas à teoria de disciplinas ministradas durante o curso e evidências da literatura.

A aluna Michele Andreino Rezende iniciou sua graduação no curso de Fisioterapia no segundo semestre de 2018. Anteriormente cursou um período de Administração, no entanto não se identificou com o mesmo. Quando iniciou o curso de fisioterapia não imaginava o quão abrangente a profissão seria. Com o início do estágio supervisionado, teve contato com a área de Neuropediatria, a qual despertou muito interesse. O presente portfólio tem como objetivo apresentar o tratamento fisioterapêutico realizado em um paciente da Clínica de Fisioterapia do Centro Universitário de Lavras com diagnóstico de Síndrome de Down, correlacionando com as disciplinas do curso e com a literatura científica atual.

2 DESENVOLVIMENTO COLETIVO

2.1 Fisioterapia Neurofuncional

A Fisioterapia Neurofuncional é uma especialidade reconhecida pelo COFFITO, que visa proporcionar intervenções a indivíduos acometidos por distúrbios cinético-funcionais relacionados ao Sistema Nervoso. Essa área possui duas ramificações, sendo elas a Fisioterapia Neurofuncional Adulto e a Fisioterapia Neurofuncional Pediátrica, visto que, os distúrbios neurológicos podem ocorrer em qualquer faixa etária (PINHEIRO, 2009).

Desta forma, um dos temas abordados nesse portfólio é direcionado ao tratamento de distúrbios neurofuncionais pediátricos, atuando na reabilitação destes de acordo com a individualidade de cada paciente.

2.1.1 Apgar

O escore de APGAR é um sistema de pontuação desenvolvido para padronizar avaliações de recém nascidos. A pontuação é dada através de cinco sinais, avaliados no primeiro e no quinto minuto de vida. Os sinais são “frequência cardíaca, esforço respiratório, tônus muscular, irritabilidade reflexa e coloração da pele”. Através desses, é possível prever a sobrevivência e comparar métodos de ressuscitação de bebês. Escores de APGAR baixos, ou seja, menores que 7, estão correlacionados a riscos aumentados de incapacidades neurológicas e até mesmo mortalidade (EHRENSTEIN, 2019).

2.1.2 Gross Motor Function Measure (GMFM)

Para uma avaliação mais criteriosa, foi utilizado o instrumento *Gross Motor Function Measure* (GMFM), que segundo Tudella e Formiga (p.164, 2021) “foi desenvolvido e validado para avaliar quantitativamente o desempenho motor grosso de crianças com PC e com SD, por meio da observação de sua capacidade funcional”. Por meio deste, conseguimos verificar 88 itens divididos em 5 categorias, são estas,

“A”: “Deitar e rolar”; “B”: “Sentar”; “C”: “Engatinhar e ajoelhar”; “D”: “Em pé” e “E”: “Andar, correr e pular” (MONTEIRO; ABREU; VALENTI, 2015).

2.1.3 Síndrome de Down

“A Síndrome de Down (SD) ou trissomia do 21 é uma condição humana geneticamente determinada. É a alteração cromossômica mais comum em humanos e a principal causa de deficiência intelectual na população” (BRASIL, p.9, 2013).

Este distúrbio cromossômico se apresenta em um a cada 800 nascidos vivos no Brasil e sua incidência pode aumentar devido a fatores endógenos, como em casos de gestação após 35 anos (ANTONARAKIS et al., 2020).

Esta cromossomopatia é caracterizada pela presença de um (01) cromossomo a mais do que o habitual; portanto, ao invés de 46 cromossomos, as células terão 47. Por conta desta anomalia numérica, estes indivíduos irão apresentar alterações em seu sistema nervoso, musculoesquelético, cardiorrespiratório, digestório, endócrino e sensorial, levando a necessidade de realizarem acompanhamento com uma equipe multiprofissional (CAMARGOS et al., 2019).

A translucência nucal espessada (acúmulo de líquido na região da nuca do bebê) e a ausência do osso nasal são alterações específicas que podem ser percebidas durante a realização da ultrassonografia fetal, entre a 11^o e 14^o semana de gestação, que indicam a possibilidade de presença da SD. Para confirmação seria necessário realizar uma análise genética através da amniocentese, que consiste na coleta de líquido amniótico ou realizar a biópsia de vilos coriais, onde é coletado fragmentos da placenta. Por serem exames muito invasivos, estes podem trazer riscos ao bebê. Com isso, muitas mães optam por confirmar o diagnóstico apenas depois do nascimento (BRASIL, 2013).

O cariótipo é o exame laboratorial utilizado para comprovação da alteração cromossômica após o nascimento. Não é uma obrigatoriedade realizá-lo, visto que a partir da observação das características fenotípicas é possível fechar um diagnóstico clínico. Mas, sua realização é muito indicada pelos médicos pois a partir do seu resultado será possível nortear o aconselhamento genético. Com esta análise citogenética, pode-se perceber 3 formas de alocação deste cromossomo extra:

trissomia simples (presente em cerca de 95% dos portadores da síndrome, é a trissomia do cromossomo 21 em todas as células), translocação (envolvendo cromossomo 21 e 14) e mosaicismo (mais raro, quando a trissomia não se apresenta em todas as células) (ANTONARAKIS et al., 2020).

Com relação às alterações sistêmicas presentes, pode-se destacar a deficiência intelectual que é a característica clínica mais predominante em uma pessoa com SD devido ao volume reduzido das estruturas de seu sistema nervoso central e número reduzido de neurônios (SHIELDS, 2021). Em relação às principais alterações neuromusculoesqueléticas, pode-se citar a presença de hiper mobilidade das articulações, hipotonia e fraqueza muscular global (CAMARGOS et al., 2019).

A Figura 1 apresenta algumas características utilizadas para nortear o diagnóstico clínico da SD (BRASIL, 2013).

Figura 1 - Características da Síndrome de Down.

Exame segmentar		Sinais e sintomas
Cabeça	Olhos	Epicanto
		Fenda palpebral oblíqua
		Sinófris
	Nariz	Ponte nasal plana Nariz pequeno
	Boca	Palato alto
		Hipodontia Protusão lingual
	Forma	Braquicefalia
Cabelo	Fino, liso e de implantação baixa	
Orelha	Pequena com lobo delicado	
	Implantação baixa	
Pescoço	Tecidos conectivos	Excesso de tecido adiposo no dorso do pescoço Excesso de pele no pescoço
Tórax	Coração	Cardiopatia
Abdome	Parede abdominal	Diástase do músculo reto abdominal
	Cicatriz umbilical	Hérnia Umbilical
Sistema Locomotor	Superior	Prega palmar única Clinodactilia do 5º dedo da mão
	Inferior	Distância entre 1º e o 2º dedo do pé
	Tônus	Hipotonia Frouxidão ligamentar
Desenvolvimento Global		Déficit pondero-estatural Déficit Psicomotor Déficit Intelectual

Fonte: Brasil (2013).

Segundo Shields (2021), o tratamento fisioterapêutico na SD tem como objetivo “otimizar as habilidades motoras e minimizar o desenvolvimento de padrões anormais de movimento compensatório” (SHIELDS, p. 244, 2021).

2.2 Fisioterapia Dermatofuncional

A Fisioterapia Dermatofuncional, é considerada uma especificidade responsável por atuar na prevenção, promoção e recuperação do sistema tegumentar (LEITE et al., 2013).

A especialidade da fisioterapia dermatofuncional, reconhecida pela (Resolução COFFITO no 362, 2009) atua na promoção, prevenção e recuperação do sistema tegumentar no que se refere às repercussões resultantes de distúrbios endócrino-metabólico, dermatológico, circulatório, osteomioarticular e neurológico, tendo como consequência a recuperação estética e/ ou funcional. O fisioterapeuta dermatofuncional está habilitado a tratar lesões por queimadura (Acordão COFFITO no 924, 2018), conseqüentemente, a especialidade tem como competência o tratamento de disfunções que afetam direta ou indiretamente o tegumento, agindo em todos os níveis de atenção à saúde, englobando-se a programas de promoção, manutenção, prevenção, proteção e recuperação (MELLO, 2014).

De acordo com Rocha (2012) a fisioterapia tem como principal recurso para o tratamento de pacientes acometidos por essas lesões, a eletroterapia. Essa é definida com terapia de corrente elétrica de baixa intensidade, de forma direta ou previamente transformada a fim de estimular diferentes sistemas orgânicos com importantes objetivos terapêuticos. Desta forma, este recurso é importante no tratamento das cicatrizes e feridas dentre suas diversas modalidades, pode-se evidenciar a aplicação da corrente alternada, pois é importante para tratar aderências de tendões ao tecido cicatricial subjacente.

De acordo com os códigos de ética, para realizar o portfólio, executar os procedimentos fisioterapêuticos e uso de imagens da paciente, foi assinado o termo de autorização de uso de imagem que é disponibilizado pela clínica de Fisioterapia do Unilavras (ANEXO 1).

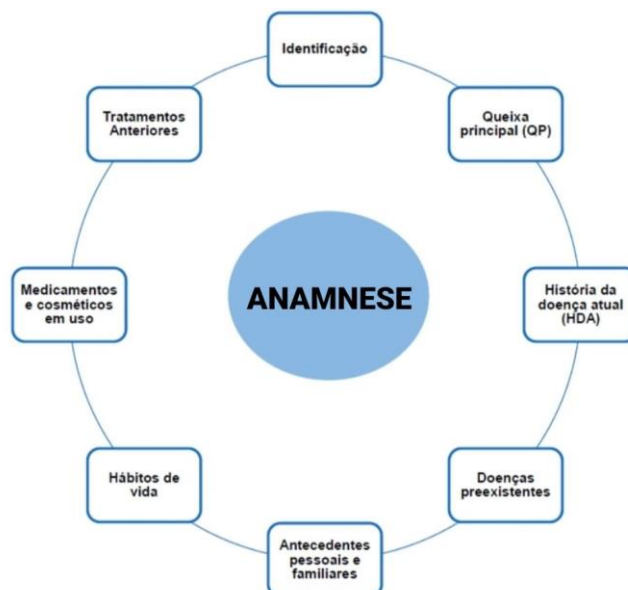
DESENVOLVIMENTO INDIVIDUAL

3.1 Contextualização da Aluna Andressa Xavier Da Silva

A paciente M.F.S, idosa, de 85 anos de idade, atendida pela aluna, relata que sofreu uma queimadura no membro superior direito (MSD) na infância no fogão à lenha. Em 2020 foi investigado e diagnosticado câncer de pele na região da cicatriz da queimadura. O tratamento consistiu em 8 sessões de radioterapias. Após esse episódio, a paciente necessitou realizar autoenxerto de coxa de membro inferior direito (MID) para o MSD, e durante a recuperação fez uso dos medicamentos Dexametasona 4 mg, Gabapentina 300mg e Lisador. O autoenxerto é proveniente da própria pele do paciente, retirada de uma área não queimada e transplantada para cobrir uma área queimada (SULLIVAN, 2018).

Para a avaliação fisioterapêutica foi realizada a anamnese (Figura 2), a inspeção e o exame físico que são parâmetros que servem como referência durante a avaliação dermatofuncional. Na inspeção a pele é analisada e do exame físico constam a perimetria, amplitude de movimento (ADM) da área a ser tratada, presença de edema, fibrose, linfedema, aderência cicatricial e dor.

Figura 2 - Anamnese.

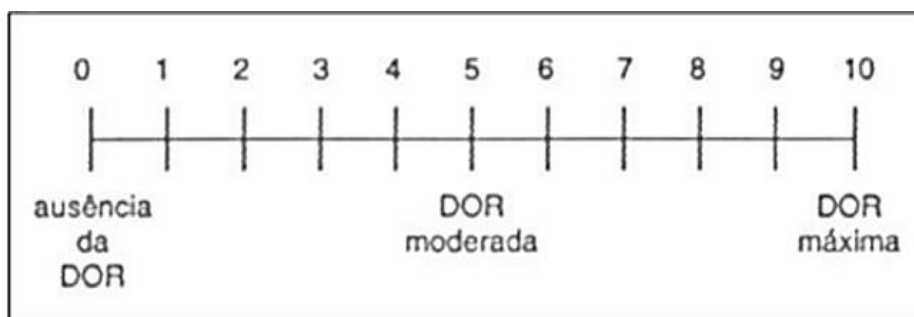


Fonte: Do Autor (2023).

A primeira avaliação fisioterapêutica foi realizada no dia 16 de setembro de 2022. A paciente relatava dor no MSD (local da queimadura) e também no MID, que foi o local do enxerto, além de hipersensibilidade ao ser tocada no MSD, e apresentava também redução da ADM de MSD (extensão de cotovelo). Para verificar o quadro álgico, foi solicitado à paciente que mensurasse a intensidade da dor através da utilização da escala visual numérica de dor (EVN). Os resultados obtidos foram 10 para o MSD e MID.

Conforme descrito por Naime (2013) faz parte da escala unidimensional (Figura 3), que é instrumento simples de linha reta com enumeração de 0 a 10, sendo o início dessa linha 0, representando “sem dor” e 10 com apresentação da dor máxima.

Figura 3 - Escala Visual Numérica.



Fonte: Naime (2013).

A medida da ADM foi realizada através da goniometria, que é uma técnica utilizada para verificar a medida dos ângulos das articulações presentes no corpo humano. Durante a avaliação fisioterapêutica utiliza-se o goniômetro (Figura 4) para quantificar e documentar a ADM (BOBSIN et al. 2019).

Figura 4 - Goniômetro.



Fonte: Do Autor (2023).

A paciente apresentou diferença de ADM do MSD comparado com o MSE. A ADM em extensão de cotovelo no MSD era de 115° e o de MSE era de 180° .

Durante a inspeção e palpação foram constatados no MSD aderência cicatricial, linfedema e fibrose nível 3, além de cacifo positivo, que é a presença de edema, avaliada através da classificação do sinal de Godet. Esta classificação é um sinal clínico avaliado por meio da pressão digital sobre a pele, por pelo menos 5 segundos, a fim de se evidenciar edema. É considerado positivo se a depressão ("cacifo") formada não se desfizer imediatamente após a descompressão, classificada de + a 4+, indicando o grau de congestão (PORTO, 2019).

Para a perimetria do MS foi utilizada a fita métrica (Figura 5) que foi posicionada 5 cm acima e 5 cm abaixo da prega cubital. Os dados da perimetria antes da intervenção fisioterapêutica, realizada no dia 16 de setembro de 2022, são mostrados na Tabela 1.

Figura 5 - Fita métrica flexível (150 cm).



Fonte: Do Autor (2023).

Tabela 1 – Dados da perimetria antes da intervenção fisioterapêutica.

Perimetria 16/09/2022	MSD	MSE
Superior da prega cubital	27 cm	25 cm
Média da prega cubital	25 cm	22 cm
Inferior da prega cubital	21 cm	21 cm

Fonte: Do Autor (2023).

3.1.1 Queimadura

Queimadura é toda lesão provocada pelo contato direto com alguma fonte de calor ou frio, produtos químicos, corrente elétrica, radiação, ou mesmo alguns animais e plantas (como larvas, água-viva, urtiga), entre outros. Se a queimadura atingir 10% do corpo de uma criança ela corre sério risco. Já em adultos, o risco existe se a área atingida for superior a 15% (ADORNO, 2019).

De acordo com a Sociedade Brasileira de Queimados (2019), a queimadura é classificada de acordo com a sua etiologia, extensão, gravidade e profundidade. Os tipos de queimaduras são térmicos (provocadas por fontes de calor como o fogo, líquidos ferventes, vapores, objetos quentes e excesso de exposição ao sol), químicas (provocadas por substância química em contato com a pele ou mesmo através das roupas), eletricidade (provocadas por descargas elétricas).

Atualmente, classifica-se as lesões por queimadura pela profundidade do tecido da pele destruído. O *Guide to Physical Therapist Practice* também descreve comprometimentos do tegumento em relação à profundidade do tecido lesionado (O'SULLIVAN; SCHMITZ; FULK, 2018).

A profundidade na qual uma queimadura causa danos depende de muitos fatores, incluindo a duração e a intensidade do calor, a espessura da pele na área, a distância da área da pele da fonte do calor, a extensão (porcentagem) de área corporal exposta, a vascularização e a idade (O'SULLIVAN; SCHMITZ; FULK, 2018).

De acordo com a profundidade é dividido em epidérmica, espessura superficial, espessura profunda, espessura total e subdérmica. A Figura 6 apresenta os sinais e sintomas clínicos gerais observados em cada uma das classificações de queimaduras (O'SULLIVAN; SCHMITZ; FULK, 2018).

Figura 6 - Classificação das queimaduras.

Profundidade da queimadura	Cor/vascularização	Aparência da superfície/dor	Edema/cura/cicatrização
Epidérmica	Eritematosa, rosa ou vermelha; derme irritada	Sem bolhas, superfície seca; dor atrasada, sensibilidade	Edema mínimo; cura espontânea; sem cicatriz
Espessura parcial superficial	Rosa ou vermelha brilhante, mancha vermelha; derme inflamada; eritematosa com branqueamento e enchimento capilar rápido	Bolhas intactas, exsudação purulenta ou superfície ardida quando as bolhas são removidas; muito dolorida, sensível a mudanças de temperatura, exposição a correntes de ar ou toque leve	Edema moderado; cura espontânea; cicatriz mínima; descoloração
Espessura parcial profunda	Vermelho misturado, branco ceroso; branqueamento com enchimento capilar lento	Bolhas rompidas, superfície úmida; sensível à pressão, mas insensível ao toque leve ou alfinetada leve	Edema acentuado; cura lenta; cicatriz excessiva
Espessura total	Branca (isquêmica), carbonizada, bronzeada, castanha, cor de mogno, preta, vermelha (fixação da hemoglobina); sem branqueamento; vasos trombosados; circulação distal precária	Aparência de pergaminho, coriácea, rígida, seca; anestésica; pelos corporais saem com facilidade	Área rebaixada; cura com enxerto de pele; cicatriz
Subdérmica	Carbonizada	Tecido subcutâneo evidente; anestésica; dano muscular; comprometimento neurológico	Defeitos teciduais; cura com enxertos ou retalhos de pele; cicatriz

Fonte: O'sullivan; Schmitz; Fulk (2018).

3.1.2 Cicatrização e enxertos

Segundo O'Sullivan, Schmitz e Fulk (2018), as cicatrizes de queimaduras ocorrem em áreas de queimadura de espessura parcial profunda, que podem se curar espontaneamente; e queimaduras de espessura total, que tiveram a pele enxertada, mas onde a cobertura de enxerto foi incompleta. Se o tecido maturado demonstra uma taxa maior de produção de colágeno do que de degradação, a cicatriz torna-se elevada e espessa. As cicatrizes tornam-se patológicas quando assumem a forma de hipertrofia, contratura ou ambas. O paciente pode ter uma cicatriz hipertrófica que não interfira no movimento ou uma faixa de contratura cicatricial que não seja hipertrofiada.

As lesões extensas por queimaduras profundas eliminam a capacidade de regeneração da pele, sendo necessário um restabelecimento rápido das funções perdidas da pele, a melhor forma é a realização dos enxertos autógenos. Portanto, compreende-se que em casos de queimaduras mais profundas da pele a recuperação dependerá também de procedimentos de cirurgia plástica e períodos de preparação, adaptação, regeneração e reabilitação da função da pele (GUIRRO; GUIRRO, 2014).

A Sociedade Brasileira de Cirurgia Dermatológica (2019) define que o enxerto de pele é a remoção de um segmento de pele (epiderme e derme) de uma parte do corpo para outra, visando recobrir uma área desprovida de revestimento ou de pele danificada.

O enxerto é classificado quanto a sua origem, podendo ser autoenxerto, aloenxerto, xenoenxerto e enxerto temporário. (SULLIVAN, 2018)

A paciente foi submetida ao autoenxerto, de acordo com O'Sullivan, Schmitz e Fulk (2018), proveniente da própria pele do paciente, retirada de uma área não queimada e transplantada para cobrir uma área queimada.

3.1.3 Fibrose e aderência cicatricial

Segundo Borges (2010), fibroses e aderências são alterações funcionais, que são encontradas após tratamento cirúrgico. Elas são “normais” durante o período de reparo, fazem parte da cicatrização, porém, não devem ser consideradas parte do

resultado final da cirurgia. Sendo assim, é cabível tratamento fisioterapêutico se persistirem.

As fibroses caracterizam-se pela presença de tecido cicatricial excessivo, com conteúdo rico em colágeno (por isso são tão resistentes). Aparecem devido ao processo de cicatrização, levam frequentemente à formação de contraturas que poderão limitar a função do indivíduo. A prevenção deve ser o objetivo primário da terapia. A aplicação da liberação tecidual funcional nos tecidos em cicatrização é utilizada como forma de prevenção e controle da formação de fibroses (ALTOMARE; MACHADO, 2006).

Se as intervenções de fisioterapia forem mal sucedidas em evitar a contratura cicatricial, e as limitações forem notadas na ADM e na função, uma nova cirurgia pode ser necessária (O'SULLIVAN; SCHMITZ; FULK, 2018).

3.1.4 Linfedema

O linfedema é um distúrbio crônico caracterizado por um acúmulo anormal de linfa nos tecidos de uma ou mais regiões do corpo. O acúmulo de líquido pode ser causado por uma série de eventos, mas geralmente decorre de uma insuficiência mecânica do sistema linfático. Isso significa que alguns componentes do sistema linfático não estão funcionando com a eficiência necessária para administrar a linfa presente em determinada região do corpo (GUYTON, 2002).

O linfedema pode ser classificado como primário ou secundário. O linfedema primário é causado por uma condição congênita ou hereditária, em cujo caso há uma formação anormal de linfonodos ou vasos linfáticos. O linfedema secundário é causado por lesão a um ou mais componentes do sistema linfático: alguma porção do sistema linfático foi bloqueada, dissecada, fibrosada ou mesmo danificada ou alterada (O'SULLIVAN; SCHMITZ; FULK, 2018).

3.1.5 Laserterapia

A eletroterapia é um recurso eficiente no tratamento de cicatrizes hipertróficas (MATIELO et al., 2021).

A fisioterapia dermatofuncional tem atuação no tratamento de cicatrizes pós-queimadura, utilizando-se de terapias para acelerar o processo cicatricial e recuperação funcional adequada do tecido lesado (ARAÚJO et al., 2019).

Moura et al. (2014), em uma revisão sistemática sobre os efeitos da *Light Emitting Diode* (LED) na cicatrização de feridas, descreveram a partir de outros autores, que a emissão da luz por diodos atua favorecendo o aumento da proliferação celular, estimulando a circulação local, contribuindo para melhorar a produção e deposição de fibras de colágeno, conseqüentemente melhorando a estética da cicatriz, reduzindo o sintoma de dor e estimulando a vascularização local.

A literatura descreve a ação anti-inflamatória do LED, como um efeito positivo em relação ao processo cicatricial. Em um estudo de Ferreira (2016), avaliou-se a eficácia da utilização do laser associado ao LED no tratamento de sequelas em mãos de uma paciente vítima de queimadura. Foram utilizados o LED vermelho (632 nm) e o LED infravermelho (850 nm) associado ao laser de alta potência e perceberam melhora na aparência da pele e da hidratação na região tratada. Além disso, utilizaram a fotografia digital para avaliação dos efeitos do tratamento e uma escala que analisava cor, textura, hidratação, irregularidades do tecido, volume e distensibilidade da pele.

O protocolo de aplicação do laser e LED utilizada por Ferreira (2016), foi composto por oito sessões, 2 vezes por semana, realizando apenas uma sessão inicial de laser érbium fracionado, por 5 minutos, para remoção do tecido cicatricial, seguida de fotomodulação do LED vermelho e infravermelho durante 15 minutos, com intervalo de 48 horas entre as aplicações. O LED além de favorecer o reparo tecidual, parece evitar ou minimizar o desenvolvimento de cicatrizes hipertróficas ou quelóide.

Barolet e Boucher (2010), em um estudo de caso, utilizaram o LED infravermelho (805nm), para tratamento cicatricial de três pacientes que apresentavam cicatrizes hipertróficas e quelóides. O LED foi aplicado diariamente por 15 minutos, pelos próprios pacientes em seu domicílio, durante 30 dias. Houve melhora na aparência, altura e no escore de gravidade da cicatriz através da Escala Internacional de Cicatrização de Vancouver. Em uma revisão da literatura sobre os efeitos do laser e LED na cicatrização de feridas, Chaves et al. (2014), relatam que ambos os recursos, promovem efeitos terapêuticos semelhantes, atuando na redução

de células inflamatórias, aumento na proliferação fibroblástica e síntese de colágeno, estimulando angiogêneses e formação de tecido de granulação. Confirmando o que outros estudos comparativos vêm ressaltando a respeito destes recursos, onde ambos possuem resultados similares na cicatrização de feridas cutâneas.

Em um relato de caso de Bravo et al. (2016), com o título “Tratamento de cicatriz de queimadura com luz intensa pulsada e laser ablativo fracionado erbium: YAG”, trouxe resultados favoráveis para esse tipo de cicatriz de queimadura que aconteceu na infância, tendo melhora clínica significativa no aspecto estético e funcional da lesão.

O estudo de caso de Bravo et al. (2016), cujos objetivos foram analisar o efeito da laserterapia, da liberação miofascial e do alongamento no ganho de (ADM) de paciente queimado, apresentou resultados positivos. O paciente foi submetido ao uso da aplicação do laser de baixa intensidade pela técnica pontual em cada articulação, com dosimetria inicial de 4 J/cm² e após seis atendimentos aumentou para 5 J/cm². Foi observado menor aderência na região do enxerto, a mudança na coloração nos locais de enxerto e ganho de ADM.

Esses estudos descrevem os benefícios que um dos principais instrumentos da fisioterapia dermatofuncional, a laserterapia, pode oferecer aos pacientes que sofreram queimadura.

3.1.6 Abordagem fisioterapêutica em lesões por queimaduras

O tratamento de fisioterapia tem como objetivo a prevenção de contratura da cicatriz, a manutenção da ADM normal, o desenvolvimento de força e resistência musculares, a independência nas atividades funcionais e a prevenção de cicatrizes hipertróficas. Embora o trauma da queimadura e a posterior recuperação possam ser uma ocorrência devastadora na vida, há instalações de tratamento e profissionais da área de saúde para ajudar os pacientes com lesões por queimadura e suas famílias a voltarem para um estilo de vida o mais normal possível (O'SULLIVAN; SCHMITZ; FULK, 2018).

De acordo com Rocha e Mejia (2012) a fisioterapia tem como principal recurso para o tratamento de pacientes acometidos por essas lesões, a eletroterapia. Essa é

definida como terapia de corrente elétrica de baixa intensidade, de forma direta ou previamente transformada a fim de estimular diferentes sistemas orgânicos com importantes objetivos terapêuticos.

A massagem é um recurso fisioterapêutico que tem a finalidade de melhorar a aparência do plano cicatricial e liberar aderências, tornando o tecido mais elástico e uniforme (BORGES, 2010).

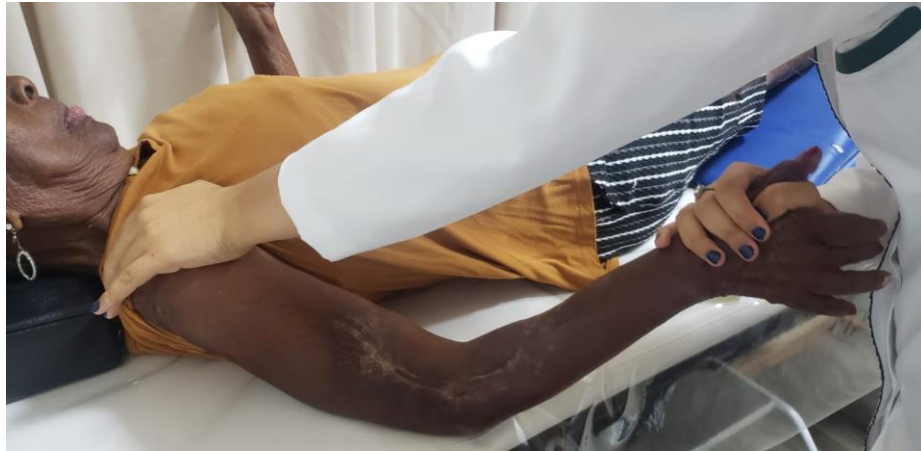De acordo com Guirro e Guirro (2014), a massagem tem papel fundamental na reabilitação do paciente queimado, e descrevem duas manobras manuais como recurso terapêutico válido nos processos de cicatrização, que são: (1) fricção, que realizada com pressão suficiente é capaz de mobilizar o tecido superficial em relação ao profundo, liberando aderências por ação mecânica nas traves fibróticas; (2) manobra de Wetterwald, que consiste em movimentos de pinçamento e rotação de uma prega, promovendo assim importante ação na prevenção e tratamento de aderências, melhorando desta forma a maleabilidade tecidual com consequente melhoria da função e aparência do tecido afetado

3.1.7 Condutas e Intervenções

O tratamento fisioterapêutico teve início no dia 21 de setembro de 2022 tendo como objetivos diminuir linfedema e edema, dessensibilizar MSD, aumentar ADM de MSD e diminuir aderência cicatricial.

Para aumentar ADM de extensão do cotovelo eram realizadas 3 séries de alongamento passivo sustentado por 30 segundos (Figura 7). Alongamento é um termo geral usado para descrever qualquer manobra fisioterapêutica elaborada para aumentar a extensibilidade dos tecidos moles, melhorando, deste modo, a flexibilidade e a ADM com o aumento do tamanho das estruturas que, de modo a se adaptarem, encurtaram-se e tornaram-se hipomóveis com o tempo (KISNER; COLBY; RIBEIRO, 2021).

Figura 7 – Alongamento passivo.

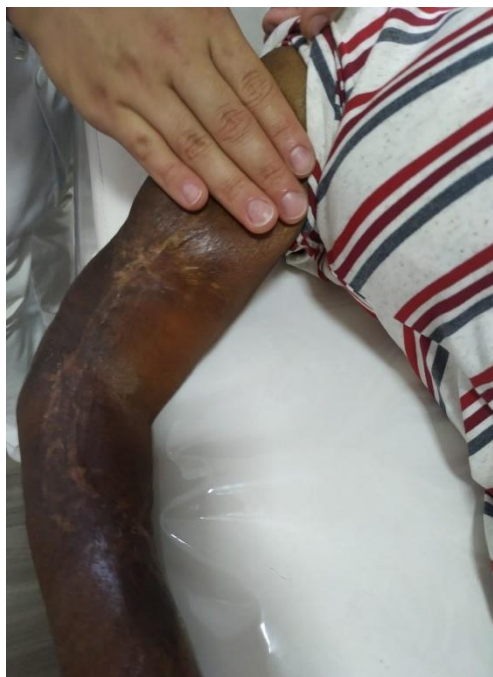

Fonte: Do Autor (2023).

A drenagem linfática, segundo a Sociedade Brasileira de Dermatologia (2021), trata-se de uma técnica composta por manobras suaves, lentas, monótonas e rítmicas feita com as mãos, que devem obedecer ao trajeto do sistema linfático superficial. Ela tem por objetivo a redução de edemas e linfedemas e a prevenção ou melhoria de algumas de suas consequências.

Foi utilizada a drenagem linfática manual (DLM) no MSD (Figura 8), que drena os líquidos excedentes que banham as células, mantendo, desta forma, o equilíbrio hídrico dos espaços intersticiais. Ela é também responsável pela evacuação dos dejetos provenientes do metabolismo celular (LEDUC; LEDUC, 2000). Foi utilizada a técnica de DLM de Leduc e Leduc, que há duas etapas a serem seguidas na drenagem linfática, sendo, em ambas, realizadas sempre no sentido da circulação linfática de retorno e centripetamente. O primeiro processo é a captação que é realizada no mesmo nível da infiltração. O segundo processo consiste na evacuação que é a transparência dos líquidos captados longe da zona de captação (LEDUC; LEDUC, 2000). O objetivo da evacuação é proporcionar um aumento do fluxo linfático na região proximal, deixando essa descongestionada e preparada para receber a linfa de outras regiões mais distais. O objetivo da captação é absorver os líquidos excedentes da região com estase (com edema, celulite, etc) e transportá-la através dos vasos linfáticos de volta para a circulação venosa (BARROS, 2001).

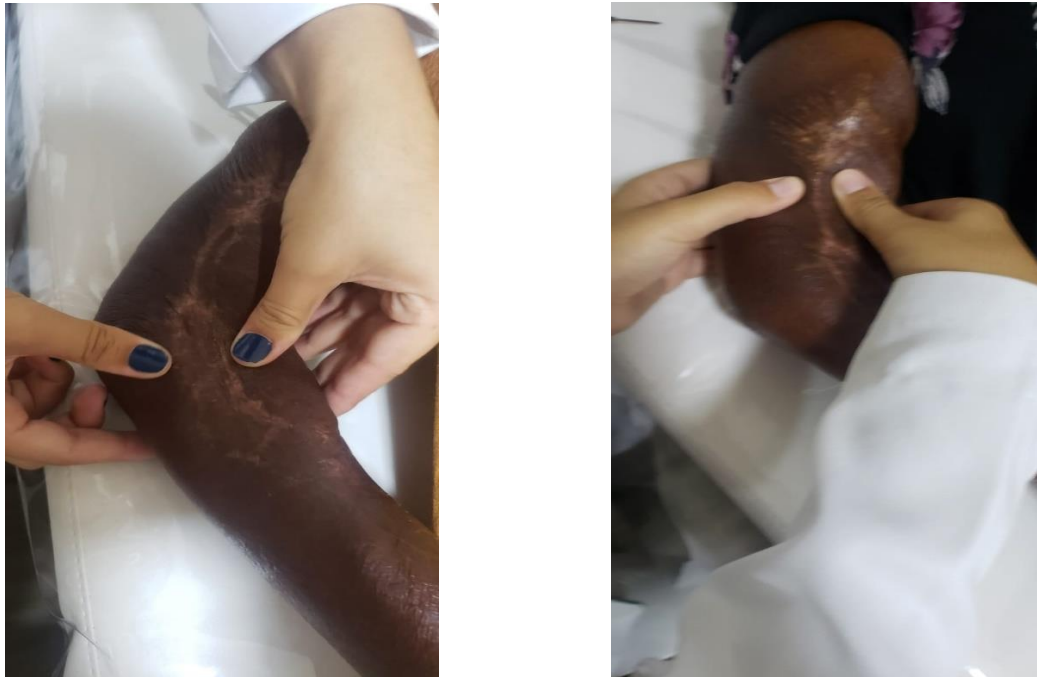Figura 8 - Manobra de Drenagem Linfática Manual.



Fonte: Do Autor (2023).

Para diminuir a aderência cicatricial eram realizadas de 4-5 séries por toda a extensão do membro, a liberação tecidual funcional (LTF) (Figura 9), em que se aplica uma tensão necessária para que o tecido sofra um rearranjo estrutural. As manobras de LTF provocam um tensionamento contínuo e prolongado, “organizando” a deposição do colágeno, além de tornar o tecido mais elástico e sem retrações, o que previne e trata as fibroses e aderências. Com as mãos é possível perceber o quanto de tensão é necessária em cada local, tornando o tratamento muito mais rápido e eficaz. A resposta imediata na diminuição da dor e na mobilidade favorecem uma melhor reabilitação (ALTOMARE; MACHADO, 2006).

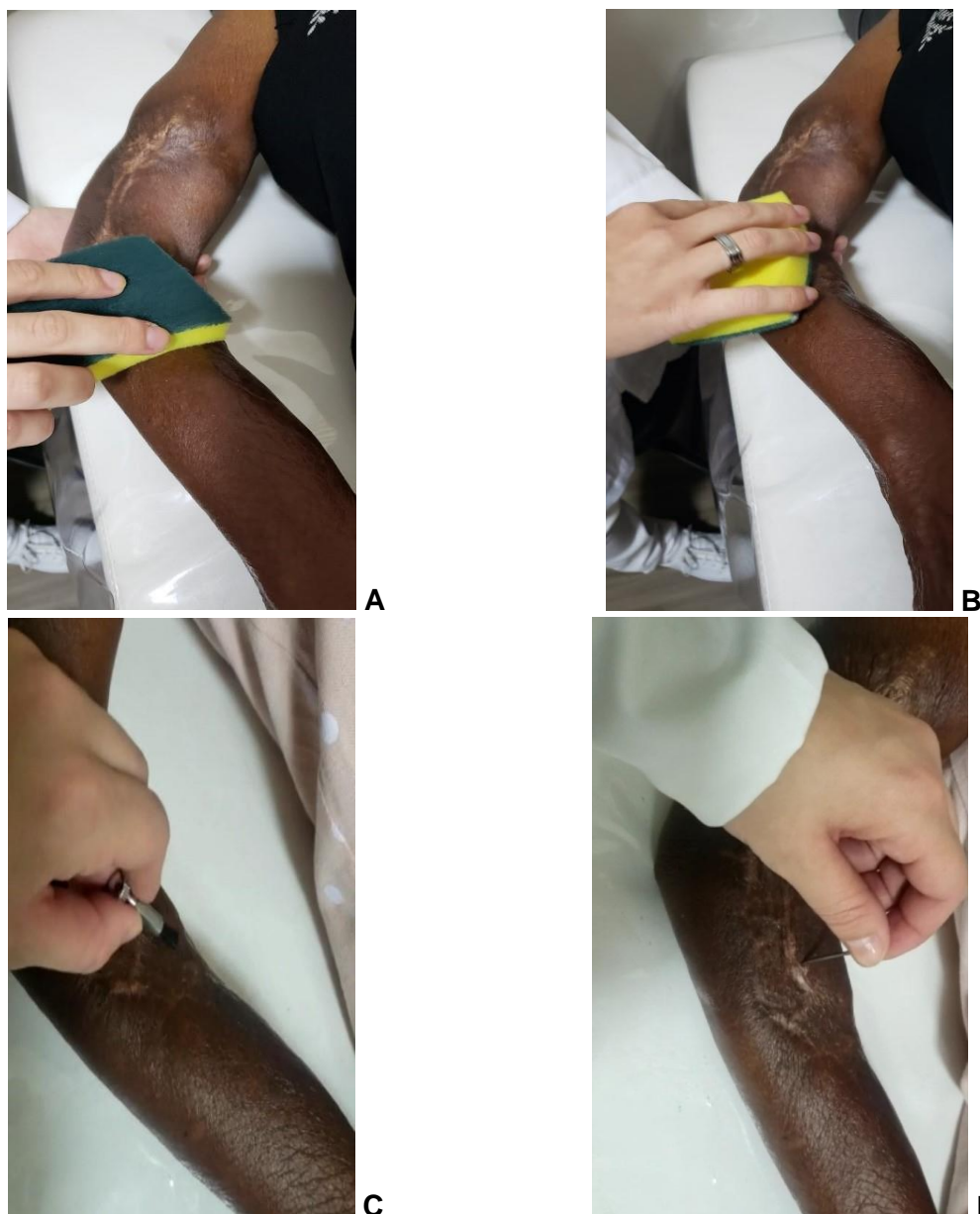
Figura 9 - Técnica de Liberação Tecidual Funcional.



Fonte: Do Autor (2023).

De acordo com Borges (2006), a hipersensibilidade é queixa frequente e está relacionada ao processo no qual pacientes são submetidos como as enxertias, e a abordagem fisioterapêutica envolve técnicas de dessensibilização com texturas variadas. Sendo assim, para reduzir a hipersensibilidade no MSD, foi realizada esta técnica: foi iniciado com tiras de gazes de curativo, com movimentos suaves por cima do membro, progredindo para esponja lado liso e depois lado áspero. Conforme o toque estava sendo bem aceito pela paciente, as texturas foram progredindo, utilizando-se pincel e objeto pontiagudo (Figura 10).

Figura 10 - Dessensibilização com texturas variadas.

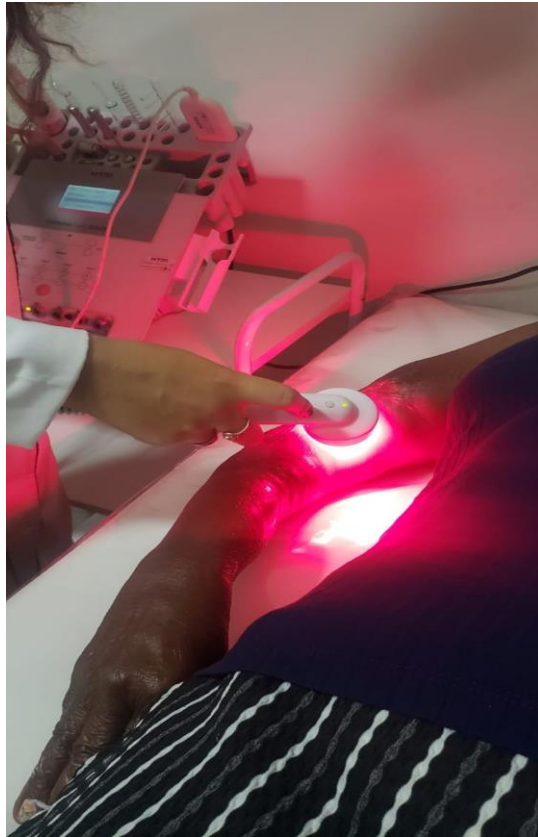

Legenda: A - Dessensibilização com esponja com o lado liso; B - Dessensibilização com esponja com o lado áspero; C - Dessensibilização com pincel; D - Dessensibilização com objeto pontiagudo.

Fonte: Do Autor (2023).

Com o recurso da eletroterapia, foi utilizado o LED vermelho fototipo V e VI-2J/cm² em toda a cicatriz (Figura 11), 2 vezes por semana, para reduzir aderência limitante e remodelagem cicatricial. Segundo Araújo (2019), o LED além de favorecer o reparo tecidual, evita e/ou minimiza o desenvolvimento de cicatrizes hipertróficas ou quelóide.

Figura 11 - Aplicação do LED Vermelho no MSD.



Fonte: Do Autor (2023).

Ao totalizar 4 atendimentos, a técnica de dessensibilização tecidual do MSD foi tolerada pela paciente com o lado áspero, tendo uma boa aceitação ao toque por mais tempo, e uma nova aplicação da EVN, em que pontuou 8/10.

Após 10 atendimentos, a paciente foi reavaliada, sendo aplicada novamente a EVN, realizada a goniometria e perimetria do MSD e MSE. A paciente relatou redução da dor no MSD e aceitação total de toque na região, tendo progressão das texturas na técnica de dessensibilização tecidual. A pontuação da EVN em relação à dor foi de 10 (16/09/2022) para 2 (11/11/2022). Com esse resultado pode-se afirmar que a técnica de dessensibilização foi importante para que o objetivo inicial, que era o de minimizar as algias e dessensibilizar o MSD, fosse atingido.

Em relação a cicatriz, foi possível observar maior maleabilidade tecidual, principalmente na região que se encontrava totalmente aderida. Essa diferença contribuiu para o aumento de ADM.

A medida da ADM de extensão do cotovelo do MSD foi 130° e a do MSE foi 180° (ADM completa). Foi possível observar que a realização do exercício de alongamento no MSD gerou aumento da ADM e melhora da funcionalidade, quando comparado à ADM antes da intervenção.

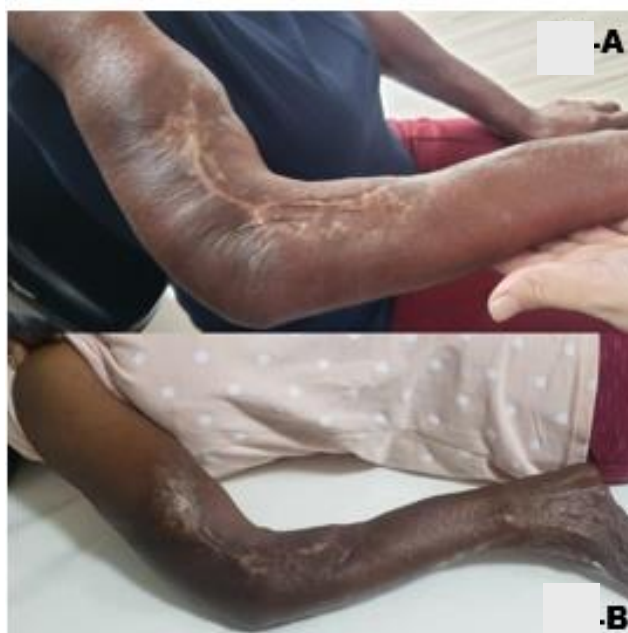A perimetria realizada no MSD e MSE após a intervenção pode ser observada na Tabela 2 e na Figura 12 que corresponde ao primeiro dia da avaliação e avaliação realizada após as 10 sessões de tratamento. Esses resultados possibilitaram concluir que a DLM contribuiu para a redução de edema na região do MSD.

Tabela 2 – Dados após a intervenção fisioterapêutica.

Perimetria 11/11/2022	MSD	MSE
Superior da prega cubital	25 cm	25 cm
Média da prega cubital	23 cm	22 cm
Inferior da prega cubital	21 cm	21 cm

Fonte: Do Autor (2023).

Figura 12 - Comparação do MSD pré e pós-intervenção.

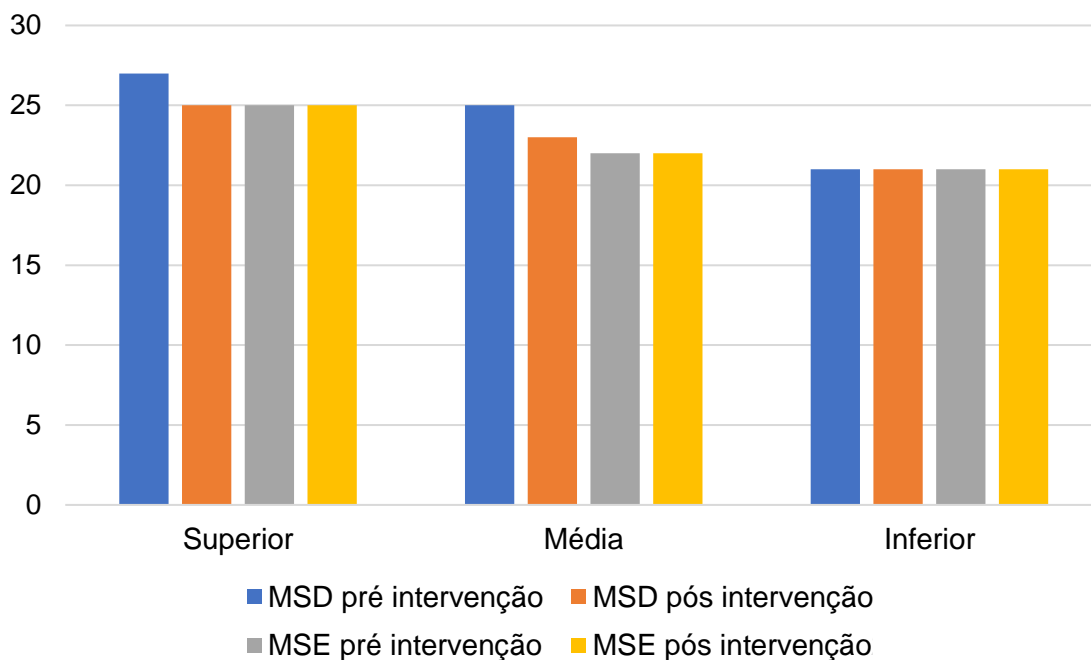


Legenda: A – primeiro dia de avaliação; B – após 10 sessões de tratamento.

Fonte: Do Autor (2023).

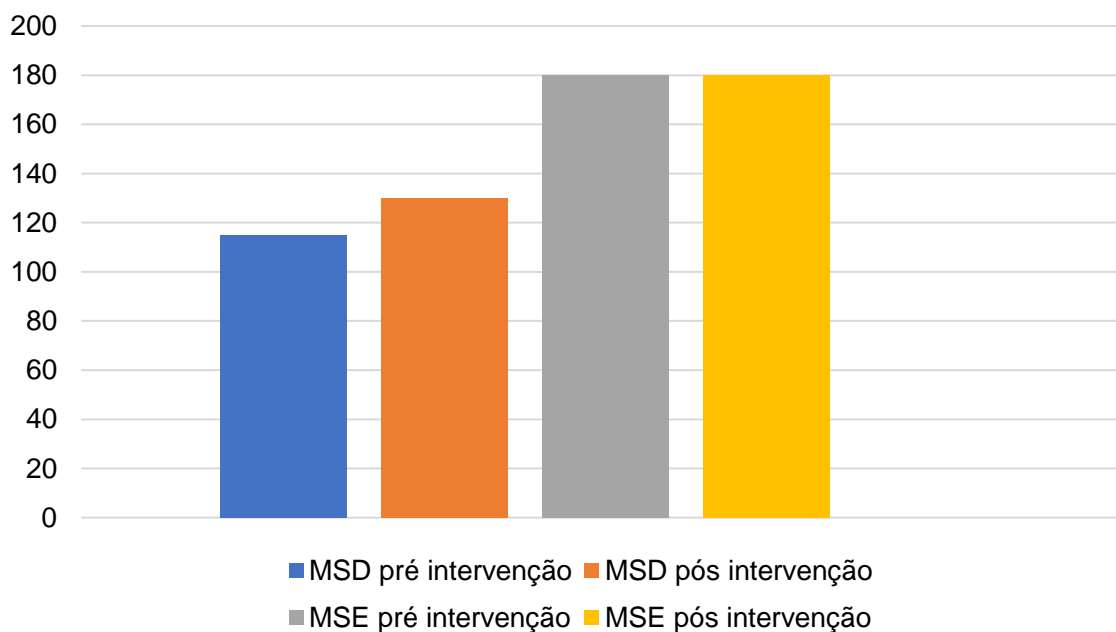
Serão apresentados a seguir, a figura 13, que mostra o resultado da perimetria, e a figura 14 que mostra os resultados da goniometria, pré e pós intervenção fisioterapêutica.

Figura 13 - Perimetria pré e pós intervenção.



Fonte: Do Autor (2023).

Figura 14 - Goniometria pré e pós intervenção.



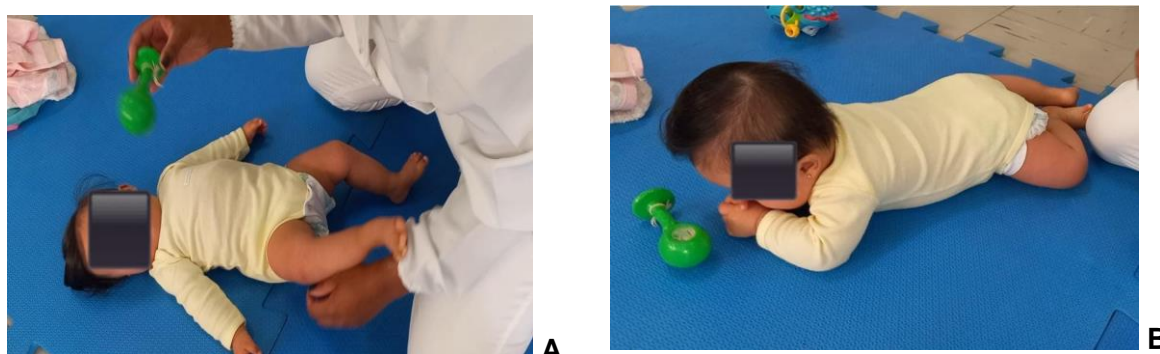
Fonte: Do Autor (2023).

3.2 Contextualização da aluna Bruna Cristina Vargas Silva Trindade

Descrição do caso clínico: paciente A.A.F, sexo feminino, 7 meses e 22 dias, com idade corrigida (idade que a criança teria se tivesse nascido de 40 semanas) de 6 meses e 22 dias, foi admitida na clínica de fisioterapia do UNILAVRAS no dia 08/09/2022 para reabilitação fisioterapêutica com diagnóstico médico de SD. Durante a avaliação, a mãe da paciente, 35 anos, relata que a gravidez foi planejada tendo uma gestação tranquila e realizando todo o acompanhamento do pré-natal corretamente. Com 12 semanas de gestação, a mesma realizou a ultrassonografia morfológica para uma avaliação detalhada do desenvolvimento do bebê, onde foi observada alteração nos valores da translucência nucal sendo sugestivo para trissomias 18 e 21 com alto risco e trissomia 13 com risco intermediário. Diante disso, foi solicitado pela médica responsável a realização do exame NIPT 3 para confirmação do diagnóstico, obtendo como resultado a trissomia do cromossomo 21. A.A.F nasceu de 36 semanas no dia 16/01/2022, de parto cesária sem intercorrências, pesando 2,375Kg, 44 cm, com APGAR do 1º minuto 9 e 5º minuto 10. A paciente encontra-se com atraso no seu desenvolvimento, utiliza apenas vitaminas Dexfer 100mg/ml e Aide 3, alimenta-se de leite materno e comidas amassadas, realiza acompanhamento com fonoaudiólogo, terapia ocupacional, fisioterapia na APAE de Lavras e consultas mensais com o pediatra.

Durante a avaliação da paciente foi possível analisar seu desenvolvimento e identificar os atrasos, observando então que a mesma possuía apenas o controle da coluna cervical, sem o controle de tronco, impossibilitando o sentar sem apoio. Não realiza o rolar, permanecendo na posição de supino com leve rotação de quadril e flexão de joelho, abdução e extensão dos MMSS observados na imagem A. Quando colocada em prono, imagem B, realiza extensão de cervical de forma espontânea, permanecendo com apoio em antebraço (puppy) e realiza descarga de peso unilateral para alcançar objetos (Figura 15). Não realiza transferências.

Figura 15 - Posicionamento em prono e supino.



Legenda: A – Posição supino; B – Posição prono.
Fonte: Do Autor (2022).




A paciente possui também hipotonia moderada em tronco, MMSS e MMII e balanço articular aumentado em tornozelos e punho devido à frouxidão ligamentar que, segundo Tecklin (2002), acontece devido uma diminuição na produção de colágeno, fazendo com que a criança desenvolva alterações ortopédicas como escoliose, pé plano, instabilidade atlantoaxial e atlanto-occipital. A mesma realiza alguns balbucios quando se conversa com ela, acompanha objetos com os olhos e também procura quando estimulada com objetos sonoros que, de acordo com os marcos do desenvolvimento motor típico, se inicia por volta do 3º, 4º mês de vida. Não possui reflexos primitivos (respostas automáticas a certos estímulos externos) e atividades reflexas (reações mais elaboradas aos estímulos, que nos acompanham pelo resto da vida podendo ser modificadas e mais elaboradas).

A avaliação fisioterapêutica e a compreensão das fases do desenvolvimento motor típico são de extrema importância e as mesmas devem ser feitas com bastante cautela e atenção para elaboração de um tratamento mais adequado e eficaz. Para tais, existem instrumentos que nos ajudam a norteá-los como por exemplo a Alberta Motor Infant Scale (AIMS), que é uma das mais utilizadas para tal. Essa escala ajuda na obtenção de informações dos marcos motores grossos, sendo aplicada desde o recém-nascido até os 18 meses de idade e engloba diversos conceitos como a sequência cronológica do desenvolvimento motor (TOBLE et al., 2017).

A AIMS é constituída por 58 tópicos que são divididos em 4 subescalas de acordo com as posturas prono com 21 tópicos, supino com 9 tópicos, sentado com 12 tópicos e de pé com 16, como mostra na Figura 16 uma parte dessas subescalas. A

avaliação deve ser bem cautelosa, observado todos os movimentos que são realizados no sentido antigravitacional, o alinhamento da postura executada. A pontuação final é obtida dando a nota de 0 quando a postura não for observada e 1 quando for observada e ao final o valor total é aplicado no score da AIMS e comparado com os padrões de normalidade (TOBLE et al., 2017).

Figura 16 - Itens em supino da AIMS.

	DEITADO (1)	DEITADO (2)	DEITADO (3)
SUPINO	Flexão fisiológica; rotação de cabeça; mãos à boca; movimentos de braços e pernas 	Roda a cabeça pela linha média; pode apresentar RTCA (não obrigatório) 	Cabeça na linha média; move os braços, mas não os traz à linha média 

Fonte: Castilho-Weinert; Forti-Bellani (2011).

O instrumento descrito acima foi aplicado na paciente e a pontuação final foi de 17 pontos e, ao aplicar no score da AIMS, foi observado que a mesma possui o atraso no desenvolvimento, de acordo com as linhas de base.

A intervenção fisioterapêutica na SD, assim como em todas as outras patologias, é primordial para ajudar a criança a desenvolver suas habilidades motoras, ajudando-a a ter uma melhor integração com o meio em que está inserida. Vale ressaltar que essa intervenção quando realizada precocemente, as chances da aquisição desses marcos através de estímulos se tornam cada vez maiores, favorecendo o desenvolvimento neuropsicomotor.

A estimulação precoce e intervenção fisioterapêutica consistem em exercícios que são repetidos diversas vezes para que a criança aprenda a realizar atividades que estão dentro da sua janela de desenvolvimento (SERRÃO, 2017). Esses exercícios devem ser lúdicos, contendo jogos e brinquedos coloridos para prender a atenção da criança, fazendo com que ela tenha interesse em realizar e repetir essas atividades, desencadeando então hábitos e funcionalidade, aumentando a neuroplasticidade (ARAÚJO, 2016).

Figura 17 - Fortalecimento de tronco.



Fonte: Do Autor (2022).

Nas imagens acima (Figura 17) é mostrada a realização de exercícios para fortalecimento dos músculos abdominais, que de início foi um dos focos principais do tratamento, além dos estímulos para adquirir o rolar, visto que, a paciente não possuía controle de tronco. O fortalecimento dessa musculatura é primordial para aquisição do marco supracitado, sendo executado repetidas vezes. Inicialmente, a paciente é posicionada em supino sobre a bola Bobath, com apoio de uma mão do terapeuta na região anterior do quadril e com a outra mão oferecendo apenas um estímulo e puxando-a levemente para que realize a flexão de tronco. Dessa mesma forma foi realizada a flexão de tronco com uma leve rotação, fortalecendo os músculos oblíquos interno e externo, com o apoio similar ao anterior e a estimulando levemente para a lateral.

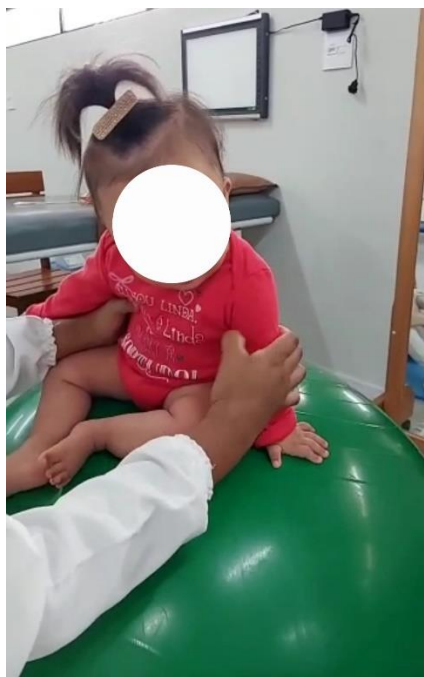O conceito Bobath concerne a avaliação e tratamento de pacientes que possuem desordens da função motora, do movimento e controle postural provenientes de lesões do SNC ou outra patologia como a SD. A estabilização e aquisição do controle motor e postural, desenvolvimento aprimorado do tônus muscular e aquisição do movimento, se dão por meio da solicitação de ajustamentos posturais e facilitações do movimento (SOTORIVA; SEGURA, 2013).

O método Bobath auxilia na modulação do tônus possibilitando a obtenção do controle postural com evolução das ações motoras, nas reações de equilíbrio, proteção, retificação e coordenação dos movimentos visando a funcionalidade,

independência e qualidade de vida de crianças com SD (SOTORIVA; SEGURA, 2013).

A bola Bobath é um ótimo instrumento que pode ser utilizado para estimulação do equilíbrio, controle motor, podendo ser realizadas diversas manobras sobre ela (JANAINA et al., 2011). Na Figura 18 é possível analisar mais uma atividade utilizando-se desse mesmo instrumento. A paciente é posicionada sentada com uma das mãos apoiada sobre a bola realizando descarga de peso nesse membro, estimulando a reação de proteção lateral que, de acordo com Castilho-Weinert e Forti-Bellani (2011) estão presentes a partir do 6º mês.

Figura 18 - Estímulo da reação de proteção lateral.




Fonte: Do Autor (2022).

Partindo da mesma posição demonstrada na imagem acima (Figura 18), sentada sobre a bola e a terapeuta segurando na crista ilíaca, realizava-se o deslocamento da paciente para as laterais, fazendo com que a mesma tivesse que buscar o equilíbrio através do movimento contrário, adquirindo assim o controle de tronco e aprimoramento do controle de cervical.

Ainda com o objetivo de adquirir o controle de tronco, outro exercício realizado é o que demonstra a Figura 19. Posicionada com o abdome apoiado no rolo à frente, de joelhos e com um brinquedo acima da linha de seus olhos, a paciente, para

conseguir olhar e alcançar o objeto, realizava a extensão de tronco e coluna cervical, mantendo a contração enquanto brincava, fortalecendo então os músculos paravertebrais que auxiliam no controle e manutenção da postura. Uma forma de proporcionar um intervalo de descanso era colocando a paciente sobre a almofada de triângulo, mantendo o apoio e ainda com o brinquedo acima, realizava-se apenas a extensão de cervical.

Figura 19 - Fortalecimento de paravertebrais.



Fonte: Do Autor (2022)

Com o decorrer dos atendimentos, foi possível observar a evolução da paciente, com o aperfeiçoamento das habilidades adquiridas com os auxílios e estímulos que lhe foram proporcionados durante esse período. A idade da criança também mudou e juntamente os marcos do desenvolvimento motor se tornaram outros tendo então a necessidade de avanços.

De acordo com as Diretrizes de estimulação precoce, a partir do 8º mês de vida, a criança já possui um melhor controle e força dos músculos do tronco, permanecendo sentada com as pernas estendidas, senta de lado e entre os calcanhares e à partir dessas posturas consegue transferir para gato e ajoelhado. Nessa fase, suas habilidades de rolar se tornam mais fáceis e, quando colocada em supino, consegue realiza-la e assume a posição de sentado ou vice-versa. No 9º mês, quando já possui força nos músculos dos MMII e MMSS para se sustentar na postura

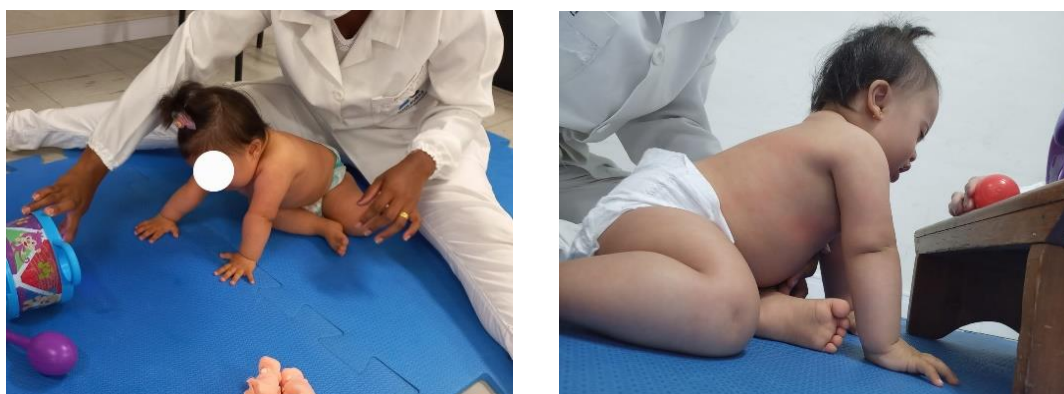de gato, inicia a fase de engatinhar que, primeiramente é em bloco, evoluindo para movimentos mais harmônicos e com dissociação dos membros (BRASIL, 2016).

Iniciaram-se então os estímulos para aquisição dessas habilidades. De forma lúdica como, já foi citado, a paciente era posicionada com a utilização de diversos recursos para prender sua atenção durante a realização do atendimento já que, quando tirada da sua zona de conforto e orientada a fazer uma tarefa desafiadora que antes nunca foi realizada, gerava um desconforto e então a mesma tendia a não querer realizar.

Foi adotada uma postura que se faz muito importante nessa fase que é a *Side Sitting*. Através dela a criança trabalha a dissociação de cinturas, otimizando a mobilidade de quadril e pelve e ativa musculaturas específicas. Dessa forma, a criança passa de sentado para gato, ajoelhado e também deitado.

A postura consiste em colocar a criança sentada com um dos MMII em rotação externa de quadril e flexão de joelho e o outro membro em rotação interna de quadril e flexão de joelho, podendo ser para a direita ou esquerda. Como na Figura 20, os brinquedos eram colocados à frente estimulando o alcance, assim, a paciente realizava a flexão de tronco com o intuito de alcançar o brinquedo e conseqüentemente, de forma espontânea, assumir a posição de gato e retornar para a posição inicial.

Figura 20 - Postura *Side Sitting*.



Fonte: Do Autor (2022).

Shields et al. (2010) relatam que os portadores da SD têm sua força muscular reduzida em até 50% em comparação com pessoas sem a síndrome. Desse modo,

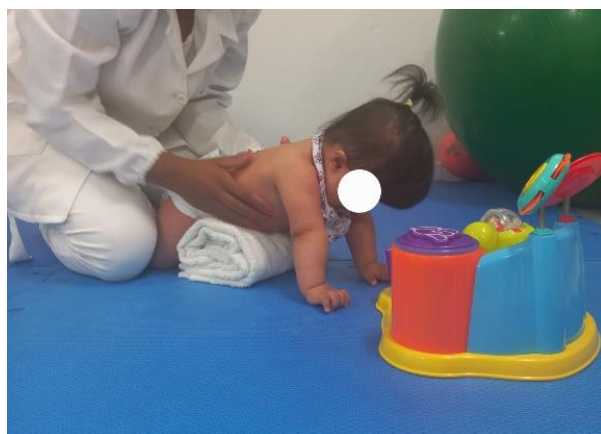os treinamentos de resistência dos músculos geram uma melhora desse quadro. É de grande valia ressaltar que a hipotonia também é um fator que influencia a redução da força desses indivíduos.

Um fato que é importante ressaltar é que portadores da SD são hiporresponsivos e possuem baixa sensibilidade, segundo Campos, Coelho e Rocha (2010), possuindo não apenas dificuldades motoras como também dificuldades sensoriais, necessitando de um tempo maior para produzir respostas a um estímulo específico. Foi utilizado então a integração sensorial (IS) durante todo o tratamento, com o auxílio de escovinhas, esponjas e até mesmo com as próprias mãos do terapeuta passando por todo corpo da criança que permanecia apenas de fralda.

A IS foi criada por Jean Ayres que afirma que ao promover-la nos pacientes, estes apresentam melhoras no aprendizado global e, através dos sistemas sensoriais, conseguem desenvolver habilidades mais complexas (GOMES; LOPES; FONSÊCA, 2014).

Como já supracitado, o engatinhar é um marco do desenvolvimento presente a partir do 9º mês de vida, e para tal é necessário que a criança permaneça na posição de gato. A Figura 21 demonstra o exercício que foi adotado já na fase final do atendimento, onde a paciente foi posicionada de quatro apoios, com uma toalha formando um rolinho apoiando o abdome e ajudando-a a permanecer na postura. Os MMSS da paciente permaneciam em constante apoio com a superfície do tatame e também eram colocadas superfícies diferentes para estímulos sensoriais.

Figura 21 - Treino da postura de gato.



Fonte: Do Autor (2022).

Ainda na mesma posição demonstrada na imagem acima (Figura 21), adicionava-se brinquedos à frente da paciente que realizava a descarga de peso em apenas um braço para alcança-lo com o outro membro, o que ajudava no fortalecimento dessa musculatura e também dos músculos da parte posterior de tronco. Esse exercício sempre era realizado de forma simultânea com o da posição de *Side Sitting*, para que um complementasse o outro.

As Diretrizes de estimulação precoce afirmam que, aos 10 meses, a criança, quando colocada de pé, mantem os joelhos estendidos e quando permanece com as mãos apoiadas nos moveis, consegue realizar a marcha lateral (BRASIL, 2016).

Um banquinho que ficava na altura dos ombros da paciente, era posicionado à sua frente com brinquedos em cima, fazendo com que a mesma brincasse de pé para estimulação da postura e posteriormente iniciar a marcha lateral.

No dia 29/12/2022 foi realizada a reavaliação utilizando a mesma escala AIMS. A paciente estava com 9 meses e 13 dias de acordo com a idade corrigida. Foram observados os mesmos parâmetros e as posturas adquiridas. Ao final, a pontuação total foi de 39 pontos que, quando aplicado no score da AIMS observou-se que a mesma possuía um atraso menor do que o relatado no primeiro dia da avaliação, tendo seu desenvolvimento motor aproximado do considerado normal para uma criança típica.

Abaixo observa-se a Tabela 3 com os principais marcos do desenvolvimento motor que foi possível analisar na avaliação e reavaliação.

Tabela 3 – Comparação entre a avaliação e reavaliação.

Marcos do desenvolvimento	Avaliação 08/09/2022		Reavaliação 29/12/2022	
	Sim	Não	Sim	Não
Controle de cervical	X		X	
Controle de tronco		X	X	
Rolar		X	X	
Arrastar/engatinhar		X		X
Ortostatismo		X	X Com apoio	
Marcha		X		X

Fonte: Do Autor (2023).

Através dos resultados obtidos com o tratamento, pode-se ter plena certeza que a fisioterapia é uma área primordial no desenvolvimento de pacientes com SD. Mas, também devemos enfatizar que o trabalho multidisciplinar irá ter respostas muito mais avançadas quando comparadas a uma só área. Como nesse caso relatado, juntamente com a fisioterapia no solo nesta instituição e na APAE de Lavras, a paciente realizava a hidroterapia 2 vezes por semana.

Para os portadores de SD, o ambiente da fisioterapia aquática demonstra ser agradável e rico em estímulos sensoriais, com atividades realizadas também de forma lúdica com objetivos terapêuticos, aumentando a socialização da criança (JANAINA et al, 2011). A água possui alguns princípios físicos que são capazes de auxiliar no desenvolvimento, como por exemplo a viscosidade e tensão superficial utilizadas para fortalecimento muscular, o fluxo turbulento que ajuda na otimização do tônus muscular. Possui também algumas técnicas que podem ser aplicadas como por exemplo o método Halliwick.

O método Halliwick proporciona o ganho de força muscular e consiste em realizar rotações em diferentes eixos, longitudinal, transversal e sagital, aumentando a estabilização postural (ROMÃO, 2009). É composto por um programa de 10 pontos envolvendo a restauração do equilíbrio e aprendizagens neuropsicomotoras.

Outro tratamento bastante utilizado é aquele onde o cavalo é o principal instrumento da terapia, denominada de equoterapia. Essa modalidade promove ganhos psíquicos, físicos e sociais, pois, o cavalo possui uma marcha tridimensional, muito parecida com a marcha humana e transmite esses movimentos para o paciente que está sobre ele, fazendo com que o mesmo tenha alterações no seu centro de gravidade e tendo que buscar o alinhamento postural de pelve, tronco e cabeça, proporcionando ajustes tônicos e melhora do equilíbrio (ESPINDULA et al., 2014).

Outro fator que se faz muito importante na reabilitação da SD é a aceitação e participação da família. Lipp; Martini e Oliveira-Menegotto (2010) relatam que, inicialmente, muitas mães passam pelo período de negação devido ao grande choque que sofrem ao receber o diagnóstico do filho e muitas tendem a rejeita-los. Perante a isso, o autor reforça a necessidade de um acolhimento e apoio dos profissionais nessa fase, que é bastante delicada para a família.

É comum existir famílias que, ao receber o diagnóstico vivem em uma reclusão social, seja ela por vergonha ou também por medo de sofrerem algum tipo de preconceito. Dessa forma, a criança tem contato apenas com familiares próximos até chegar a fase de aceitação. Torna-se necessário então a orientação da família quanto ao desenvolvimento do portador da SD, estando sempre envolvidos e planejando atividades em casa, de forma lúdica para uma estimulação precoce (RIBEIRO; BARBOSA; PORTO, 2011).

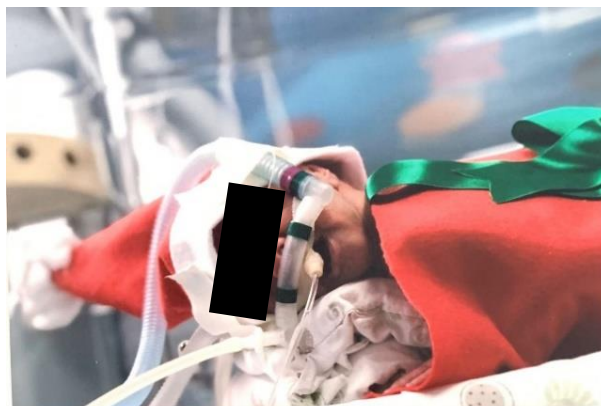3.3 Contextualização da Aluna Lorraine Emanuelle Rodrigues Rezende

O paciente H.S de 2 anos e 8 meses de idade, apresenta diagnóstico de Encefalopatia Crônica não progressiva, hemiparético a esquerda. O paciente é advindo de uma gestação gemelar, é pré-termo de 32 semanas e nasceu no dia 18/12/2019 obtendo um Apgar de oito no primeiro minuto e nove no quinto minuto. A prematuridade ocorreu devido à sofrimento fetal envolvendo o irmão.

Apesar de ter apresentado uma boa pontuação de Apgar ao nascimento, o paciente evoluiu com insuficiência respiratória em seu primeiro dia de vida, apresentou quadro de choque séptico em seu terceiro dia de vida e necessitou de ventilação mecânica por 7 dias e mais dois dias de oxigenoterapia por cateter nasal, sendo necessário permanecer na Unidade de Terapia Intensiva (UTI) Neonatal durante um mês e dois dias (Figura 22).

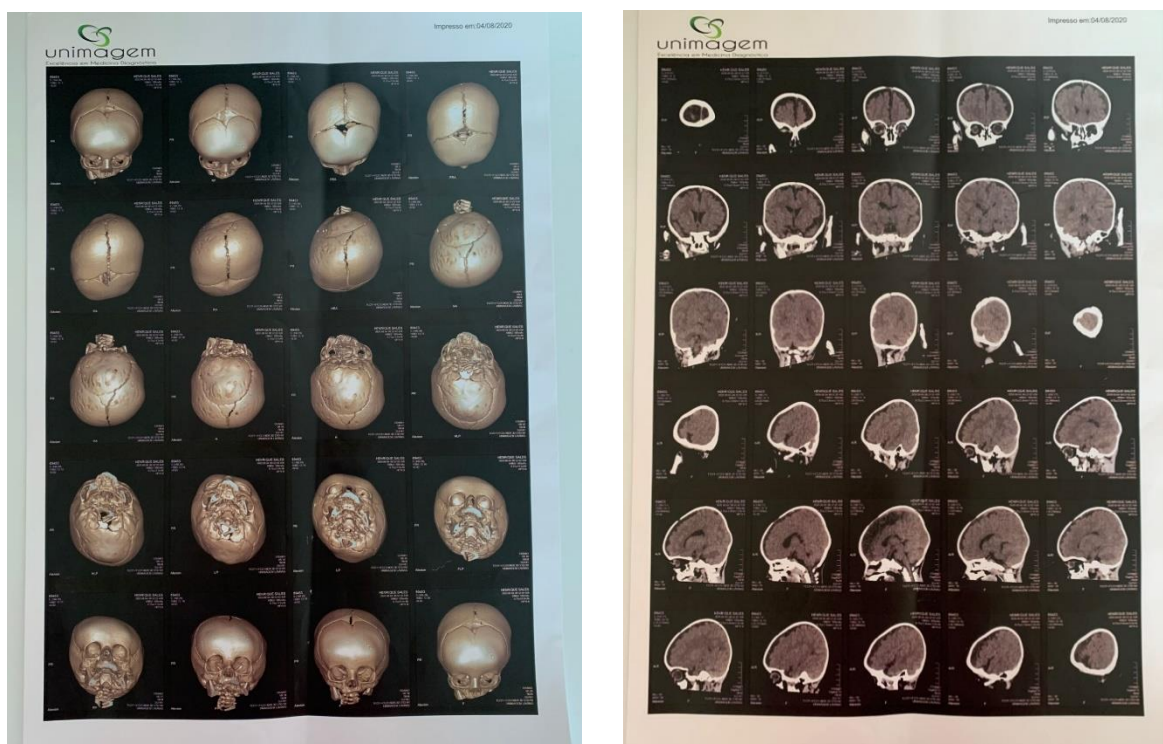
O diagnóstico de Paralisia Cerebral (PC) foi dado ao paciente após realização de Tomografia Computadorizada (TC) Multislice de crânio em 04/08/2020 (Figura 23), onde constatou-se coleção extra-axial benigna da infância e plagiocefalia. O exame foi realizado quando o paciente estava com 8 meses de vida, após percepção dos pais de que os movimentos executados pela criança eram de maneira assimétrica.

Figura 22 - Paciente sob cuidados em Unidade de Terapia Intensiva Neonatal.



Fonte: Do Autor (2023).

Figura 23 - Tomografia computadorizada de crânio.



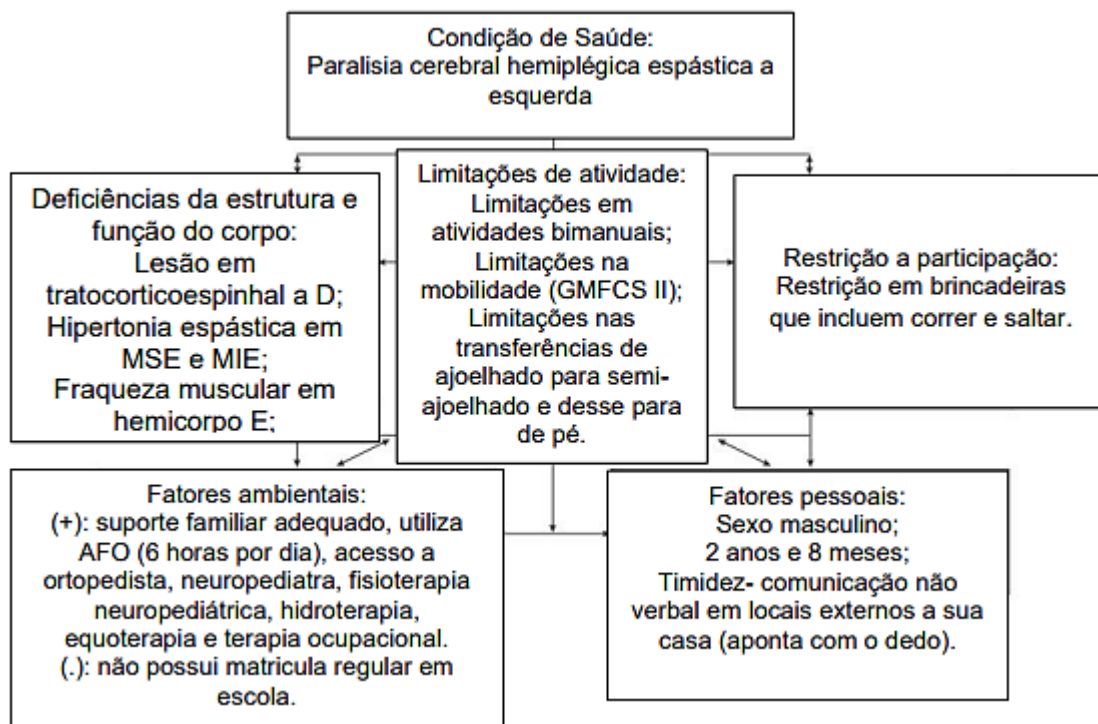
Fonte: Do Autor (2023).

A avaliação do paciente foi realizada na clínica de fisioterapia Risoleta Neves no Centro Universitário de Lavras durante 2 dias de atendimento, sendo o primeiro dia direcionado para abordagem da história pela mãe e o segundo para avaliação com a criança. Ambos os processos são cruciais para traçar os objetivos terapêuticos levando em consideração a abordagem associada à família da criança e aos componentes da Classificação Internacional da Funcionalidade, Incapacidade e

Saúde (CIF) relacionados a ela (Figura 24). A avaliação foi feita utilizando-se a ficha de avaliação de Neuropediatria da Clínica (Tabela 4).

A CIF é um modelo de classificação criado pela Organização mundial de Saúde (OMS), e possui um caráter funcional, visando não somente a doença em si, mas destacando a importância de se considerar fatores múltiplos a esta. “Os componentes do modelo da CIF incluem função e estruturas corporais, atividades e tarefas e participação”. Além desses, também são levados em consideração os fatores contextuais do indivíduo e ambiente (TECKLIN, 2019).

Figura 24 - Classificação Internacional da Funcionalidade, Incapacidade e Saúde.



Fonte: Do Autor (2023).

Tabela 4 - Principais tópicos da ficha de avaliação do paciente (continua).

Itens da ficha de avaliação de Neuropediatria	Dados coletados
Data de avaliação com a mãe:	01/09/2022.
Data de avaliação com a criança:	08/09/2022.
Diagnóstico médico:	Encefalopatia crônica não progressiva com hemiparesia a esquerda. CID-10 G80, CID-11 8D20.0.
Diagnóstico fisioterapêutico:	Disfunção neurofuncional levando a hipertonia espástica de MSE e MIE, fraqueza muscular em hemicorpo esquerdo e alteração do equilíbrio estático e dinâmico.
GMFCS:	Nível 2 (anda com limitações).
Queixa principal:	Reduzir quedas e incentivar o uso das duas mãos (SIC).
Desenvolvimento motor:	Presença de controle de coluna cervical e de tronco, rolar, arrastar/engatinhar, ortostatismo e marcha.
Tipo de tônus / Balanço:	Hipertonia espástica de MSE e MIE. Balanço diminuído em tornozelo e punho E.
Atividades reflexas:	Apresentou reação corporal de retificação e reações de proteção (anterior, lateral e posterior).
Contraturas/Deformidades/ Encurtamentos:	Encurtamento de rotadores internos e adutores do ombro, pronadores do antebraço, flexores de cotovelo, punho e dedos em MSE. Encurtamento de tríceps sural, flexores e adutores de quadril em MIE.
Transferências e posturas:	Transferiu-se da posição de gato para ajoelhado, porém apresentou dificuldades para se transferir de ajoelhado para semi-ajoelhado e desse para de pé.
Equilíbrio:	Alteração do equilíbrio estático em apoio unipodal e dinâmico.

Tabela 4 - Principais tópicos da ficha de avaliação do paciente (conclusão).

Itens da ficha de avaliação de Neuropediatria	Dados coletados
Órteses e equipamentos adaptativos:	Órtese suropodálica (AFO) articulada (6 horas por dia).
Marcha:	Diminuição da dorsiflexão na fase de apoio, aumento da flexão plantar na fase de balanço, maior flexão do joelho na fase de balanço final, no contato inicial e na resposta à carga. Dissociação de cintura escapular e pélvica diminuídas.
Informações adicionais:	Paciente não faz uso de medicações, não apresenta convulsões, se alimenta de comidas sólidas, possui boa audição, visão e bom sono.

Fonte: Do Autor (2023).

Para uma avaliação e classificação precisa da espasticidade, foi utilizada a escala modificada de Ashworth onde o paciente obteve pontuação 1+, ou seja, aumento do tônus em menos da metade do arco de movimento, manifestado por tensão abrupta e seguido por resistência mínima. Essa escala avalia o grau de resistência à movimentação passiva em 0, ou seja, tônus muscular normal, a 4 ou seja, hipertonia com partes rígidas em flexão ou extensão (MUTLU; LIVANELIOGLU; GUNEL; 2008).

Para avaliação da capacidade da criança em realizar atividades motoras grossas, foi utilizado o GMFM-88, onde o paciente atingiu pontuação total de 81,05%.

3.3.1 Paralisia Cerebral

A Paralisia Cerebral (PC) é definida pelo consenso internacional como “grupo de desordens permanentes do desenvolvimento do movimento e da postura, causando limitações de atividades, que são atribuídas a distúrbios não progressivos que ocorrem no cérebro em desenvolvimento” (ROSENBAUM et al., p. 9, 2007). A

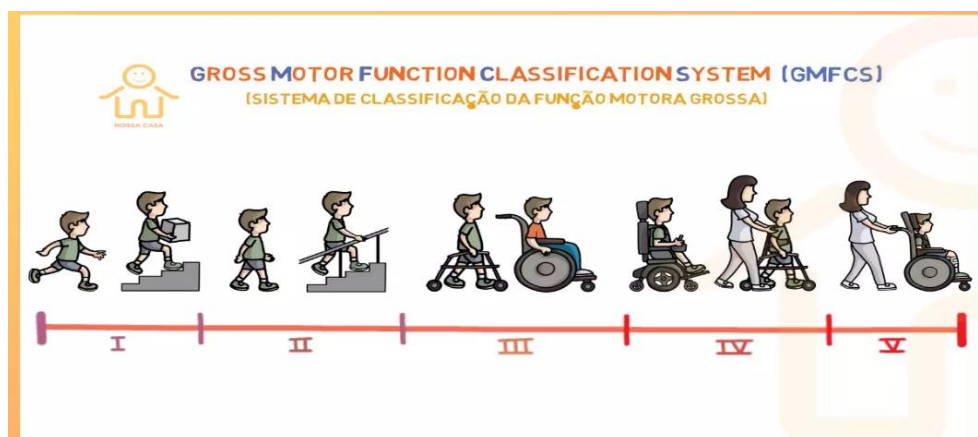
condição de saúde é uma das mais comuns que levam à incapacidade funcional na infância e sua incidência varia de um país para outro. O comprometimento motor decorrente da PC ainda pode ser acompanhado de alterações musculoesqueléticas secundárias, epilepsia, distúrbios de comportamento, cognição, sensação, percepção e comunicação (CAMARGOS et al., 2019).

Apesar de não haver um consenso entre as literaturas sobre a idade máxima para classificação de PC, quando ocorrem manifestações clínicas devido à lesão no encéfalo, a maioria estabelece o limite de até 2 e 3 anos de idade (ROSENBAUM et al., 2007).

Há inúmeros fatores etiológicos que podem levar à ocorrência da doença, podendo esses estarem presentes nos períodos de pré-natal, perinatal e pós-natal. Esses fatores, em sua maioria, não são exatamente identificados. Há, ainda, categorias que se referem a uma área de lesão do encéfalo específica, onde, de acordo com o subtipo neurológico e topográfico, haverá sintomas que serão característicos da classificação. Dentre essas, se tem a forma espástica (unilateral ou bilateral), discinética (distonia ou coreoatetose), atáxica ou mista (CAMARGOS et al., 2019).

Além das classificações já citadas, pode-se também classificar a criança com PC de acordo com sua funcionalidade, com base na função motora grossa, através do Sistema de Classificação da Função Motora Grossa (GMFCS). Esse sistema busca padronizar o nível de incapacidade motora da criança, servindo até mesmo como prognóstico para profissionais e família. São descritos cinco níveis, sendo o primeiro apresentado com um menor comprometimento e, o quinto, um comprometimento mais grave (TECKLIN, 2019). A Figura 25 mostra mais informações sobre a classificação do GMFCS.

Figura 25 - GMFCS.



Fonte: Nossa Casa (2018).

Há outros sistemas de classificação utilizados para crianças com PC, dentre eles, tem-se como exemplos o Sistema de Classificação de Funções de Comunicação (CFCS), Sistema de Classificação Manual de Habilidade (MACS) e GMFCS expandido e revisado, obtendo, cada um, uma idade mínima e máxima para sua aplicação (PISCITELLI et al., 2021).

3.3.2 Paralisia Cerebral Hemiplégica Espástica

A PC do tipo espástica é a mais comum, afetando em torno de 70% a 80% dos casos. Nesse tipo de paralisia, é afetado o sistema piramidal, ou seja, as vias corticoespinais do cérebro ou ainda o neurônio motor superior. Além do aumento de tônus, em alguns casos pode-se ainda observar alterações como hiperreflexia, clônus, reflexos primitivos persistentes e Babinsk positivo (JONES et al., 2007).

A PC espástica, assim como os outros tipos de PC ainda tem como manifestação clínica a fraqueza muscular que pode impactar no desempenho da criança em suas atividades. Considerando a topografia, a forma espástica pode ser classificada em bilateral (quadriplegia ou diplegia) ou unilateral (hemiplegia). A última se refere ao comprometimento dos membros superior e inferior de um hemicorpo (CAMARGOS et al., 2019).

De acordo com Gauzzi e Fonseca (2004) na PC do tipo hemiplégica, a lesão ocorre em um lado do córtex levando a alterações motoras no lado contralateral do

corpo. As alterações são percebidas devido a preferência unilateral para alcance de objetos, por volta do quarto mês de vida (ASSIS-MADEIRA; CARVALHO, 2009).

Geralmente os membros superiores (MMSS) são mais acometidos que os membros inferiores (MMII) e em ambos esses comprometimentos ocorre mais distalmente. As etapas do desenvolvimento motor grosso e fino tendem a ser alcançadas, porém há um atraso em relação ao cronograma normal para idade. Com relação a função cognitiva, geralmente não há comprometimento, podendo na vida adulta participar de atividades profissionais. Em geral, nesse tipo de acometimento, as crianças necessitam de uso mínimo de equipamentos adaptativos (TECKLIN, 2019).

3.3.3 Condutas e intervenções

O tratamento foi realizado partindo dos objetivos traçados pelo terapeuta. Foram realizadas doze sessões de fisioterapia no total. Os atendimentos ocorriam duas vezes na semana durante 1 hora por sessão.

O conhecimento adquirido durante os 5 anos de graduação e a avaliação realizada, possibilitaram a tomada de decisão sobre condutas e intervenções a serem aplicadas. Dentre esses conhecimentos, pode-se correlacionar as seguintes disciplinas ao trabalho realizado: Anatomia musculoesquelética por trazer, principalmente, o aprendizado sobre as estruturas musculares, nos proporcionando aprender sobre a origem, inserção e ação de cada musculatura no corpo humano; Cinesiologia e Biomecânica, pois através dessas entende-se os movimentos realizados pelo corpo humano, como esses acontecem e as forças aplicadas na dinâmica motora; Movimento e desenvolvimento humano (MDH) onde é observado o desenvolvimento humano desde a infância até a vida adulta, apresentando a fisiologia envolvida nesse processo; Cinesioterapia onde encontra-se um conjunto de intervenções a serem aplicadas nos pacientes, objetivando ações terapêuticas, Neurofuncional adulta e pediátrica onde são apresentados todo o complexo do sistema nervoso, afecções que podem o acometer e como lidar com essas e, por fim, Prática baseada em evidências, que nos ensina a importância de estarmos atualizados com relação a evidência científica.

À partir dos dados obtidos na avaliação foram traçados os seguintes objetivos: aperfeiçoamento da marcha e do equilíbrio, estímulo bimanual na realização de tarefas e estímulo sensorial, aumento de força muscular de MSE e MIE e prevenção de deficiências musculoesqueléticas secundárias. As intervenções terapêuticas foram determinadas à partir dos objetivos. Alguns exemplos de exercícios realizados durante as intervenções serão apresentados a seguir (Figura 26):

Figura 26 - Estímulo bimanual para realização de tarefas.



Fonte: Do Autor (2023).

A Figura 26 apresenta o paciente realizando a brincadeira de pesca, cujo objetivo era o uso de ambos os membros superiores. O paciente era orientado a ficar em ortostatismo sobre superfície instável enquanto manipulava vara de pescar com o membro sadio. Após realizar a pesca de um dos peixes, o paciente era orientado a pegá-lo com o MSE e separá-lo dos outros, realizando assim o movimento de pinça com o lado afetado. Os membros eram alternados durante a realização da tarefa. Dessa forma, o uso bimanual era incentivado trabalhando-se a manipulação da função motora grossa (ao segurar objeto de pesca) e fina (movimento de pinça), além do equilíbrio estático e propriocepção do paciente através da superfície instável, possibilitando a ele o estímulo de dupla tarefa (neuroplasticidade).

O comprometimento unilateral da função da mão e do braço em crianças com PC hemiplérgica afeta atividades que envolvem destreza bimanual como de autocuidado, coordenação e alcance. A eficiência dos movimentos em crianças com

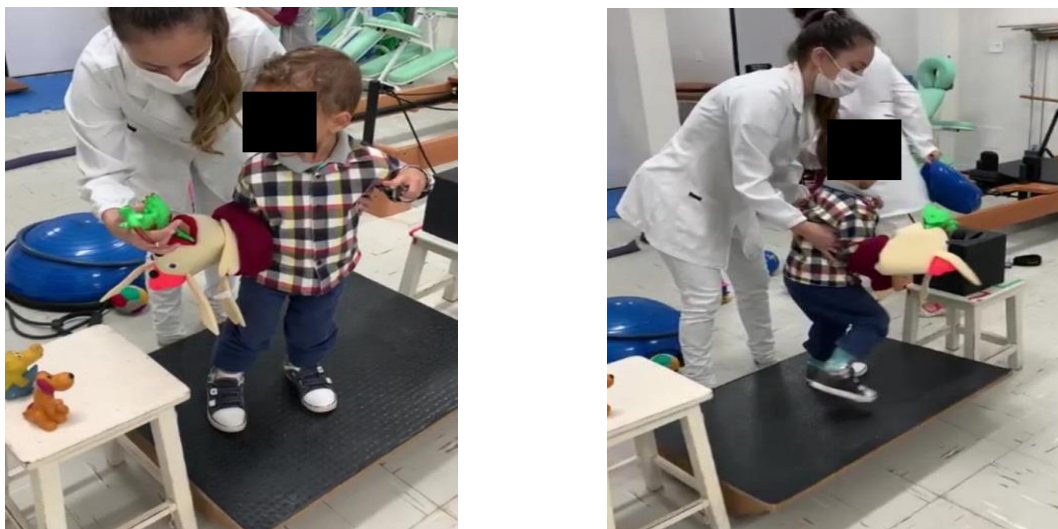hemiplegia é comprometida devido a distúrbios sensoriais e motores, e assim, essas crianças tendem a prática do não uso aprendido da extremidade afetada, o que pode exacerbar ainda mais seu comprometimento (CAMARGOS et al., 2019).

Crianças que apresentam paresia unilateral espástica do membro, tendem a usá-lo com menos frequência quando comparado ao outro membro. Esse desuso leva a limitações em atividades que exijam o uso bimanual (AARTS et al., 2009) como em Atividades de Vida Diárias (AVDs), ocasionando maior dependência na realização dessas (HOUWINK et al., 2011).

Dessa forma, o estímulo bimanual na realização das tarefas se torna uma abordagem importante a ser considerada durante as intervenções, evitando ou reduzindo o não uso do MS afetado.

A seguir será apresentada a Figura 27 que corresponde ao treino de equilíbrio estático e dinâmico.

Figura 27 - Treino de equilíbrio.



Fonte: Do Autor (2022).

O paciente era orientado a realizar a atividade em cima de uma superfície instável, sendo necessário manter equilíbrio corporal durante todo o processo, de forma estática e dinâmica. A atividade consistia em pegar um dos animais posicionados no banco na lateral (trabalhando equilíbrio estático) e levar para o outro lado guardando-o dentro da caixa (trabalhando equilíbrio dinâmico). A preensão dos

animais era realizada com o uso de fantoche. Durante o percurso, o paciente era orientado a concentrar-se para manter-se equilibrado e não deixar o animal cair.

O comprometimento motor hemiplégico produz déficits no controle postural, o que causa uma diminuição da estabilidade e do alinhamento entre os segmentos corporais durante a realização de atividades (PAVÃO et al., 2014).

Há uma série de mecanismos neuromusculares, do sistema visual, somatossensorial e vestibular envolvidos na estabilidade do corpo. Essas funções são essenciais para a realização de movimentos desejados e prevenção de quedas em crianças com PC, uma vez que, essas tendem a apresentar déficits em funções vestibulares de posição, equilíbrio e movimento (CAMARGOS et al., 2019).

À seguir será apresentada a Figura 28 que corresponde ao aperfeiçoamento da marcha realizada na esteira.

Figura 28 - Marcha na esteira.



Fonte: do Autor (2022).

O paciente realizava entre 5 e 10 minutos em média de marcha na esteira, sem inclinação, com velocidade máxima tolerada por ele a cada atendimento. O exercício, além de melhorar o desempenho da marcha, fortalece a musculatura dos MMII e trabalha o condicionamento físico da criança que é essencial para realização de atividades no contexto social.

Dentre as limitações motoras encontradas na PC está o déficit na capacidade de deambulação, devido à diminuição da capacidade em se manter em equilíbrio em

situações estáticas e dinâmicas. Assim, com o intuito de possibilitar maior independência funcional, o treino de marcha é um dos recursos utilizados na prática clínica dessas crianças (MARTINELLO et al., 2014).

Nas Figuras 29 e 30 são apresentados alguns dos exercícios realizados com intuito de fortalecimento de MMSS e MMII.

As cargas utilizadas para os exercícios de fortalecimento foram baseadas na tolerância da criança, de modo que ela fosse capaz de executar os movimentos com esforço (isto é, sobrecarga adequada), mas sem gerar compensações ou desalinhamentos.

Na Figura 29 o paciente realiza parte de um circuito que visa o fortalecimento de MMII através da atividade de subir/descer do step. Na Figura 30 o paciente escala o espaldar para recolher os animais colocados em seu topo, com o mesmo intuito de fortalecimento, incluindo nessa atividade além de MMII, o fortalecimento dos MMSS.

Figura 29 - Fortalecimento de MMII.



Fonte: Do Autor (2023).

Figura 30 - Fortalecimento de MMII e MMSS.



Fonte: Da autora (2022).

A fraqueza muscular é uma das características presentes na PC, o que, juntamente com a presença da espasticidade, causa impacto na mobilidade das crianças com essa condição de saúde. “Essa fraqueza muscular pode ser devida a déficits na ativação da unidade motora, menor volume muscular e alterações de comprimento dos músculos, resultando em perda da força muscular, deficiência na coativação de grupos musculares antagonistas e alteração da fisiologia muscular”. A fraqueza muscular é considerável, mesmo nos músculos espásticos (TECKLIN, 2019).

Por meio de revisões sistemáticas realizadas, identificou-se que, através do treinamento de força, houve melhoras não só da força muscular, mas da função motora grossa (como função da marcha) aumentando os escores do GMFM e da resistência física e cardiovascular (TECKLIN, 2019).

À seguir, na Figura 31 é apresentado o trabalho de estímulo sensorial.

Figura 31 - Estímulo sensorial.



Fonte: Do Autor (2023).

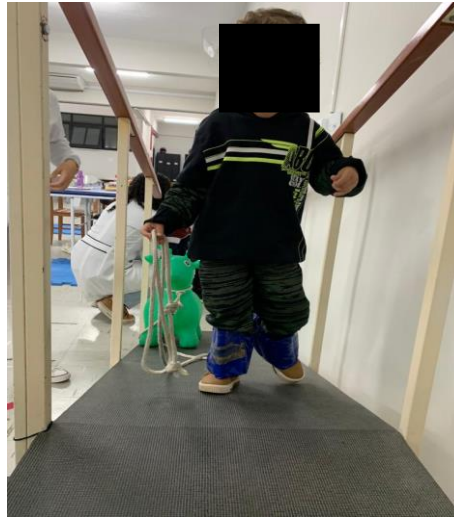A Figura 31 mostra o paciente realizando atividades com a massinha de modelar tendo o intuito de promover o estímulo sensorial tátil através dessa.

As crianças com PC possuem uma dificuldade no processamento sensorial em decorrência da diminuição de oportunidades de exploração sensoriais devido a limitações motoras apresentadas por elas (LEVITTI, 2014).

Cooper et al apresentaram que 88,8% dos indivíduos com PC hemiplégica apresentam déficits sensoriais em MS dominante e não dominante quando comparados a indivíduos típicos. Arnould, Bleyenheuft e Thonnard também encontraram comprometimentos sensoriais na população com PC, apesar de relatado que, esses, são menos prevalentes quando comparados a motores (SANTANA, 2020).

Na Figura 32, a seguir, será apresentada uma das atividades realizadas visando a prevenção de deficiências secundárias.

Figura 32 - Prevenção de deficiências secundárias.



Fonte: Do Autor (2023).

Na Figura 32, foi solicitado ao paciente para subir a rampa de canto durante a realização de um circuito realizado por ele, visando o alongamento dos músculos gastrocnêmios e sóleo (tríceps sural) e o aumento da ADM de dorsiflexão, atuando na prevenção de deformidades secundárias, nesse caso em específico, na articulação do tornozelo.

Na PC espástica, comumente ocorre alterações e deformidades musculoesqueléticas secundárias à alteração do tônus muscular, afetando assim, o desenvolvimento motor da criança. Portanto, se faz necessário ter como objetivo durante as intervenções com o paciente, o aumento de suas habilidades e a diminuição ou prevenção das deficiências secundárias (CARGNIN; MAZZITELLI, 2003).

As atividades físicas, quando realizadas de forma regular durante toda a vida, influenciam na saúde do indivíduo e proporcionam maior funcionalidade a este, isto se inclui também à indivíduos com PC. Para estes, o aumento da capacidade física é indispensável não só para saúde, como também para prevenção ou/e redução de deficiências secundárias (CURY; BRANDÃO, 2011).

Após condutas e intervenções, realizadas dentro de doze sessões, foi aplicado uma reavaliação quantitativa através do instrumento GMFM-88. O paciente adquiriu em seu score total 86,57%. A seguir, na tabela 5 será apresentado uma comparação da avaliação inicial e da reavaliação do paciente.

Tabela 5 - Avaliação e reavaliação da GMFM-88.

Dimensões	Avaliação	Reavaliação	Diferença
A- Deitar e rolar	92,15%	94,11%	1,96%
B- Sentar	88,33%	93,33%	5%
C- Engatinhar e ajoelhar	85,71%	92,85%	7,14%
D- Em pé	64,10%	69,23%	5,13%
E- Andar, correr e pular	75%	83,33%	8,33
Pontuação total	81,05%	86,57%	5,52%

Fonte: Do Autor (2023).

A força muscular é um coeficiente mensurável e muito utilizado na prática clínica. Contudo, neste caso, os testes de força não foram utilizados com o paciente devido à falta de compreensão decorrente de sua idade, podendo ter limitações durante a realização e resultados consequentemente, não fidedignos. De acordo com Camargos et al., (p. 72, 2019): “A avaliação da força muscular de todos os grupos musculares demanda tempo e a cooperação do avaliado, sendo mais difícil em crianças com menos de 6 anos de idade”. No entanto, os atendimentos foram iniciados com uma determinada carga utilizando-se caneleiras em MMII e ao final destes, o paciente realizava exercícios com os mesmos objetivos com uma carga maior, demonstrando, de forma subjetiva, uma evolução desta e um consequente aumento na força muscular em MMII. A carga variou de 1/2 kg para 1,0 kg.

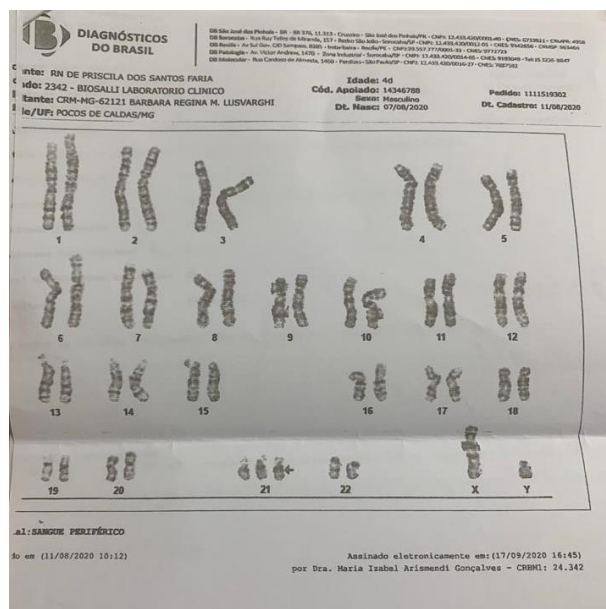
Em relação ao uso bimanual, mesmo não sendo aplicada nenhuma escala qualificadora, devido à idade do paciente ser menor do que as referentes em escalas que possuem evidências comprovadas, foi possível observar, além de ter sido relatado pela mãe que, este, se tornou mais frequente nas tarefas cotidianas.

3.4 Contextualização da aluna Michele Andreilino Rezende

Paciente M.O.S, sexo masculino, 2 anos e 18 dias, com diagnóstico médico de Síndrome de Down (SD).

Na avaliação, a responsável foi submetida à anamnese com o intuito de identificar e relatar a história da síndrome de seu filho. Com base nisto, a mãe de 31 anos, relatou que M.O.S é seu único filho e que a gestação não foi planejada. Realizou o pré-natal mensalmente e a gravidez transcorreu sem intercorrências. De acordo com ela, a suspeita da SD iniciou com 16 semanas de gestação devido à ausência do osso nasal verificada através de ultrassonografia. O parto ocorreu no dia 07/08/2020, às 37 semanas e quatro dias, de forma cirúrgica, devido ao oligoâmnio severo. Apresentou Apgar de 6 no primeiro minuto e 8 no quinto minuto, peso: 3.280kg, altura: 46cm. Paciente permaneceu 12 dias na Unidade de Terapia Intensiva (UTI) neonatal devido à cardiopatia congênita - Defeito de Septo Atrioventricular Total (DSAVT). O diagnóstico de SD foi confirmado quatro dias após o nascimento através do cariótipo (Figura 33). Com um ano foi submetido à cirurgia para correção do DSAVT.

Figura 33 - Cariótipo.



Fonte: Do Autor (222).

Além do tratamento fisioterapêutico na clínica escola do UNILAVRAS duas vezes por semana, o paciente realiza hidroterapia, equoterapia, acompanhamento com terapeuta ocupacional, fonoaudiólogo e psicólogo.

Foi realizada avaliação do paciente utilizando-se a ficha de avaliação de Neuropediatria da clínica de Fisioterapia do UNILAVRAS (ANEXO 2). A partir disto, foi possível chegar a um diagnóstico fisioterapêutico, aos objetivos e condutas do tratamento. A Tabela 6 apresenta as principais informações contidas na ficha de avaliação.

Tabela 6 - Resultados da avaliação (continua).

Ficha de avaliação	Dados coletados
Data da avaliação	25/08/2022
Diagnóstico médico	Síndrome de Down
Diagnóstico Fisioterapêutico	Disfunção neurofuncional levando a leve hipotonia global, fraqueza muscular global e déficit de equilíbrio dinâmico.
Queixa principal	Não consegue subir/descer escadas e pular. Também apresenta dificuldade para manipular objetos pequenos (SIC).
Desenvolvimento motor	Apresenta controle da coluna cervical, controle de tronco, rolar, arrastar/engatinhar, ortostase e marcha.
Tipo de tônus	Leve hipotonia cervical, tronco, membros superiores (MMSS) e membros inferiores (MMII).
Atividades reflexas	Apresenta reação corporal de retificação e reação de proteção anterior, lateral e posterior.
Contraturas/Deformidades/Encurtamentos	Não apresenta.

Tabela 6 - Resultados da avaliação (conclusão).

Ficha de avaliação	Dados coletados
Transferências e posturas	Realiza todas as transferências e assume todas as posturas.
Equilíbrio	Apresenta equilíbrio estático sentado e em apoio bipodal.
Marcha	No contato inicial o tornozelo não se encontra em um ângulo neutro, o que ocasiona uma plantiflexão precoce. Apresenta base levemente alargada, pés planos, fase de balanço curta e leve protrusão abdominal.
Informações adicionais	Paciente se alimenta de comidas sólidas, não faz uso de medicações, nunca apresentou quadros convulsivos, possui boa qualidade de sono, ainda faz uso de fraldas e possui boa audição. Com relação a visão, paciente apresenta diagnóstico de astigmatismo, sendo necessário a utilização de óculos.

Fonte: Do Autor (2023).

Para uma avaliação mais específica da capacidade da criança em realizar atividades motoras grossas, foi utilizado o instrumento GMFM, onde o paciente obteve uma pontuação total de 73,63%.

Existem outras escalas importantes e específicas a serem utilizadas com crianças que possuem SD para uma melhor avaliação fisioterapêutica das estruturas e funções neuromusculoesqueléticas e que permitem a quantificação dos resultados obtidos, porém, devido a idade e comprometimento cognitivo do paciente, não foi possível aplicar.

3.4.1 Conduas e intervenções

Com base nos dados obtidos na avaliação foram traçados os seguintes objetivos: aumentar a força muscular de MMII, MMSS e abdômen, aperfeiçoar a motricidade fina, melhorar o equilíbrio estático e dinâmico, aprimoramento da marcha, conquistar o marco motor de pular e subir/descer escadas.

Após a elaboração do plano de tratamento, o paciente foi submetido à uma série de procedimentos. As disciplinas Movimento e Desenvolvimento Humano, Neuroanatomia, Biomecânica, Cinesioterapia, Neurofuncional Infantil e Prática Baseada em Evidência forneceram ensinamentos importantes para atuar nesse tipo de condição.

Foram realizadas 22 sessões com o paciente, sendo 2 dessas sessões utilizadas para avaliação. À seguir serão apresentadas imagens com a conduta fisioterapêutica realizada.

Na Figura 34 observa-se o trabalho de fortalecimento da musculatura de MMII. Na primeira imagem (Imagem A) o paciente é estimulado a escalar o espaldar em busca de um brinquedo colocado na parte superior. Na segunda imagem (Imagem B), paciente realiza marcha na rampa com caneleiras de 1/2Kg em cada tornozelo (o critério para a escolha da carga refere-se a maneira pela qual o paciente conseguia realizar a marcha fisiológica, sem compensação muscular e comprometimento nas passadas). Na terceira imagem (Imagem C), paciente realiza treino subindo e descendo de steps.

Figura 34 - Fortalecimento de membros inferiores.



Legenda: A – Escalada, B – Marcha, C - Subindo Steps.
Fonte: Do Autor (2022).

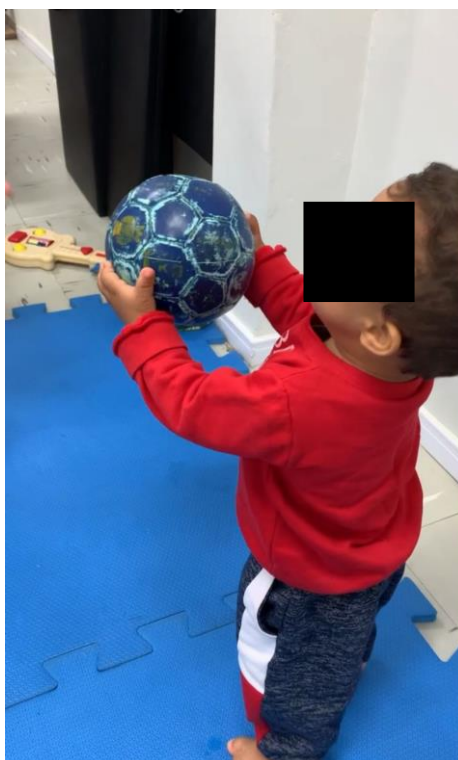A redução da força muscular, principalmente em MMII, é uma das principais características das alterações musculoesqueléticas presentes na SD. Portanto, um programa de exercícios focado em seu fortalecimento é de suma importância para a manutenção da saúde e funcionalidade. O aprimoramento da força de MMII também

mostrou resultados positivos na melhora do equilíbrio destes pacientes (GUPTA; RAO; SD, 2011).

Indivíduos com SD possuem características que são inerentes à deficiência, como o déficit cognitivo, o que acaba diminuindo a atenção desta população durante a realização das atividades. Portanto, o programa de tratamento fisioterapêutico necessita de maior variabilidade e ludicidade (LIN; WUANG, 2012).

A Figura 35 mostra um exercício para fortalecimento de MMSS utilizando uma bola tonificadora de 1Kg. Durante essa atividade a criança era instruída a pegar a bola no chão e jogá-la.

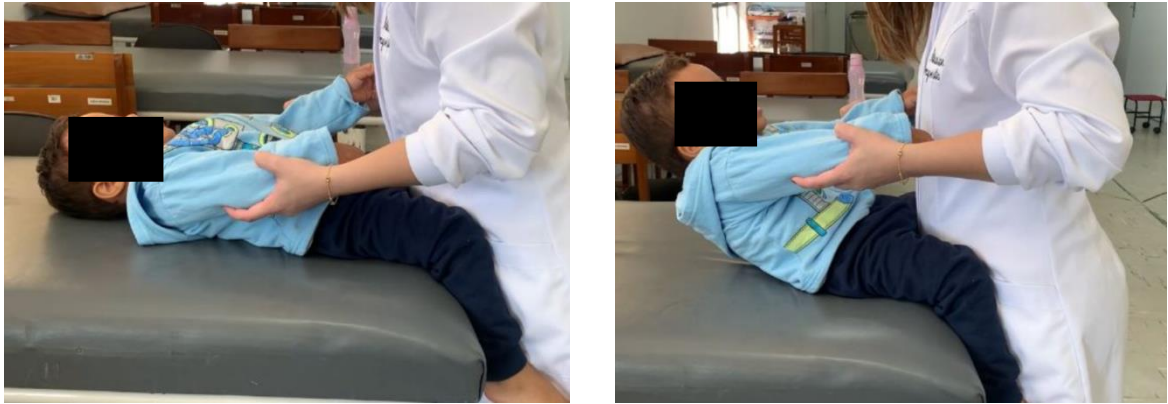Figura 35 - Fortalecimento de membros superiores.



Fonte: Do Autor (2022).

A Figura 36 mostra um exercício para fortalecimento do abdômen. Durante essa atividade a criança era instruída a deitar e assentar novamente com auxílio mínimo do terapeuta.

Figura 36 - Fortalecimento de abdominais.



Fonte: Do Autor (2022).

Sabe-se que pacientes com SD apresentam uma redução de até 50% em sua força muscular global em comparação com seus pares típicos. Logo, o fortalecimento de MMSS e tronco também é essencial para o pleno desenvolvimento destas crianças (RUIZ-GONZÁLEZ et al., 2019).

Devido à presença de protusão abdominal em crianças com SD, torna-se necessário acrescentar o fortalecimento da musculatura de tronco no plano de tratamento a fim de aprimorar o equilíbrio e reduzir o risco de quedas, visto que o controle postural estático e dinâmico é dependente da estabilização da musculatura central do corpo (ALSAKHAWI; ELSHAFEY, 2019).

Na Figura 37 é demonstrado exercício para aprimoramento de habilidade motora fina e coordenação. Na primeira imagem (Imagem A) foi realizada atividade utilizando-se dispositivo de encaixar peças, onde o paciente realiza movimentos de pinça ao segurar a peça e trabalha coordenação ao tentar encaixá-las. Na segunda imagem (Imagem B), o paciente era estimulado a pegar as bolinhas e colocá-las dentro de um objeto predeterminado.

Figura 37 - Aprimoramento de habilidade motora fina e coordenação.



Legenda: A – Atividade de encaixar peças, B – Atividade com bolinhas.
Fonte: Do Autor (2022).

Devido à presença de algumas características fenotípicas como braquidactilia (dedos curtos), clinodactilia (dedos curvos) e hipotonia, pessoas com SD podem apresentar maior dificuldade para o desenvolvimento de habilidades que demandam maior destreza manual (PRIOSTI et al., 2013).

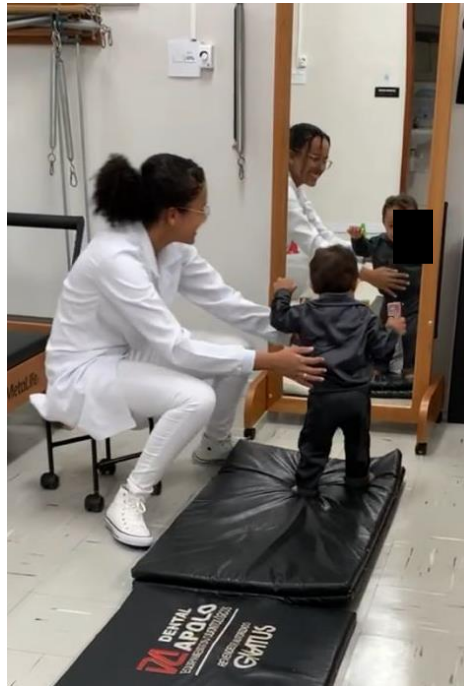O estudo de Coppede et al. (p.364, 2012) expôs que “crianças com SD aos dois e cinco anos apresentam baixo desempenho funcional nas áreas de mobilidade, autocuidado e função social”. Com isto, no plano de tratamento deve-se considerar a necessidade de aprimoramento da função motora fina e força de preensão, visto que, estas são essenciais para a realização de atividades funcionais da vida diária (BEQAJ et al., 2018).

A preensão de precisão está relacionada a tarefas que necessitam de uma maior destreza manual e coordenação. Cabe ao terapeuta disponibilizar uma maior variabilidade de objetos como folhas de papel, bolinhas de gude ou talheres, a fim de que o paciente seja treinado a desenvolver diferentes tipos de pegada (ASSIS, 2012).

Exercícios para aprimoramento do equilíbrio também fazem parte da proposta de tratamento. O paciente é estimulado a buscar objetos de um lado e leva-lo até o outro lado, andando em cima de colchonetes, conforme mostra a Figura 38. Outra

atividade realizada era na cama elástica, associando a diferentes brincadeiras, conforme a Figura 39.

Figura 38 - Treino de equilíbrio em colchonete.



Fonte: Do Autor (2022).

Figura 39 - Treino de equilíbrio em cama elástica.



Fonte: Do Autor (2022).

Pode-se definir equilíbrio como a capacidade que um indivíduo possui em manter a estabilidade corporal mesmo com variações de sua posição. Este é dependente de estímulos visuais, proprioceptivos e vestibulares (ASSIS, 2012).

Dentre as alterações neurológicas presentes em pacientes com SD, observa-se uma diminuição do volume cerebelar, além do atraso em sua maturação. Esta estrutura tem como uma de suas principais funções a regulação do equilíbrio corporal. Por isso, estes pacientes irão apresentar uma dificuldade na manutenção do equilíbrio quando comparadas com crianças típicas (ALSAKHAWI; ELSHAFFEY, 2019).

O sistema sensório-motor tem participação essencial em um adequado controle postural pois a manutenção de uma determinada orientação corporal é obtida a partir do complexo relacionamento entre informação sensorial e atividade muscular. Devido às alterações neuromotoras que indivíduos com SD possuem, estes irão apresentar dificuldade na habilidade do controle da postura, que conseqüentemente dificultará a manutenção do equilíbrio estático e dinâmico (EID, 2015). Portanto, como afirmado por Camargos et al. (p. 123, 2019) “O treino de equilíbrio deve fazer parte do programa de reabilitação na SD e pode envolver atividades com bolas em diferentes posições, apoio unipodal, marcha em superfícies instáveis”.

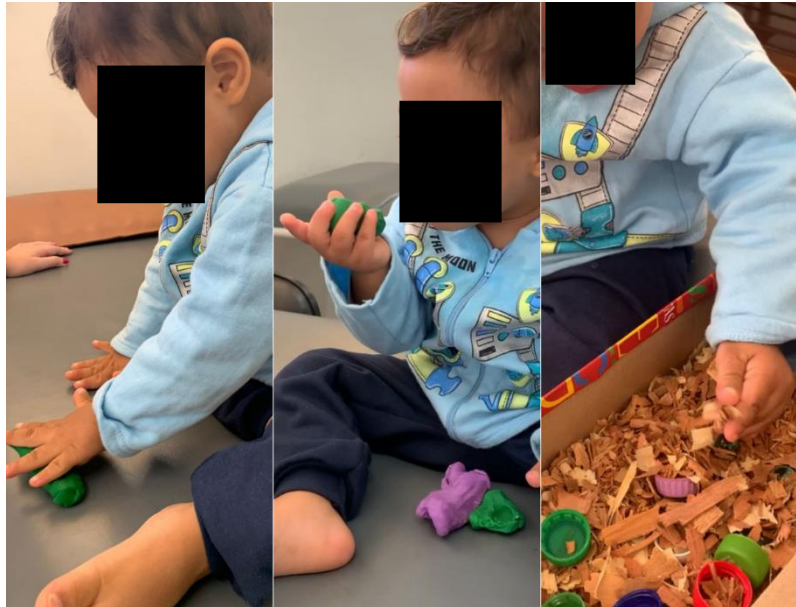Para estimulação sensorial, foi proposto que o paciente deambulasse em tapetes sensoriais como o mostrado na Figura 40 e que realizasse atividades que envolvessem manipulação de objetos de diferentes texturas, como mostra a Figura 41.

Figura 40 - Estimulação sensorial em tapetes sensoriais.



Fonte: Do Autor (2022).

Figura 41 - Estimulação sensorial com objetos de diferentes texturas.

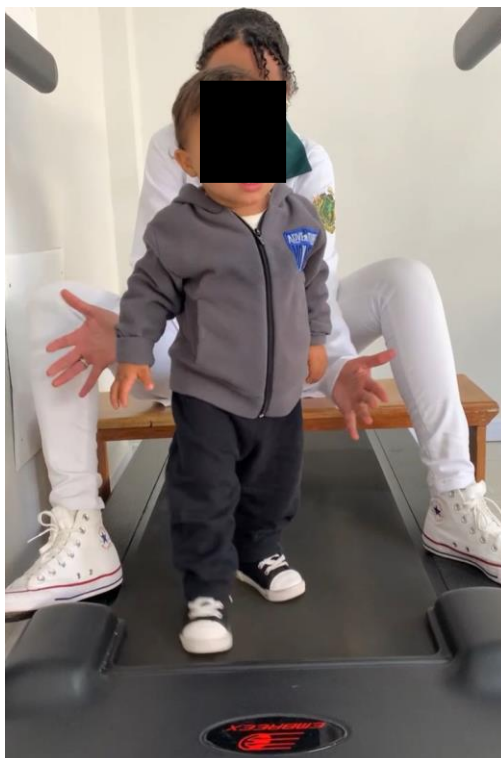

Fonte: Do Autor (2022).

O processamento sensorial está diretamente relacionado com o desenvolvimento da criança, visto que a estimulação sensorial contribui para o aperfeiçoamento e manutenção de conexões neurais. Por isso, a escassez de estímulos variados (tato, visão, audição, olfato e paladar), principalmente quando se trata da SD, onde observa-se um processamento mais lento das informações sensoriais, culminará em um maior atraso do desenvolvimento. Durante a infância, o período crítico de neuroplasticidade ocorre nos três primeiros anos, o que torna indispensável a variação da estimulação utilizando-se diferentes texturas, sons e cores, realizando-se uma integração do movimento com o ambiente onde ela está inserida. É muito importante orientar os pais quanto a necessidade de estimulação frequente, pois esta é uma tarefa que também pode ser realizado no lar (SANTOS; FIORINI, 2021).

A Figura 42 mostra o aperfeiçoamento da marcha em esteira. A atividade era realizada com a velocidade máxima tolerada pelo paciente a cada atendimento.

Figura 42 - Aperfeiçoamento da marcha.



Fonte: Do Autor (2022).

A prática da marcha em esteira permite o desenvolvimento de um comportamento funcional para caminhar através do aprimoramento do aprendizado motor, melhorando a velocidade de caminhada e resistência, além de melhorar a força de MMII e equilíbrio dinâmico. O treino em esteira pode ser utilizado com pacientes com SD de todas as faixas etárias (ALSAKHAWI; ELSHAFFEY, 2019).

Após a realização de 20 sessões, o paciente atingiu o marco motor de subir escadas e pular. Foi realizada uma reavaliação quantitativa através do instrumento GMFM-88, sendo possível observar uma diferença significativa nas dimensões C, D e E, como apresentado na Tabela 7.

Tabela 7 - Avaliação inicial e final da GMFM-88.

Dimensão	Inicial	Final	Diferença
A (deitar e rolar)	98,03%	98,03%	0%
B (sentar)	96,66%	96,66%	0%
C (engatinhar e ajoelhar)	80,95%	90,47%	9,52%
D (em pé)	56,41%	64,10%	7,69%
E (andar, correr e pular)	36,11%	51,38%	15,27%
Total	76,63%	80,12%	3,49%

Fonte: Do Autor (2023).

O paciente também obteve melhora na força de MMSS e MMII, que foi possível observar através da evolução da carga utilizada durante as atividades. Inicialmente as atividades propostas para fortalecimento de MMII eram realizadas com caneleiras de 1/2Kg. Nos últimos atendimentos, o paciente conseguiu evoluir para caneleiras de 1,5Kg. Com relação ao fortalecimento de MMSS, eram realizadas atividades com a bola tonificadora de 1Kg, posteriormente o paciente realizou as atividades com a bola tonificadora de 2Kg.

4 AUTOAVALIAÇÃO

4.1 Análise crítica dos aprendizados adquiridos pela aluna Andressa Xavier da Silva

Durante o período de estágio pude compreender melhor a aplicabilidade e a importância que o profissional da área de Dermatofuncional tem para os queimados, contribuindo para a melhora em sua funcionalidade desde o ganho de ADM até a melhoria no aspecto cicatricial, reduzindo aderência e minimizando dor. Assim, obtive um olhar diferenciado que a área da Dermatofuncional vai muito além de tratamentos voltados para a estética.

4.2 Análise crítica dos aprendizados adquiridos pela aluna Bruna Cristina Vargas Silva Trindade

Com o processo de elaboração deste portfólio, pude lembrar do atendimento que foi oferecido para a paciente e, com as buscas de referencial teórico, pude obter maiores conhecimentos e entender alguns pontos que ainda geravam dúvidas em minha cabeça. Pude correlacionar a teoria com a prática e reforçar que a fisioterapia é uma parte fundamental para reabilitação não só da parte neurológica com também em outras patologias inseridas em outras áreas. Com isso tive a certeza que ofereci o tratamento de qualidade, que proporcionou grandes conquistas para minha paciente durante o período que a acompanhei.

4.3 Análise crítica dos aprendizados adquiridos pela aluna Lorryne Emanuelle Rodrigues Rezende

O portfólio contribuiu de forma enriquecedora para que eu buscasse me tornar uma profissional de excelência a cada dia, visto que, foi necessário revisar vários conteúdos sobre o tema em questão, buscar artigos de qualidade e correlacionar conhecimentos adquiridos em disciplinas já cursadas para que o tratamento oferecido ao paciente fosse o mais benéfico possível. Contudo, em relação a prática clínica, os

primeiros atendimentos com o paciente trouxeram uma insegurança inesperada, devido principalmente, a sua grande timidez. Com o passar do tempo essas questões foram se tornando mais maleáveis e controláveis, permitindo maior interação do terapeuta com o paciente.

4.4 Análise crítica dos aprendizados adquiridos pela aluna Michele Andreino Rezende

Através do desenvolvimento deste portfólio pude aprofundar meu conhecimento sobre a Síndrome de Down, entender os aspectos relacionados ao desenvolvimento das crianças com esta cromossomopatia e a necessidade da participação e inclusão destas na sociedade. Os atendimentos iniciais foram desafiadores, visto que este foi o meu primeiro contato com pacientes pediátricos. Porém, devido a esta insegurança, busquei aprimorar o meu conhecimento teórico, a fim de proporcionar ao meu paciente um tratamento eficaz e baseado em evidências.

5 CONCLUSÃO

5.1 Andressa Xavier da Silva

Neste trabalho de conclusão de curso observei a importância de como a realização de uma avaliação completa nos direciona a um raciocínio clínico ideal para que seja feito um tratamento eficaz. Além disso, compreendi que a nossa prática clínica abrange conhecimento teórico e prático vivenciado desde o primeiro período da graduação, sabendo assim, que nunca será somente a disciplina da área vinculada. Os resultados obtidos só foram possíveis através dos conhecimentos adquiridos durante os dez períodos da graduação e pela busca em artigos científicos.

5.2 Bruna Cristina Vargas Silva Trindade

Eu, Bruna Cristina Vargas Silva Trindade, concluo que durante o período de atendimento da paciente com SD que ocorreu por um tempo de cerca de 3 meses, sendo 2 vezes por semana, foi possível observar as evoluções da paciente nos aspectos: aquisição do rolar e do controle de tronco, aprimoramento do controle da coluna cervical, fortalecimento da musculatura global, e aquisições dos marcos do desenvolvimento motor o mais aproximado do padrão típico. Diante dos fatos supracitados pode-se afirmar com clareza que a intervenção fisioterapêutica, com embasamento teórico e de forma precoce, auxilia no desenvolvimento de pacientes com SD, lhes proporcionando uma melhor qualidade de vida.

5.3 Lorryne Emanuelle Rodrigues Rezende

Com a elaboração do portfólio foi possível adquirir ainda mais conhecimentos sobre a Paralisia Cerebral, seus métodos de avaliação, classificação e o quanto o ambiente e fatores contextuais afetam no desenvolvimento da criança. Além disso, foi possível concluir que cada processo da avaliação do paciente é crucial para traçar objetivos alcançáveis e intervenções terapêuticas com resultados benéficos a este, sendo de extrema importância ter um olhar minucioso durante sua realização. Por fim,

a busca por conteúdos recentes e de qualidade nos fazem crescer ainda mais como profissionais, baseando a prática clínica em evidências científicas, realizando um tratamento comprovadamente funcional com o paciente.

5.4 Michele Andreelino Rezende

Com a realização deste portfolio pude confirmar que a Fisioterapia, quando baseada em evidências científicas, faz total diferença na evolução dos pacientes neurológicos, proporcionando qualidade de vida e funcionalidade. Além disso, afirmo que é de suma importância realizar uma avaliação criteriosa, identificando as habilidades e dificuldades de cada paciente, a fim de que um plano terapêutico efetivo seja desenvolvido.

REFERÊNCIAS

- AARTS, Pauline BM; JONGERIUS, Peter H.; GEERDINK, Yvonne A.; GEURTS, Alexander C. Validity and reliability of the VOAA-DDD to assess spontaneous hand use with a video observation tool in children with spastic unilateral cerebral palsy. **BMC Musculoskeletal Disorders**, [S. l.], v. 10, n. 145, 2009. DOI: 10.1186/1471-2474-10-145. Disponível em: <http://bmcmusculoskeletdisord.biomedcentral.com/articles/10.1186/1471-2474-10-145>.
- ADORNO, José. Sociedade Brasileira de Queimaduras. **Rev. Bras. Queimaduras**, v. 18, n. 1, 2019.
- ALSAKHAWI, Reham Saeed; ELSHAFEY, Mohamed Ali. Effect of Core Stability Exercises and Treadmill Training on Balance in Children with Down Syndrome: Randomized Controlled Trial. **Advances in Therapy**, [S. l.], v. 36, n. 9, p. 2364–2373, 2019. DOI: 10.1007/s12325-019-01024-2. Disponível em: <http://link.springer.com/10.1007/s12325-019-01024-2>.
- ALTOMARE, M.; MACHADO, B. Cirurgia Plástica: terapêutica pré e pós. In: BORGES, F. S. **Dermato-Funcional – Modalidades Terapêuticas nas disfunções estéticas**. São Paulo: Phorte, 2006.
- ANTONARAKIS, Stylianos E.; SKOTKO, Brian G.; RAFII, Michael S.; STRYDOM, Andre; PAPE, Sarah E.; BIANCHI, Diana W.; SHERMAN, Stephanie L.; REEVES, Roger H. Down syndrome. **Nature Reviews Disease Primers**, [S. l.], v. 6, n. 9, 2020. DOI: 10.1038/s41572-019-0143-7. Disponível em: <https://www.nature.com/articles/s41572-019-0143-7>.
- ARAÚJO, Marlise de Jesus Santos; MARTINS, Gabriela Botelho. Utilização do diodo emissor de luz (led) na cicatrização de queimaduras: revisão sistemática da literatura. **Revista Pesquisa em Fisioterapia**, [S. l.], v. 9, n. 1, p. 108–119, 2019. DOI: 10.17267/2238-2704rpf.v9i1.2114. Disponível em: <https://www5.bahiana.edu.br/index.php/fisioterapia/article/view/2114>.
- ARAÚJO, Thaís Patrício de. **Estimulação precoce e o desenvolvimento de pessoas com Síndrome de Down**. Curso de Psicopedagogia, Universidade Federal da Paraíba, [S. l.], 2016. Disponível em: <https://repositorio.ufpb.br/jspui/bitstream/123456789/1869/1/TPA21062016>.
- ARNOULD, Carlyne; BLEYENHEUFT, Yannick; THONNARD, Jean-Louis. Hand Functioning in Children with Cerebral Palsy. **Frontiers in Neurology**, [S. l.], v. 5, 2014. DOI: 10.3389/fneur.2014.00048. Disponível em: <http://journal.frontiersin.org/article/10.3389/fneur.2014.00048/abstract>.
- ASSIS, Rodrigo Deamo. **Condutas Práticas em Fisioterapia Neurológica**. 1. ed. Barueri, São Paulo: Editora Manoli, 2012.

ASSIS-MADEIRA, Elisângela Andrade; CARVALHO, Sueli Galego de. Paralisia Cerebral e fatores de risco ao desenvolvimento motor: uma revisão teórica. **Cadernos de Pós-Graduação em Distúrbios do Desenvolvimento**, São Paulo, v.9, n.1, p.142-163, 2009.

BAROLET, Daniel; BOUCHER, Annie. Prophylactic low-level light therapy for the treatment of hypertrophic scars and keloids: A case series. **Lasers in Surgery and Medicine**, [S. l.], v. 42, n. 6, p. 597–601, 2010. DOI: 10.1002/lsm.20952. Disponível em: <https://onlinelibrary.wiley.com/doi/10.1002/lsm.20952>.

BARROS, Maria Helena de. **Fisioterapia: Drenagem Linfática Manual**. São Paulo: Robe, 2001.

BEQAJ, Samire; TËRSHNJAKU, Esmira E. T.; QOROLLI, Merita; ZIVKOVIC, Vujica. Contribution of Physical and Motor Characteristics to Functional Performance in Children and Adolescents with Down Syndrome: A Preliminary Study. **Medical Science Monitor Basic Research**, [S. l.], v. 24, p. 159–167, 2018. DOI: 10.12659/MSMBR.910448. Disponível em: <https://basic.medscimonit.com/abstract/index/idArt/910448>.

BOBSIN, Estéfani Teixeira; BREHM, Taís Espíndula; SILVA, Gabriel Gomes; MENGUE, Luiz Fernando; CARLOS, Analu Engler; DOHNERT, Marcelo Baptista; DAITX, Rodrigo Boff. Confiabilidade de um aplicativo de goniometria para dispositivo móvel (Android). **Acta Fisiátrica**, [S. l.], v. 26, n. 1, p. 1–5, 2019. DOI: 10.11606/issn.2317-0190.v26i1a163302. Disponível em: <https://www.revistas.usp.br/actafisiatrica/article/view/163302>.

BORGES, Fabio dos Santos. **Dermato-funcional. Modalidades Terapêuticas nas Disfunções Estéticas**. 2. ed. São Paulo: Phorte, 2006.

BORGES, Fabio dos Santos. **Dermato-funcional. Modalidades Terapêuticas nas Disfunções Estéticas**. 2. ed. São Paulo: Phorte, 672 p., 2010.

BRASIL. Ministério da Saúde, Biblioteca Virtual em Saúde. **Queimaduras**. 2004. Disponível em: <https://bvsms.saude.gov.br/queimaduras/>. Acesso em: 30 de maio de 2023.

BRASIL. Ministério da Saúde. Secretaria de Atenção à Saúde. Departamento de Ações Programáticas Estratégicas. **Diretrizes de atenção à pessoa com Síndrome de Down**. 1. ed. Brasília - Distrito Federal, 60 p., 2013. Disponível em: <https://www.gov.br/saude/pt-br/assuntos/saude-de-a-a-z/s/saude-da-pessoa-com-deficiencia/publicacoes/diretrizes-de-atencao-a-pessoa-com-sindrome-de-down.pdf/view>.

BRASIL. Ministério da Saúde. Secretaria de Atenção à Saúde. **Diretrizes de estimulação precoce crianças de zero a 3 anos com atraso no desenvolvimento neuropsicomotor**. Brasília - Distrito Federal, 164 p., 2016.

BRAVO, Bruna de Souza Félix; BASTOS, Julien Totti De; BALASSIANO, Laila Klotz de Almeida; ROCHA, Camila Roos Mariano Da; BRAVO, Leonardo Gonçalves. Tratamento de cicatriz de queimadura com luz intensa pulsada e laser ablativo fracionado Erbium:YAG. **Rev Bras Queimaduras**, [S. l.], v. 15, n. 4, p. 274–277, 2016.

CAMARGOS, Ana Cristina Resende; LEITE, Hércules Ribeiro; MORAIS, Luzia de Sousa; LIMA, Vanessa. **Fisioterapia em pediatria: Da evidência à prática clínica**. 1. ed. Rio de Janeiro: MedBook, 616 p., 2019.

CAMPOS, Ana Carolina de; COELHO, Maria Cristina; ROCHA, Nelci Adriana Cicuto Ferreira. Desempenho motor e sensorial de lactentes com e sem síndrome de Down: estudo piloto. **Fisioterapia e Pesquisa**, [S. l.], v. 17, n. 3, p. 203–208, 2010. DOI: 10.1590/S1809-29502010000300003. Disponível em: http://www.scielo.br/scielo.php?script=sci_arttext&pid=S1809-29502010000300003&lng=pt&tlng=pt.

CARGNIN, Ana Paula Marega; MAZZITELLI, Carla. Proposta de Tratamento Fisioterapêutico para Crianças Portadoras de Paralisia Cerebral Espástica, com Ênfase nas Alterações Musculoesqueléticas. **Rev. Neurociências**, [S. l.], v. 11, n. 1, p. 34–39, 2003.

CASTILHO-WEINERT, C.L.V.; FORTI-BELLANI, F.C.D. **Fisioterapia em neuropediatria**. Curitiba, Omnipax, 2011.

CHAVES, M. E. A.; ARAUJO, A. R.; PIANCASTELLI, A. C.C.; PINOTTI M. Effects of low-power light therapy on wound healing: LASER x LED. **An Bras Dermatol.**, v. 89, n. 4, p. 616-623, 2014. DOI: 10.1590.abd1806-4841.20142519.

COOPER, Jasmine; MAJNEMER, Annette; ROSENBLATT, Bernard; BIRNBAUM, Rena. The Determination of Sensory Deficits in Children With Hemiplegic Cerebral Palsy. **Journal of Child Neurology**, [S. l.], v. 10, n. 4, p. 300–309, 1995. DOI: 10.1177/088307389501000412. Disponível em: <http://journals.sagepub.com/doi/10.1177/088307389501000412>.

COPPEDE, Aline Cirelli; CAMPOS, Ana Carolina De; SANTOS, Denise Castilho Cabrera; ROCHA, Nelci Adriana Cicuto Ferreira. Desempenho motor fino e funcionalidade em crianças com síndrome de Down. **Fisioterapia e Pesquisa**, [S. l.], v. 19, n. 4, p. 363–368, 2012. DOI: 10.1590/S1809-29502012000400012. Disponível em: http://www.scielo.br/scielo.php?script=sci_arttext&pid=S1809-29502012000400012&lng=pt&tlng=pt.

CURY, Valéria Cristina Rodrigues; BRANDÃO, Marina de Brito. **Reabilitação em paralisia cerebral**. Rio de Janeiro: Medbook, 460 p., 2011.

EHRENSTEIN, Vera. Association of Apgar scores with death and neurologic disability. **Clinical Epidemiology**, [S. l.], v. 1, p. 45–53, 2009. DOI: 10.2147/CLEP.S4782.

Disponível em: <http://www.dovepress.com/association-of-apgar-scores-with-death-and-neurologic-disability-peer-reviewed-article-CLEP>.

EID, Mohamed Ahmed. Effect of Whole-Body Vibration Training on Standing Balance and Muscle Strength in Children with Down Syndrome. **American Journal of Physical Medicine & Rehabilitation**, [S. l.], v. 94, n. 8, p. 633–643, 2015. DOI: 10.1097/PHM.0000000000000224. Disponível em: <https://journals.lww.com/00002060-201508000-00007>.

ESPINDULA, Ana Paula et al. Material de montaria para equoterapia em indivíduos com síndrome de Down: estudo eletromiográfico. **ConScientiae Saúde**, [S. l.], v. 13, n. 3, p. 349 – 356, 2014.

FERREIRA, Fabiana dos Santos. Laser érbium fracionado e fotobiomodulação por diodos emissores de luz em sequelas de queimaduras nas mãos: estudo piloto. **Fisioterapia Brasil**, [S. l.], v. 16, n. 3, p. 266–270, 2016. DOI: 10.33233/fb.v16i3.87. Disponível em: <https://convergenceseditorial.com.br/index.php/fisioterapiabrasil/article/view/87>.

GAUZZI, L. D. V.; FONSECA, L. F. Classificação da Paralisia Cerebral. In: LIMA, C. L. A; FONSECA, L. F. Paralisia Cerebral: neurologia, ortopedia e reabilitação. Rio

GOMES, Fernanda Cordeiro; LOPES, Juliana Oliveira; FONSÊCA, Shirlei Maria Cardoso. **A importância da integração sensorial em crianças portadoras de transtornos de processamento sensorial: Uma visão fisioterapêutica**. Curso de Fisioterapia, Atualiza Cursos, [S. l.], 11 p., 2014. Disponível em: <http://bibliotecaatualiza.com.br/arquivotcc/FPN/FPN09/GOMES-fernanda-LOPES-juliana-FONSECA-shirlei.pdf>.

GUIRRO, Elaine Caldeira de Oliveira; GUIRRO, Rinaldo. **Fisioterapia Dermatofuncional: Fundamentos, Recursos e Patologias**. São Paulo: Manole, 2014.

GUPTA, Sukriti; RAO, Bhamini krishna; KUMARAN, SD. Effect of strength and balance training in children with Down's syndrome: a randomized controlled trial. **Clinical Rehabilitation**, [S. l.], v. 25, n. 5, p. 425–432, 2011. DOI: 10.1177/0269215510382929. Disponível em: <http://journals.sagepub.com/doi/10.1177/0269215510382929>.

GUYTON, A. C & HALL, J. E. **Tratado de fisioterapia médica**. 10. ed. Rio de Janeiro: Guanabara Koogan, 2002. p. 161-164; 250-264

HOUWINK, Annemieke; AARTS, Pauline B. M.; GEURTS, Alexander C. H.; STEENBERGEN, Bert. A neurocognitive perspective on developmental disregard in children with hemiplegic cerebral palsy. **Research in Developmental Disabilities**, [S. l.], v. 32, n. 6, p. 2157–2163, 2011. DOI: 10.1016/j.ridd.2011.07.012. Disponível em: <https://linkinghub.elsevier.com/retrieve/pii/S0891422211002691>.

JANAINA, H et al. **Intervenção fisioterapêutica na síndrome de Down**. Trabalho de Conclusão de Curso, Faculdade de Ensino Superior de Floriano – FAESF, 2011.

JONES, Martha Wilson; MORGAN, Elaine; SHELTON, Jean E.; THOROGOOD, Christine. Cerebral Palsy: Introduction and Diagnosis (Part I). **Journal of Pediatric Health Care**, [S. l.], v. 21, n. 3, p. 146–152, 2007. DOI: 10.1016/j.pedhc.2006.06.007. Disponível em: <https://linkinghub.elsevier.com/retrieve/pii/S0891524506004068>.

KISNER, Carolyn; COLBY, Lynn Allen; RIBEIRO, Lilia Breternitz. **Exercícios terapêuticos: Fundamentos e técnicas**. Barueri, São Paulo: Manole, 1056p., 2021.

LEDUC, Albert; LEDUC, Oliver. **Drenagem linfática: Teoria e prática**. São Paulo: Manole, 2000.

LEITE, Claudia Batista Siqueira; SOUSA, Marina Leite De; ZARAMELLA, Sheila Azevedo; D'AFONSÊCA, Aline. Atuação do fisioterapeuta dermatofuncional e seu reconhecimento pela classe médica. **Revista Inspirar Movimento e Saúde**, [S. l.], v. 5, n. 1, 2013.

LEVITT, Sophie. **Tratamento da paralisia cerebral e do atraso motor**. 5. ed., Manole, 2014.

LIN, Hsiu-Ching; WUANG, Yee-Pay. Strength and agility training in adolescents with Down syndrome: A randomized controlled trial. **Research in Developmental Disabilities**, [S. l.], v. 33, n. 6, p. 2236–2244, 2012. DOI: 10.1016/j.ridd.2012.06.017. Disponível em: <https://linkinghub.elsevier.com/retrieve/pii/S0891422212001655>.

LIPP, Laura Kolberg; MARTINI, Fernanda de Oliveira; OLIVEIRA-MENEGOTTO, Lisiane Machado De. Desenvolvimento, escolarização e síndrome de Down: expectativas maternas. **Paidéia (Ribeirão Preto)**, [S. l.], v. 20, n. 47, p. 371–379, 2010. DOI: 10.1590/S0103-863X2010000300009. Disponível em: http://www.scielo.br/scielo.php?script=sci_arttext&pid=S0103-863X2010000300009&lng=pt&tlng=pt.

MARTINELLO, Micheli; MEDEIROS, Daiane Lazzeri De; PIUCCO, Elaine Carmelita; RIES, Lilian Gerdi Kittel. Parâmetros cinemáticos da marcha de criança com paralisia cerebral: Comparação entre diferentes formas de apoio. **Cadernos de Terapia Ocupacional da UFSCar**, [S. l.], v. 22, n. 1, p. 137–143, 2014. DOI: 10.4322/cto.2014.015. Disponível em: <http://doi.editoracubo.com.br/10.4322/cto.2014.015>.

MATIELO, Aline A.; SANTANA, Patrícia C.; CAMARGO, Bárbara I A.; et al. **Fisioterapia Dermatofuncional: Grupo A**, 2021. E-book. ISBN 9786556902821. Disponível em: <https://integrada.minhabiblioteca.com.br/#/books/9786556902821/>. Acesso em: 18 de março de 2023.

MELO, P.I.S.P.C. **Atuação do fisioterapeuta dermatofuncional e seu reconhecimento pelos profissionais de saúde da região de Lisboa.** 2014. Tese de Doutorado. Escola Superior de Tecnologia da Saúde de Lisboa.

MONTEIRO, Carlos Bandeira de Mello; ABREU, Luiz Carlos de; VALENTI, Vitor Engrácia. **Paralisia Cerebral Teoria e Prática.** 1 Ed. São Paulo: Plêiade, 2015.

MOURA, Renata Oliveira; NUNES, Lívio César Cunha; CARVALHO, Maria Ester I. M. De; MIRANDA, Bruno Rodrigues De. Efeitos da luz emitida por diodos (LED) e dos compostos de quitosana na cicatrização de feridas Revisão Sistemática. **Rev Ciênc Farm Básica Apl.**, [S. l.], v. 35, n. 4, p. 513–518, 2014.

MUTLU, Akmer; LIVANELIOGLU, Ayse; GUNEL, Mintaze Kerem. Reliability of Ashworth and Modified Ashworth Scales in Children with Spastic Cerebral Palsy. **BMC Musculoskeletal Disorders**, [S. l.], v. 9, n. 44, 2008. DOI: 10.1186/1471-2474-9-44. Disponível em: <https://bmcmusculoskeletdisord.biomedcentral.com/articles/10.1186/1471-2474-9-44>.

NAIME, Fauzia. F. **Manual do tratamento da dor: dor aguda e dor de origem oncológica: tratamento não invasivo.** Barueri, São Paulo: Manole, 2013.

NOSSA CASA. **Gross Motor Function Classification System (GMFCS – E & R).** Instituto Nossa Casa, 2018. Disponível em: <https://nossacasa.org.br/gmfcs/>. Acesso em: 3 de abr. de 2023.

O'SULLIVAN, Susan B.; SCHMITZ, Thomas J.; FULK, George D. **Fisioterapia: avaliação e tratamento**, 6 ed. Barueri, SP: Editora Manole, 2018.

PAVÃO, Silvia Leticia; ARNONI, Joice Luiza Bruno; OLIVEIRA, Alyne Kalyane Câmara De; ROCHA, Nelci Adriana Cicuto Ferreira. Impacto de intervenção baseada em realidade virtual sobre o desempenho motor e equilíbrio de uma criança com paralisia cerebral: estudo de caso. **Revista Paulista de Pediatria**, [S. l.], v. 32, n. 4, p. 389–394, 2014. DOI: 10.1016/j.rpped.2014.04.005. Disponível em: <http://linkinghub.elsevier.com/retrieve/pii/S0103058214000173>.

PINHEIRO, G. B. **Introdução a Fisioterapia.** 1ª Ed. Rio de Janeiro: Guanabara Koogan, 2017.

PISCITELLI, Daniele; FERRARELLO, Francesco; UGOLINI, Alessandro; VEROLA, Sofia; PELLICCIARI, Leonardo. Measurement properties of the Gross Motor Function Classification System, Gross Motor Function Classification System-Expanded & Revised, Manual Ability Classification System, and Communication Function Classification System in cerebral palsy: a system. **Developmental Medicine & Child Neurology**, [S. l.], v. 63, n. 11, p. 1251–1261, 2021. DOI: 10.1111/dmcn.14910. Disponível em: <https://onlinelibrary.wiley.com/doi/10.1111/dmcn.14910>.

PORTO, Celmo C. **Semiologia Médica**, 8ª edição, Rio de Janeiro: Grupo GEN e Guanabara Koogan, 2019. *E-book*. Disponível em: <https://integrada.minhabiblioteca.com.br/#/books/9788527734998/>. Acesso em: 20 de jan. de 2023.

PRIOSTI, Paula Aivazoglou; BLASCOVI-ASSIS, Silvana Maria; CYMROT, Raquel; VIANNA, Denise Loureiro; CAROMANO, Fátima Aparecida. Grip strength and manual dexterity in Down Syndrome children. **Fisioter Pesq.**, [S. l.], v. 20, n. 3, p. 278–285, 2013.

RIBEIRO, Maysa Ferreira Martins; BARBOSA, Maria Alves; PORTO, Celmo Celeno. Paralisia cerebral e síndrome de Down: nível de conhecimento e informação dos pais. **Ciência & Saúde Coletiva**, [S. l.], v. 16, n. 4, p. 2099–2106, 2011. DOI: 10.1590/S1413-81232011000400009. Disponível em: http://www.scielo.br/scielo.php?script=sci_arttext&pid=S1413-81232011000400009&lng=pt&tlng=pt.

ROCHA, K.C.; MEJIA, D.P. **Uso da corrente galvânica no tratamento das estrias atróficas: uma revisão bibliográfica**. Trabalho de Pós-graduação em Fisioterapia Dermato-Funcional–Faculdade Ávila, p. 6, 2012.

ROMÃO, A. Os benefícios do método Halliwick em crianças com Síndrome de Down. Laboratório de Biociências de Motricidade Humana / Universidade Castelo Branco centro universitário Augusto Motta, **Corpus et Scientia**, v. 5, n.2, p 45-52, 2009.

ROSENBAUM, Pedro; PANETH, Nigel; LEVITON, Alan; GOLDSTEIN, Murray; BAX, Martin; DAMIANO, Diane; DAN, Bernard; JACOBSSON Bo. A report: the definition and classification of cerebral palsy April 2006. **Dev Med Child Neurol Suppl.**, v. 109, p. 8-14, 2007.

RUIZ-GONZÁLEZ, L.; LUCENA-ANTÓN, D.; SALAZAR, A.; MARTÍN-VALERO, R.; MORAL-MUNOZ, J. A. Physical therapy in Down syndrome: systematic review and meta-analysis. **Journal of Intellectual Disability Research**, [S. l.], v. 63, n. 8, p. 1041–1067, 2019. DOI: 10.1111/jir.12606. Disponível em: <https://onlinelibrary.wiley.com/doi/10.1111/jir.12606>.

SANTANA, Camila Araújo Santos. **Desempenho sensorial e motor em crianças e jovens com paralisia cerebral: inter-relações e perspectivas para a intervenção fisioterapêutica**. Universidade Federal de São Carlos, [S. l.], 2020. Disponível em: <https://repositorio.ufscar.br/handle/ufscar/13167>.

SANTOS, Giovana Caroline Camargo Dos; FIORINI, Maria Luiza Salzani. Importância da estimulação precoce em fisioterapia para crianças com Síndrome de Down. **Revista da Sociedade Brasileira de Atividade Motora Adaptada**, [S. l.], v. 22, n. 2, p. 371–382, 2021.

SERRÃO, B.G.M. **A Importância da Estimulação Precoce no Desenvolvimento Motor de Crianças com Síndrome de Down**. Revisão de Literatura. (Monografia), Faculdade Faserra: Manaus, 2017.

SHIELDS, Nora. Physiotherapy management of Down syndrome. **Journal of Physiotherapy**, [S. l.], v. 67, n. 4, p. 243–251, 2021. DOI: 10.1016/j.jphys.2021.08.016. Disponível em: <https://doi.org/10.1016/j.jphys.2021.08.016>.

SHIELDS, Nora; TAYLOR, Nicholas F.; FERNHALL, Bo. A study protocol of a randomised controlled trial to investigate if a community based strength training programme improves work task performance in young adults with Down syndrome. **BMC Pediatrics**, [S. l.], v. 10, n. 17, 2010. DOI: 10.1186/1471-2431-10-17. Disponível em: <https://bmcpediatr.biomedcentral.com/articles/10.1186/1471-2431-10-17>

SOCIEDADE BRASILEIRA DE CIRURGIA DERMATOLOGICA. **Enxertos e retalhos**. 2019. Disponível em: <https://www.sbcd.org.br/procedimentos/cirurgicos/enxertos-e-retalhos/> Acesso em: 17 de março de 2023.

SOCIEDADE BRASILEIRA DE DERMATOLOGIA. **Drenagem linfática**. 2021. Disponível em: <https://www.sbd.org.br/tratamentos/drenagem-lymfatica/>. Acesso em: 31 de maio de 2023.

SOTORIVA, Priscila; SEGURA, Dora de Castro Agulhon. Aplicação do Método Bobath no Desenvolvimento Motor de Crianças Portadoras de Síndrome de Down. **Revista Saúde e Pesquisa**, [S. l.], v. 6, n. 2, p. 323–330, 2013.

TECKLIN, Jan Stephen. **Fisioterapia pediátrica**. 3º Ed., Porto Alegre, Artmed, 2002.

TECKLIN, Jan Stephen. **Fisioterapia pediátrica**. 5a ed. Manole, 2019.

TOBLE, Aline Maximo, et al. Hidrocinesioterapia no tratamento fisioterapêutico de um lactente com Síndrome de Down: estudo de caso. **Fisioterapia em Movimento**, v. 26, n. 1, 2017.

TUDELLA, Eloisa; FORMIGA, Cibelle Kayenne Martins Roberto. **Fisioterapia Neuropediátrica: abordagem psicossocial**. 1. ed. Santana da Paraíba, São Paulo: Manole, 464 p., 2021.

ANEXOS

Anexo 1 - Termo de autorização de uso de imagem

Setor: Curso de Fisioterapia
TELEFONE 3694 8146

TERMO DE AUTORIZAÇÃO PARA OBSERVAÇÃO DE PROCEDIMENTOS FISIOTERAPÊUTICOS

Paciente: _____
Data de Nascimento: ___/___/___ RG.: _____ CPF: _____
Rua: _____ Bairro: _____
Cidade: _____ Tel.: _____
Nome do Responsável: _____
RG Responsável: _____ CPF: _____

Tratamento: _____

Por este instrumento particular, dou plena autorização e consentimento ao Centro Universitário de Lavras (UNILAVRAS), através do aluno _____, RG _____ para realizar observações dos procedimentos de Fisioterapia necessários ao tratamento de minha pessoa, acima qualificada, de acordo com os conhecimentos enquadrados nestas especialidades.

Declaro que tenho conhecimento do principal objetivo do aluno que é observar as técnicas de tratamento da área de Fisioterapia para elaboração do Portfólio do Trabalho de Conclusão de Curso – TCC do UNILAVRAS e que estou plenamente de acordo.

Comprometo-me a fornecer informações solicitadas a fim de permitir o bom andamento da observação.

Autorizo também a utilização de imagens e informações sobre o tratamento realizado, através de fotos, vídeos ou qualquer outro meio, desde que estas tenham finalidades de ensino ou pesquisa e sejam respeitados os respectivos códigos de ética.

Declaro que conheço e aceito a observação do aluno.

A presente autorização é feita em caráter gratuito, sem qualquer ônus para o UNILAVRAS.

Lavras, _____ de _____ de 20 _____

Ass. paciente

Anexo 2 - Ficha de avaliação de Neuropediatria



FICHA DE AVALIAÇÃO NEUROPEDIATRIA UNILAVRAS

Nome: _____ Data Avaliação: __/__/__

Endereço _____ Cidade _____

Pai: _____ idade: _____ profissão: _____ CPF/ RG _____

Mãe: _____ Idade: _____ Profissão: _____ CPF/RG _____

Responsável entrevistado: _____

Acadêmico: _____

Data de Nascimento: __/__/__ Idade Cronológica: _____

Prematuridade? () SIM __SEMANAS Idade Corrigida: _____
() NÃO

Escola que frequenta: _____

Professor de apoio: () SIM () NÃO Possui BPC: ()SIM ()NÃO

Diagnóstico Clínico: _____

Diagnóstico Fisioterápico: _____

ANAMNESE:

Queixa Principal: _____

HMP:

TRATAMENTO:ANTERIOR/ATUAL: _____

H.M.A.: _____

EXAMES: _____

MEDICAÇÃO ATUAL: _____

CONVULSÕES: _____

ALIMENTAÇÃO: () LEITE MATERNO () LIQUIDA () PASTOSA () SOLIDA

FAZ USO DE TRAQUEOSTOMIA E/OU OXIGÊNIO? _____

COMUNICAÇÃO: _____

AUDIÇÃO: _____

VISÃO: _____

Ortopedista pediátrico: _____

Neuropediatra: _____

Vestuário e Higiene: _____

Sono: _____

INSPEÇÃO:

Desenvolvimento Motor:

	SIM	NÃO	IDADE	OBSERVAÇÕES
Controle cervical				
Controle de tronco				
Rolar				
Arrastar/Engatinhar				
Órtostatismo				
Marcha				

Tipo de tônus:

Hipertonía: ()Cervical ()Tronco ()Membros superiores ()Membros inferiores

Hipotonía: ()Cervical ()Tronco ()Membros superiores ()Membros inferiores

Espasticidade () Rigidez ()

Movimentos Involuntários:

() Coréia () Atetose () Distonia () Ataxia

Obs: _____

Reflexos primitivos:

() Moro () Gallant () Babinsk () Clônus () Preensão palmar

() Preensão plantar () RTCA () RTCS () RTL () Marcha reflexa

Sensibilidade: _____

Atividades Reflexas:

() Reação Cervical de Retificação () Reação Corporal de Retificação

Reação de Proteção: () anterior () lateral () posterior

Contraturas/Deformidades/Encurtamentos: _____

Transferências e posturas:

Supino: _____

Prono: _____

Gato: _____

Ajoelhado/semi-ajoelhado: _____

De pé: _____
