

CENTRO UNIVERSITÁRIO DE LAVRAS
CURSO DE GRADUAÇÃO EM MEDICINA VETERINÁRIA

TRABALHO DE CONCLUSÃO DE CURSO
Cirurgia ortopédica em cão – Relato de caso

Marcus Felipe dos Santos

LAVRAS-MG
2022

Marcus Felipe dos Santos

Cirurgia ortopédica em cão – Relato de caso

Trabalho de conclusão de curso apresentado ao Centro Universitário de Lavras, como parte das exigências do curso de graduação em Medicina Veterinária.

PROFESSOR

Dr. Matheus Camargos de Britto Rosa

LAVRAS-MG
2022

Ficha Catalográfica preparada pelo Setor de Processamento Técnico da Biblioteca Central do
UNILAVRAS

S237c Santos, Marcus Felipe dos.
Cirurgia ortopédica em cão - relato de caso / Marcus Felipe dos Santos. –
Lavras: Unilavras, 2022.

31f.:il.

Monografia (Graduação em Medicina Veterinária) – Unilavras, Lavras, 2022.

Orientador: Prof. Matheus Camargos de Britto Rosa.

1. Cirurgia ortopédica em cão. 2. Fratura óssea. 3. Osteossíntese. I. Rosa, Matheus Camargos de Britto. (Orient.). II. Título.

Marcus Felipe dos Santos

Cirurgia ortopédica em cão – Relato de caso

Trabalho de conclusão de curso apresentado ao Centro Universitário de Lavras, como parte das exigências do curso de graduação em Medicina Veterinária.

Aprovado em ___/___/___

PROFESSOR

Dr. Matheus Camargos de Britto Rosa

LAVRAS-MG
2022

Dedico primeiramente a Deus, a minha mãe Jovita da Silva Santos, a meus tios Sidnei dos Santos e Regina Célia da Silva Santos, aos meus demais tios, avós, primos, e meus cachorros Apollo e Kiara.

AGRADECIMENTOS

A Deus por ter me dado força, sabedoria e perseverança para prosseguir sem jamais desistir, pois sem o Grande Arquiteto do Universo não somos nada.

Aos meus familiares, que são a base de tudo, em especial a minha mãe Jovita da Silva Santos, meus tios Sidnei dos Santos e Regina Célia da Silva Santos, que sempre estiveram ao meu lado me apoiando, me orientando e me dando forças para continuar, sem nunca medirem esforços para ajudar.

Ao meu avô Joaquim Pedro dos Santos (*In memoriam*) que para mim sempre foi como um pai, que sempre esteve do meu lado, apoiou todas as minhas escolhas e nunca largou minha mão nas vezes que mais precisei.

Aos demais parentes, tios, primos, avós, que de alguma forma sempre me apoiaram com palavras e gestos nos quais mostravam que eu sempre estive no caminho certo, sempre com exatidão, firmeza e retidão.

Aos meus amigos mais próximos que sempre me apoiaram e me ajudaram, aos meus irmãos de Maçonaria, alguns que fiz nos tempos de caserna dos anos que estive no Exército, e em especial os amigos que cultivei quando estudante, pessoas estas que levo em meu coração.

A música e tudo o que ela me proporcionou na vida, as portas que ela abriu e os amigos que fiz através dessa belíssima arte.

Ao Dr. Luiz Renato Lopes Delgado da Clínica Mulptet em Caxambu MG que me incentivou, instruiu e ajudou muitas vezes que precisei, jamais mediu esforços para me escutar e ensinar.

Aos demais Médicos Veterinários que me ajudaram e me aconselharam nas vezes que precisei.

Aos professores do curso de Medicina Veterinária do UNILAVRAS por todos os ensinamentos, palavras de apoio, pelo companheirismo e camaradagem e por tudo que fizeram para que tornasse um bom profissional.

Aos meus cães Apollo e Kiara que são parte da minha inspiração, e não menos importantes os outros que passaram na minha vida, Rex, Astra, Preta, que com toda certeza serviram de inspiração para que eu pudesse escolher a Medicina Veterinária.

"O que fazemos em vida,
ecoa pela eternidade"
General Máximus Décimus Meridius
Filme Gladiador (2000)

LISTAS DE SIGLAS

ESA – Escola de Sargentos das Armas

MG - Minas Gerais

Cb Mus – Cabo Músico

UNINCOR – Universidade Vale do Rio Verde

ENEM – Exame Nacional do Ensino Médio

UNILAVRAS – Centro Universitário de Lavras

EsFCEX - Escola de Saúde e Formação Complementar do Exército

Kg – Quilograma

Mg – Miligramas

ml – Mililitros

LISTA DE IMAGENS

Imagem 1: Recepção e sala de espera da clínica.....	13
Imagem 2.1: Consultórios 1.....	13
Imagem 2.2: Consultórios 2.....	13
Imagem 3.1: Área de internação contendo baias para os animais.....	14
Imagem 3.2: Área de tratamento intensivo.....	14
Imagem 3.3: Almojarifado.....	14
Imagem 3.4: Lavanderia.....	14
Imagem 4.1: Sala de cirurgia.....	14
Imagem 4.2: Sala de imagem.....	14
Figura 1.A: Radiografia Ventro-dorsal - fratura do fêmur direito.....	19
Figura 1.B: Radiografia lateromedial - fratura do fêmur direito.....	19
Figura 2.A: Tricotomia realizada.....	21
Figura 2.B: Paramentação da equipe.....	21
Figura 2.C: Paramentação do campo cirúrgico.....	21
Figura 2.D: Colocação do pano cirúrgico e proteção do membro.....	21
Figura 3.A: Realização da secção do subcutâneo e musculatura.....	22
Figura 3.B: Utilização de afastadores para exposição da estrutura óssea.....	22
Figura 3.C: Utilização de pinças para posicionamento ósseo.....	22
Figura 4.A: Intr. do pino de Steinmann pelo côndilo femoral medial.....	23
Figura 4.B: Intr. do pino de Steinmann pelo condilo femoral lateral.....	23
Figura 4.C: Intr. do pino de Steinmann intramedular pelo sulco patelar.....	23
Figura 5.A: Corte do excesso de pino de Steinmann.....	24
Figura 5.B: Rebatimento do pino com martelo ortopédico.....	24
Figura 5.C: Verificação final da ferida cirúrgica para sutura.....	24
Figura 6.A: Sutura na musculatura.....	25
Figura 6.B: Sutura no subcutâneo.....	25
Figura 6.C: Sutura finalizada.....	25
Figura 7.A: Radiografia ventrodorsal.....	26
Figura 7.B: Radiografia lateromedial.....	26
Figura 7.C: Recuperação do animal na área de internação.....	26

SUMÁRIO

1 Introdução.....	10
2 Descrição do estágio.....	12
2.1 Funcionamento e a equipe.....	12
2.2 Instalações e equipamentos.....	12
2.3 Atividades desenvolvidas.....	15
2.4 Casuística acompanhada.....	15
3 Revisão Bibliográfica.....	16
Introdução.....	17
Relato de caso e discussão.....	18
Considerações finais.....	27
Referências Bibliográficas.....	28
4 Conclusão.....	30

1 INTRODUÇÃO

Nasci na cidade de Juiz de Fora – MG em 1991 e me mudei para Caxambu – MG em 1994 em virtude do falecimento da minha avó, morei e estudei nesta cidade até o ano de 2009, onde concluí o ensino médio.

No ano de 2010 incorporei nas fileiras do Exército Brasileiro, sendo lotado na seção da Banda de Música da Escola de Sargentos das Armas (ESA) em Três Corações – MG, onde cheguei a graduação de Cabo Especialista (Cb Mus) na categoria de Músico.

Em 2014 por venturas do destino sofri uma perda inestimável, um grande companheiro que a vida me proporcionou, que tive o privilégio de crescer ao lado dele, meu grande amigo e companheiro fiel Rex, um Pastor Alemão com uma alma eterna de criança. No ano de 2015 iniciei o Curso de Licenciatura Plena na área de Música na Universidade Vale do Rio Verde (UNINCOR) naquela mesma cidade. Não obtendo o retorno esperado do curso, resolvi fazer o trancamento da matrícula no final do segundo semestre do mesmo ano. Ainda em 2015 tive duas perdas significativas em minha vida, meu avô que para mim era como um pai e uma filhote de Pastor Alemão, a pequena Astra que perdeu a batalha para Erliquiose, isso me fez querer mais e mais seguir o rumo da Medicina Veterinária.

No final do ano de 2016 tive outra perda, desta vez uma pequena Pastor Alemão que nasceu com problema congênito na válvula pulmonar, fazendo com que o pequeno coração dela não exercesse as funções normais no organismo, fiz todo o possível, mas infelizmente ela não resistiu, e nesse momento eu sabia qual seria o caminho que deveria seguir, que poderia fazer algo para ajudar. Então no final do ano de 2017 a beira de ser exonerado do cargo nas Forças Armadas, resolvi fazer o curso de Medicina Veterinária. Em 2018 fiz a matrícula no Centro Universitário de Lavras (UNILAVRAS) utilizando minha nota do Exame Nacional do Ensino Médio (ENEM) que havia realizado no ano de 2017, conseguindo aprovação no curso de Medicina Veterinária desta instituição de ensino.

Alguns dos fatores foram decisivos para que eu escolhece com exatidão o curso que faria, mas a questão de ver o sofrimento que os meus cães passaram, e muitas vezes sem ter a ajuda ou o auxílio necessário para solucionar o problema, foi o ponto chave.

Após a minha formação planejo em primeiro lugar efetuar o concurso da Escola de Saúde e Formação Complementar do Exército (EsFCEEx), caso não obtiver sucesso, planejo realizar uma pós-graduação em cardiologia e atuar como clínico especialista.

O local de vivência foi na Clínica Veterinária Multpet na cidade de Caxambu – MG, onde o objetivo geral foi relatar as observações de uma cirurgia ortopédica de fêmur em cão causada por acidente automobilístico. Especificamente: auxiliar na consulta do animal junto ao profissional da área; registrar todos os procedimentos com fotografias e anotações, acompanhar os exames de diagnóstico e pré-operatórios; acompanhar a realização das cirurgias e a conduta pós-operatória, correlacionando assim a vivência com as disciplinas do curso e a literatura científica atual.

A vivência é de extrema importância, pois ela possibilita unir a teoria a prática, completando assim o processo de ensino-aprendizagem, na qual se consegue ampliar os conhecimentos que contribuirão para um bom desempenho no meio profissional.

2 DESCRIÇÃO DO ESTÁGIO

O estágio foi realizado na Clínica Veterinária Multpet em Caxambu MG, local este que recebe encaminhamento de vários casos de toda a região, conta com uma equipe de médicos veterinários especializados, oferece serviços de clínica médica de pequenos animais, cirurgias, exames laboratoriais e imagiologia.

2.1 Funcionamento e a equipe

A clínica conta com atendimento em horário comercial de segunda a sexta-feira das 8h às 18h, podendo haver plantões na internação se necessário. Atualmente a equipe conta com três médicos veterinários atuantes no local, sendo esse quadro composto por dois clínicos e um cirurgião ortopédico. A equipe conta ainda com uma auxiliar veterinária e uma secretária para organização e administração de agendas e conferência de materiais diversos de almoxarifado. Atualmente a clínica está apenas com três estagiários, um de medicina veterinária e outros dois de auxiliar veterinário.

Além disso, quando necessário a clínica oferece serviço de médicos veterinários parceiros, como é o caso do serviço de ultrassonografia, eletrocardiograma e ecocardiograma.

2.2 Instalações e equipamentos

A clínica foi instalada em uma casa residencial de médio/grande porte, contando com apenas um andar, no qual conta com todas as instalações para o funcionamento pleno aprovado pela vigilância sanitária, tais como: recepção, consultórios, sala de cirurgia, área de internação para cães e gatos, almoxarifado, sala de imagem com raio x de acordo segundo a Legislação de Proteção Radiológica PRO-RAD e ultrassom, equipamentos para exames e testes rápidos (microscopia, hematológico), cozinha, lavanderia e escritório.

Na área da recepção os tutores aguardam o atendimento com seus animais, enquanto interagem com a secretária para que seja feito o cadastro e encaminhamento para área de atendimento, enquanto ele aguarda para ser chamado. No local há cadeiras, bebedouro e revistas diversas. O local possui um pequeno “petshop” que conta com medicamentos, objetos e utensílios de uso animal. No balcão existe um quadro com os valores dos serviços oferecidos no local.

Imagem 1: Recepção e sala de espera da clínica.



Fonte: do autor (2022).

A clínica conta com dois consultórios, cada um deles contém materiais e medicamentos necessários para consulta e tratamento rápido no local, contam também com mesa inox ajustável, pia para higiene pessoal, armário com medicamentos e equipamentos de imobilização, um computador e formulários de preenchimento em caso de encaminhamentos e exames.


Imagem 2: (1) Consultórios 1; (2) Consultório 2.



Fonte: do autor (2022).

Antes da sala cirúrgica está a sala de imagiologia, onde fica o equipamento de raio x. Atualmente a clínica conta com um moderno sistema de radiografia digital, na qual oferece maior agilidade e praticidade nos exames realizados e o aparelho de ultrassom que é utilizado apenas em alguns casos de urgência e emergência. Conta com EPIs adequados para operação e manuseio no momento da radiografia. Ao lado fica a área de internação, esta conta com 16 baias de ferro, sendo 8 gatis e 8 baias para cães feitas em alvenaria. Ao lado fica localizado o almoxarifado com o estoque de medicamentos, materiais e equipamentos.

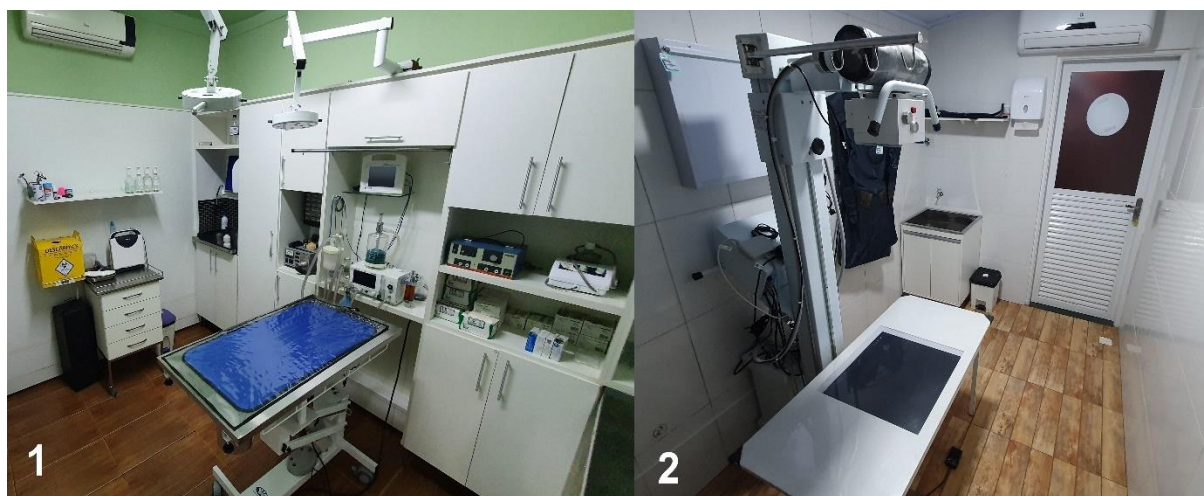Imagem 3: (1) Área de internação contendo baias para os animais; (2) área de tratamento intensivo; (3) almoxarifado; (4) lavanderia.



Fonte: do autor (2022).

A sala de cirurgia é muito bem estruturada, conta com equipamentos de monitoramento, mesa cirúrgica de aço inox com ajuste eletrônico, refletores, ventilador mecânico para anestesia e suporte de oxigênio, bomba de infusão de seringa e de soro, além de tapete térmico eletrônico. Pia inox com acionamento automático para assepsia, luvas, aventais e toucas. O armário contém equipamentos para cirurgia ortopédica, odontológica, oftalmológica, materiais para curativo e sutura.

Imagem 4: (1) Sala de cirurgia; (2) sala de imagem.



Fonte: do autor (2022).

A clínica conta com sensores de movimentos instalados nas lâmpadas, ar-condicionado nos consultórios, sala de imagem e centro cirúrgico. Em todas as dependências há um suporte contendo álcool etílico 70%, clorexidina 2%, água oxigenada 0,5%, Vet+20 (desinfetante bactericida concentrado), gaze, papel toalha, descarpak e duas lixeiras, uma para resíduos comuns e outra para infectantes.

2.3 Atividades desenvolvidas

Durante o período de estágio, foram realizadas atividades com acompanhamento e orientação de médicos veterinários na clínica, nas áreas de cirurgia, clínica médica, diagnóstico por imagem e laboratorial, cuidados e manutenção de instalações, e acompanhamento de animais internados.

No âmbito cirúrgico, pôde ser acompanhado de perto todos os procedimentos na qual a clínica oferece, dentre eles cirurgia ortopédica, oftalmológica, odontológica, OSH e cirurgia de tecidos moles para correção de lacerações por brigas, mutilação e acidentes automobilísticos.

Já na parte de clínica médica foram acompanhadas consultas auxiliando na contenção e entrega de material para manuseio do animal, trazendo assim mais segurança na hora da consulta, para realização de exames físicos e complementares, tais como para coleta de material e sangue, raio x e ultrassonografia.

Na área de internação a interação com o animal se torna maior, pois pode ser feito tanto o acompanhamento antes e depois de qualquer procedimento, seguindo sempre a orientação e escala contendo horários e dosagens de medicamentos nas quais deve ser administrado, controle da taxa de infusão, aferimento de parâmetros, alimentação e limpeza.

2.4 Casuística acompanhada

O estágio foi realizado na Clínica Veterinária Multpet na cidade de Caxambu MG, por um período de 30 dias. No período entre os dias 23 de agosto e 5 de outubro 2022, ocorreram vários eventos tanto clínicos quanto cirúrgicos em cães e gatos de várias faixas etárias, diversas raças e ambos os sexos, apresentando diferentes tipos afecções. Dentre os diversos casos apresentados foi escolhido o de cirurgia ortopédica em membro pélvico de um cão decorrente de acidente automobilístico.

3 REVISÃO BIBLIOGRÁFICA

CIRURGIA ORTOPÉDICA EM CÃO – RELATO DE CASO

Cirurgia ortopédica em cão – Relato de caso

Marcus Felipe dos Santos¹

¹Estudante de Medicina Veterinária, Lavras-MG, Brasil

RESUMO

As fraturas ósseas ocorrem de forma comum dentro da rotina clínica cirúrgica da medicina veterinária, geralmente as fraturas ocorrem em ossos longos e decorrentes de acidentes automobilísticos, quedas, impactos, ferimentos por projétil balístico ou doenças pré-existentes, muitas vezes são graves e necessitam de intervenção cirúrgica com urgência. O diagnóstico inicial é baseado na história clínica, exame físico e radiografia. Com duas projeções é possível visualizar a linha de fratura. O tratamento pode ser conservativo ou cirúrgico, quando o tratamento é cirúrgico podem ser colocados pinos intramedulares, placas, parafusos e fios de cerclagem. Nesta técnica foram utilizados apenas pinos corticais e intramedulares. Desta forma cirúrgica o implante permanece no local, para que haja uma consolidação óssea satisfatória, restabelecendo as funções motoras do membro afetado e dos tecidos moles que circundam a fratura. É necessária uma consulta com avaliação radiográfica 30 dias após a cirurgia para verificar a osteossíntese femoral, onde é possível visualizar a formação de consolidação óssea e a redução do traço de fratura.

Palavras-chaves: Cirurgia ortopédica em cão. Fratura óssea. Osteossíntese.

ABSTRACT

Bone fractures commonly occur within the surgical clinical routine of veterinary medicine, usually fractures occur in long bones and result from car accidents, falls, impacts, ballistic projectile injuries or pre-existing diseases, they are often serious and require urgent surgical intervention. The initial diagnosis is based on clinical history, physical examination and radiography. With two projections it is possible to visualize the fracture line. The treatment can be conservative or surgical, when the treatment is surgical, intramedullary pins, plates, screws and cerclage wires can be placed. In this technique, only cortical and intramedullary pins were used. In this surgical way, the implant remains in place, so that there is a satisfactory bone consolidation, restoring the motor functions of the affected limb and the soft tissues that surround the fracture. A consultation with radiographic evaluation 30 days after surgery is necessary to verify the femoral osteosynthesis, where it is possible to visualize the formation of bone consolidation and the reduction of the fracture line.

Keywords: Orthopedic surgery in a dog. Bone fracture. Osteosynthesis.

Introdução

As fraturas de ossos longos em cães e gatos são uma das principais afecções cirúrgicas ortopédicas na medicina veterinária. Muitas dessas fraturas ocorrem devido a acidentes automobilísticos, quedas, impactos, ferimentos por projétil balístico ou por doenças pré-existentes (LARIN, 2001).

A fratura é quando ocorre a descontinuidade óssea, seja ela completa ou incompleta. Quando apresenta apenas a linha de fratura ela é classificada como simples, nesse grupo há as fraturas de formatos espirais, oblíquas e transversas. Quando apresenta três fragmentos ou mais ela é classificada como cominutiva redutível e irreduzível, nesse grupo estão as fraturas borboletas, sendo a irreduzível é quando o osso fica estilhaçado em vários fragmentos pequenos. As fraturas por estresse acontecem muito em animais jovens por raquitismo, elas são incompletas e comprometem apenas parte do osso, recebendo o nome de “galho verde”, em idosos ocorre devido a doença renal crônica sendo mais visto mandíbula de borracha (FOSSUM, 2013).

O diagnóstico é possível com o exame radiográfico, com ele é possível determinar o tipo, local e a gravidade da fratura. O método radiográfico é o meio mais simples, rápido, barato e com duas projeções é possível visualizar a fratura (THRALL, 2014).

Previamente, antes do tratamento, o cirurgião terá de fazer uma avaliação considerando as cinco forças que irão atuar sobre o osso, sendo elas o cisalhamento, compressão, dobramento, tensão e torção. Essa avaliação tem como objetivo prevenir complicações após a osteossíntese. Nesse caso quando o osso sofre alguma dessas forças externas o resultado poderá ser a configuração de uma fratura (VOSS, 2009; PEIRONE, 2020).

Muitas fraturas, em especial as cominutivas em ossos longos, são comuns e podem ser reparadas através de cirurgia com diversos tipos de implantes e técnicas. Fatores mecânicos e biológicos devem ser levados em consideração para a escolha da melhor abordagem no procedimento e método de reparo. Os pinos comumente utilizados nas técnicas cirúrgicas são os de Steinman, eles podem ser utilizados de maneira única ou duplamente armados, os modelos utilizados são de trocarte e cinzel. A principal vantagem biomecânica na utilização dos pinos intramedulares está na

resistência a cargas de encurvamento aplicadas, e a desvantagem está na baixa resistência a cargas axiais e rotacionais, e a falta de fixação com o osso (FOSSUM, 2005).

Relato de caso e discussão

Foi atendido um cão macho da raça Border Collie, com 8 meses de idade, pesando 12,6 Kg, que veio encaminhada de uma clínica veterinária da cidade de Cruzília - MG, apresentando fratura no fêmur no membro pélvico direito decorrente de acidente automobilístico, para realização de cirurgia ortopédica. Foi constatada na radiografia fratura supracondilar na zona metafisária distal do fêmur, disjunção do púbis na porção caudomedial do ísquio e não houve aparentemente mais lesões ósseas.

Entende-se por fratura quando ocorre um rompimento parcial ou completo da continuidade de uma estrutura óssea ou cartilaginosa. Geralmente ossos longos são mais susceptíveis à ação por força não fisiológica, sendo mais comum ocorrer fratura por queda, acidente automobilístico, mordedura e até mesmo ferimento decorrente de projéteis balísticos de arma de fogo. O limite da resistência óssea se dá quando é exercida uma força além do suportado, resultando assim em uma fratura (PAULINO, 2009; LIBARDONI, 2015).

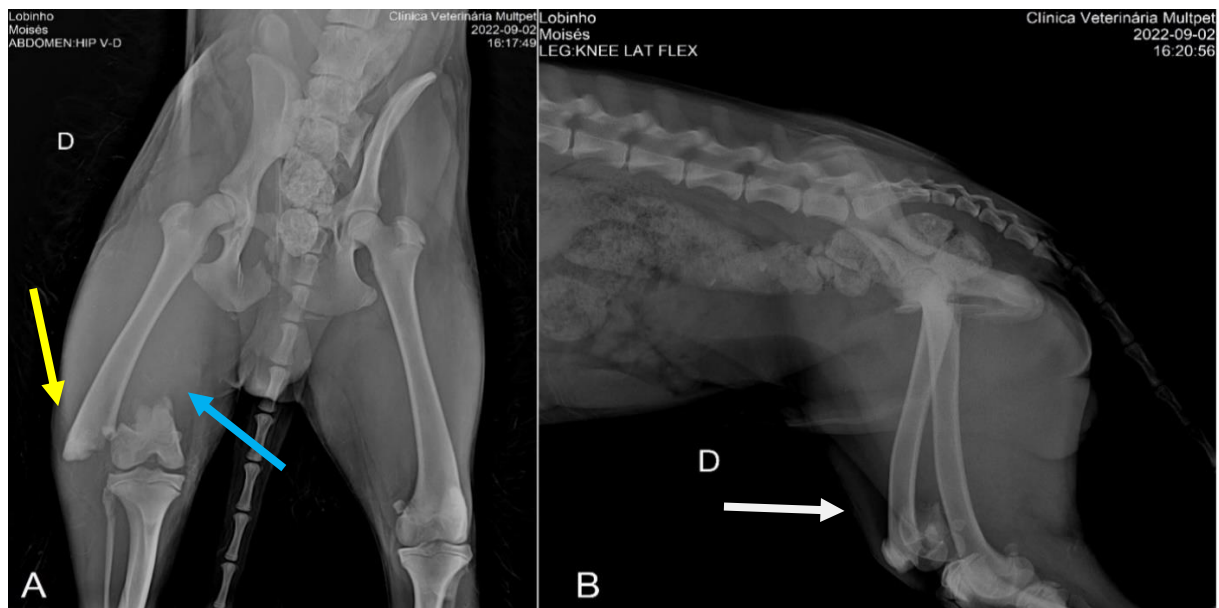
As fraturas, que acometem em sua grande maioria ossos grandes e longos tem seu tratamento através de procedimento ortopédico na medicina veterinária (MATOS, 2018). Em espécies domésticas principalmente em cães e gatos, pode ocorrer comumente fratura de fêmur, segundo dados estatísticos essa incidência tem maior número em cães machos e jovens (PIERMATTEI, 2009; FOSSUM, 2014).

Na grande maioria dos casos, os animais que sofrem acidentes e que apresentam fraturas irão manifestar dificuldade e impotência de funcionalidade do membro afetado decorrente da lesão, sendo que o paciente acidentado apresenta dor e crepitação ao toque (SIQUEIRA, 2015). Devido a isso o animal fica incapacitado de sustentar o peso, e apresenta diversos graus inflamatórios no membro acometido.

Dentro da rotina de atendimentos feitos em clínicas veterinárias, a maioria dos casos de fraturas são em ossos longos, no caso o fêmur representa a grande maioria dos casos de fratura (PIERMATTEI, 2009).

Na figura 1 pode ser visto na imagem radiográfica a fratura oblíqua completa em diáfise distal de fêmur direito. Ainda consta o aumento de volume de tecidos moles adjacentes da fratura.

Figura 1: Projeção Vento-dorsal (A) mostra a fratura na porção distal do fêmur direito, na seta azul mostra a região da metáfise distal do fêmur, na seta amarela indica a epífise do fêmur; Projeção lateromedial (B) na seta branca mostra a sobreposição da epífise do fêmur em relação a metáfise distal do fêmur na imagem radiográfica, confirmando que houve deslocamento da fratura.



Fonte: Clínica Veterinária Multipet (2022).

Na radiografia pode ser visto fratura supracondilar na zona metafisária distal do fêmur, com provável envolvimento fiseal, sendo assim, classificada como Salter Harris Tipo 2, com fragmento metafisário-epifisário distal. Ainda na radiografia nota-se que houve fratura e disjunção do púbis na porção caudomedial do ísquio, mas sem perda ou estreitamento de canal pélvico e sem grau aparente de luxação coxofemoral, as demais estruturas não apresentaram alterações. A denominação de Salter-Harris tipo 2 como denominado na radiografia se da devido a fratura ter ocorrido na linha fisária e acometendo uma porção da metáfise, onde o fragmento metafisário ainda permaneceu ligado à epífise.

Esse tipo de fratura é classificado inicialmente por Salter e Harris (1963), atualmente a classificação que separa a fise com e sem cunho de metáfise, representando dano articular na linha de fratura na qual atravessa toda a camada do disco epifisário (VON LAER, 2007). Quando ocorre fratura em linha fisária estas são classificadas com o sistema de acordo com a classificação de Salter-Harris, esse

sistema classifica de acordo com a localização da fratura levando como referência a placa de crescimento, na qual existem 6 tipos de classificação de fratura em Salter-Harris. Quando ocorre a fratura apenas ao longo da linha fisária, levando a separação por completo da epífise e metáfise, esta é classificada como Salter-Harris tipo 1; quando ocorre a fratura ao longo da fise, na qual se estende até a porção da metáfise, podendo haver um fragmento da metáfise ligado a epífise, esta é classificada como Salter-Harris tipo 2; quando ocorre a fratura e há a separação na fise e em epífise ela é classificada como Salter-Harris tipo 3; quando ocorre a fratura em fise, epífise e metáfise ela é classificada como Salter-Harris tipo 4; quando ocorre uma lesão compressiva na fise na qual não pode ser vista em radiografia, ela é classificada como Salter-Harris tipo 5 e ela só pode ser notada posteriormente quando a função da fise para; já em Salter-Harris tipo 6 é quando ocorre o fechamento fisário parcial decorrente de uma lesão na porção fiseal, levando ao fechamento fisário assimétrico (HOULTON, 2005).

O exame radiográfico é de grande importância, pois ele pode determinar o grau e a extensão da lesão para conclusão do diagnóstico, sendo que ao menos duas projeções são necessárias para que se possa fazer uma análise mais minuciosa do membro. Vale ressaltar a importância de se radiografar o membro sadio para realizar uma avaliação a respeito do formato e comprimento do osso (FOSSUM, 2014).

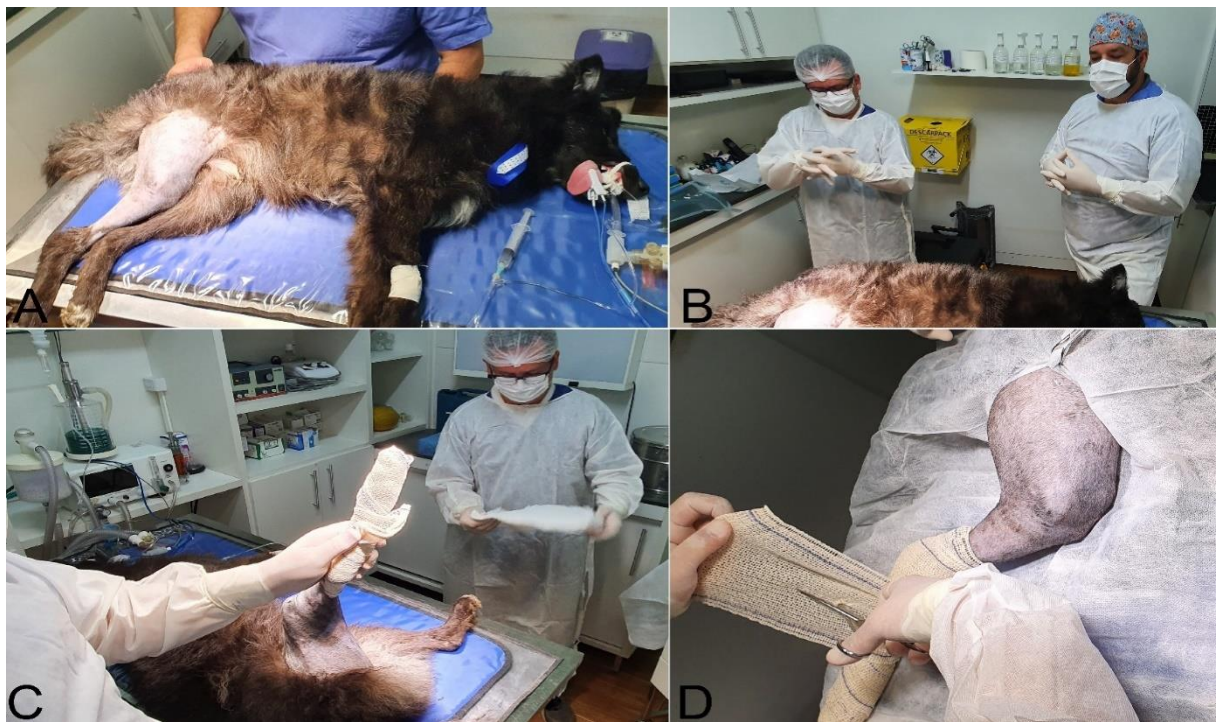Os exames radiográficos para casos de fratura são essenciais para o fechamento do diagnóstico, para saber qual a melhor abordagem cirúrgica, bem como os materiais a serem utilizados. Com o exame o tempo da cirurgia diminui consideravelmente, reduzindo então as chances de complicações nos períodos cirúrgico e pós-cirúrgico (SANTOS, 2011; CALDAS, 2018). Outro fato importante sobre o diagnóstico diferencial é que pode ser descartada contusão muscular, luxação coxofemoral, lesões em tendão e ligamentos, e fraturas de pelve (FOSSUM, 2014).

Como medicação pré-anestésica o animal recebeu Acepromazina 1% com dose entre 0,02 e 0,05 mg/kg e Petidina com dose variando de 2 a 4 mg/kg associados por via intramuscular. Com o animal tranquilizado foi colocado cateter intravenoso 22g para fluidoterapia e infusão de medicamentos. Seguiu-se a indução anestésica com Diazepam com dose variando de 1 a 4 mg/kg e Cetamina 10% 10 mg/kg associados por via intravenosa através do cateter, sendo o mesmo mantido em fluido-terapia com

solução fisiológica a uma taxa de infusão de manutenção de 15 ml/kg/h. Após a intubação orotraqueal, a manutenção anestésica foi feita através de aparelho de ventilação mecânica com volume controlado de Isoflurano 1ml/ml em dose de efeito de vaporização de 3% a 4%, sendo mantido em manutenção de 2%, esses intervalos de doses de medicamentos tem como referência o Guia Terapêutico Veterinário (VIANA, 2007).

Previamente ao procedimento cirúrgico (Figura 2) o animal foi posicionado em decúbito lateral esquerdo, visando uma melhor posição para a realização do procedimento, sendo verificada com a imagem radiográfica no monitor para o acompanhamento no transcórter cirúrgico.

Figura 2: (A) Tricotomia realizada; (B) Paramentação da equipe; (C) Preparação do campo cirúrgico; e (D) Colocação do pano cirúrgico e proteção de membro.



Fonte: do autor (2022).

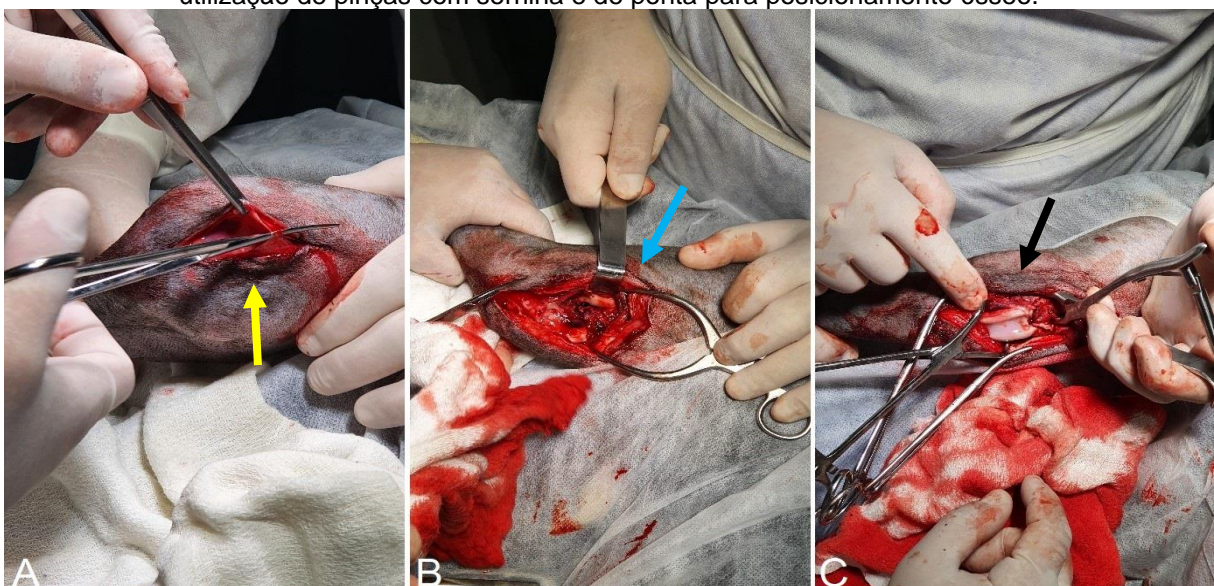
Em seguida, foi feita a tricotomia do membro acometido e a realização da assepsia do local com clorexidina 2%. Logo após a preparação da equipe, verificação dos materiais e autorização do anestesista, iniciou-se a incisão utilizando o bisturi nº4 com lâmina 24 abordando a região crânio lateral do fêmur, para melhor visualização da fratura e observando atentamente o reparo anatômico do fêmur em toda sua extensão do trocanter maior até a patela. Todo esse procedimento prévio deve ser levado em consideração para melhor visualização da área cirúrgica. Deu-se início a

secção do subcutâneo utilizando a tesoura de Mayo sendo divulsionado e feito a incisão da fáscia superior chegando até a fáscia lata. Foi feita a incisão da fáscia lata seguindo perpendicular a incisão sob a pele. O músculo reto femoral foi afastado para visualização da diáfise femoral. Foi feita a incisão da fáscia do músculo vasto lateral, e foram afastados os músculos vasto intermédio e vastolateral para visualização mais completa da diáfise femoral (OLIVEIRA, 2012).

O cirurgião precisa estar atento quando prosseguir com o procedimento, pois deve verificar minuciosamente se possui os instrumentos do tamanho correto para o paciente, assim podendo garantir um bom procedimento no transcorrer cirúrgico. Um fator que deve ser levado muito em consideração, pois por se tratar de uma cirurgia que pode ser muito prolongada, dependendo da extensão da incisão, ele deve ficar atento devido a possíveis infecções ósseas, caso ocorra sendo essas controladas com a utilização de antibiótico. (DIAS, 2006).

Com auxílio de afastadores Gelpi e Farabeuf na camada mais interna do músculo vasto lateral, os músculos da coxa foram afastados, podendo assim visualizar melhor o fêmur (Figura 3). Com isso, foi realizado nas porções ósseas o nivelamento afim de melhorar a coaptação dos bordos. Esse procedimento foi realizado com o auxílio dos instrumentos pinça de redução com serrilha e pinça de redução com ponta, e foi realizada a tração manual para que fosse feito o alinhamento da fratura.

Figura 3: (A) Cirurgia: na seta amarela mostra a realização da secção do subcutâneo e musculatura com auxílio da tesoura de ponta curva e pinça anatômica; (B) na seta azul mostra a utilização de afastadores de Gelpi e Farabeuf para exposição da estrutura óssea; (C) na seta preta mostra a utilização de pinças com serrilha e de ponta para posicionamento ósseo.



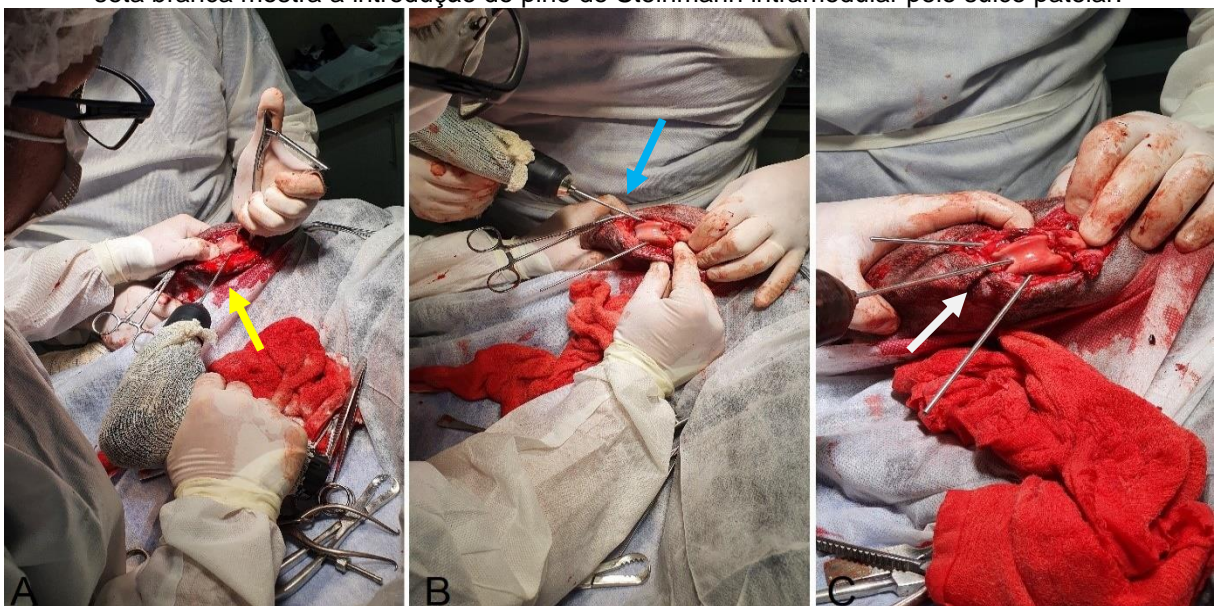
Fonte: do autor (2022).

Em diversas técnicas pode ser utilizado o emprego de pinos intramedulares sendo eles isolados ou de maneira associada com fios, pode ser feito através de pinos intramedulares associados a fios ou fixadores esqueléticos externos, parafusos, fios de Kirschner, fixação esquelética externa, cerclagem com fios de aço, hastes bloqueadoras e placas com parafusos (PIERMATTEI, 2009).

Após a realização do alinhamento da fratura foi realizada a introdução dos pinos, sendo feita a colocação de pinos Steinmann 3,0 mm com ponta em trocanter cruzados pelos côndilos femorais, com auxílio de furadeira atingindo a cortical do fêmur. Optou-se também pela colocação de um pino intramedular introduzido com cautela para que fosse mantido o alinhamento evitando a rotação das extremidades axiais ósseas pelo sulco patelar (Figura 4).

Os pinos intramedulares são bastões de aço inoxidável 316L, redondos e lisos, que são utilizados na inserção das cavidades medulares para estabilidade das fraturas. Os pinos mais comuns utilizados em técnicas cirúrgicas são os de Steinman, podendo ser única ou duplamente armados, e os modelos de utilização mais corriqueiros são de trocarte e de cinzel. Uma das principais vantagens biomecânicas na utilização dos pinos intramedulares são em relação a sua resistência a cargas de encurvamento aplicadas, as desvantagens são fraca resistência a cargas axiais ou rotacionais e a falta de fixação com o osso (FOSSUM, 2005).

Figura 4: (A) Na seta amarela mostra a introdução do pino de Steinmann pelo côndilo femoral medial;(B) na seta azul mostra a introdução do pino de Steinmann pelo côndilo femoral lateral;(C) na seta branca mostra a introdução do pino de Steinmann intramedular pelo sulco patelar.



Fonte: do autor (2022).

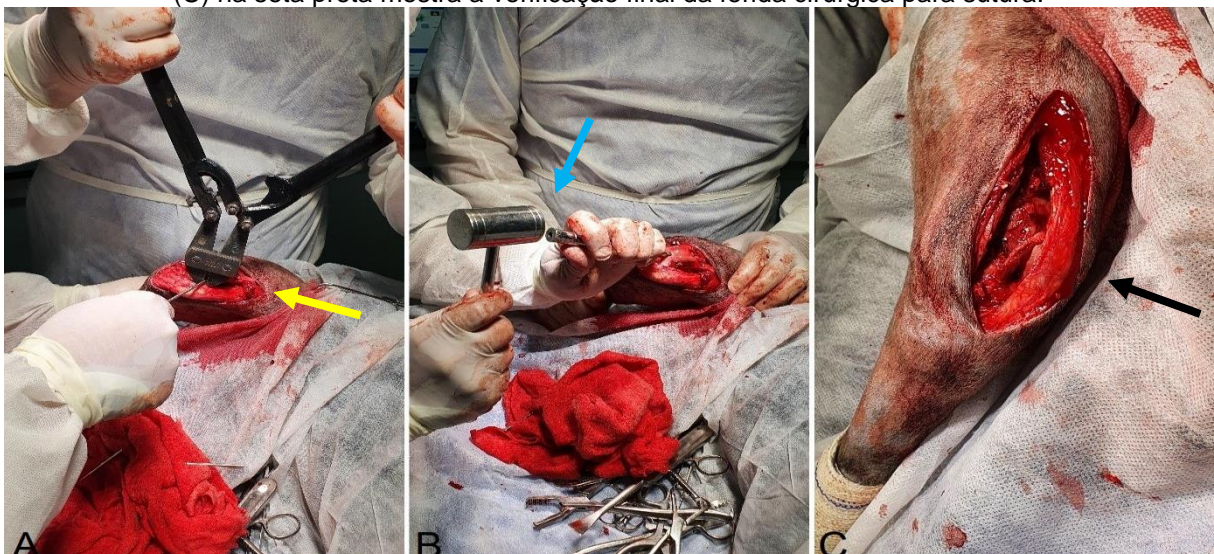
É importante que o osso esteja devidamente alinhado e estabilizado para que ocorra a osteossíntese biológica (REEMS, 2003), para preservação de tecidos moles na estabilidade mecânica e reconstrução anatômica (GUIOT; DEJARDIN, 2011).

Uma incisão menos invasiva, reduz consideravelmente o tempo da cirurgia e os riscos de infecções no pós-operatório bem como na recuperação, podendo preservar o processo osteogênico do hematoma causado pelo trauma da fratura e sua vascularização (ROMANO, 2008; POZZI, 2009). A técnica utilizada pelo cirurgião, seja ela aberta ou fechada, deve ser limitada ao mínimo de tempo necessário para assegurar a colocação dos implantes no local (BEALE, 2004).

O local onde ocorreu a fratura geralmente apresenta hematomas, e eles devem ser mantidos e preservados, pois são partes importantes para o crescimento osteogênico, mantem tecidos moles e a vascularização dos fragmentos ósseos da fratura (GEMMILL, 2007). Também deve-se atentar para não manipular muito os tecidos ao redor do osso para ser mantido a irrigação nos fragmentos e o processo de consolidação óssea ocorra de maneira mais eficaz (FERNANDES, 2000).

Com os pinos alinhados em posição correta e apresentando boa estabilidade, foi verificada as extremidades da fratura para conferência final de alinhamento. Após as verificações foi utilizado um alicate de corte Bernardinho para retirada do excesso dos pinos abaixo dos tecidos moles e da pele, sendo rebatido totalmente para dentro da cortical óssea com auxílio do martelo ortopédico (Figura 5).

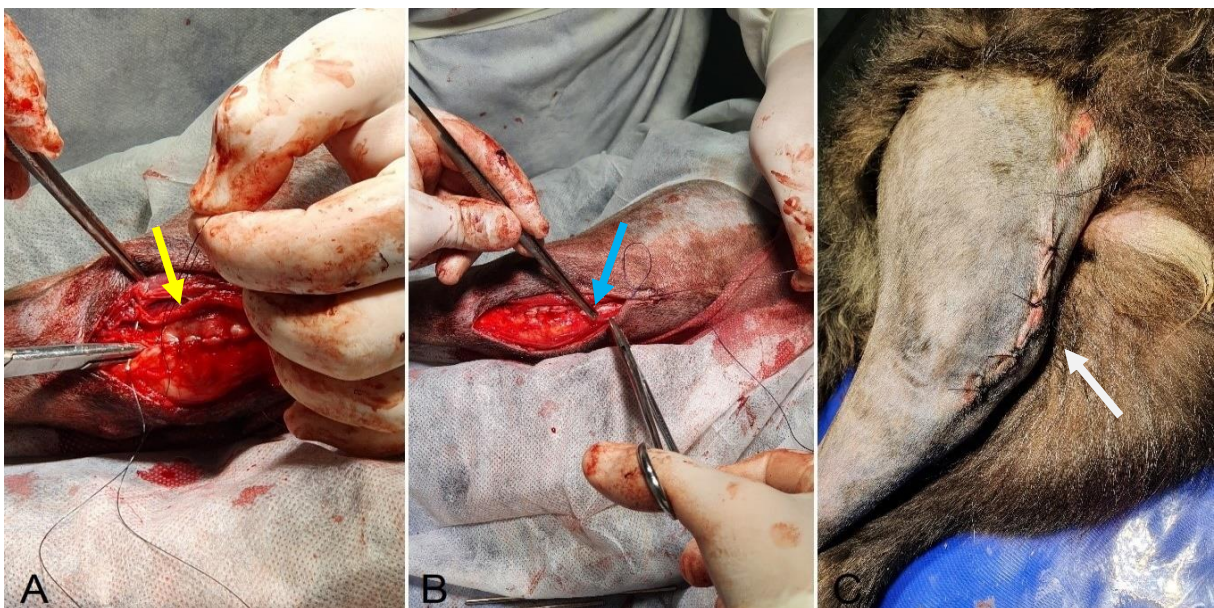
Figura 5: (A) Na seta amarela mostra o corte com alicate Bernardinho no pino de Steinmann para retirada do excesso; (B) na seta azul mostra o rebatimento da ponta do pino com martelo ortopédico; (C) na seta preta mostra a verificação final da ferida cirúrgica para sutura.



Fonte: do autor (2022).

Feito isso deu-se início a sutura da musculatura, fazendo-se o reposicionamento adequado dos músculos da fáscia lata do vasto lateral e reto femoral, utilizando fio absorvível poliglactina 2/0 em padrão Kurschner. Foi realizada a sutura em padrão simples da fáscia lata do vasto lateral com o mesmo fio, aproximação do tecido subcutâneo com fio nylon 2/0 em padrão Colchoeiro e por fim dermorrafia com nylon 2/0 em padrão Sultan separado. Ao término da sutura foi feita a aplicação de Rifocina spray e o curativo (Figura 6).

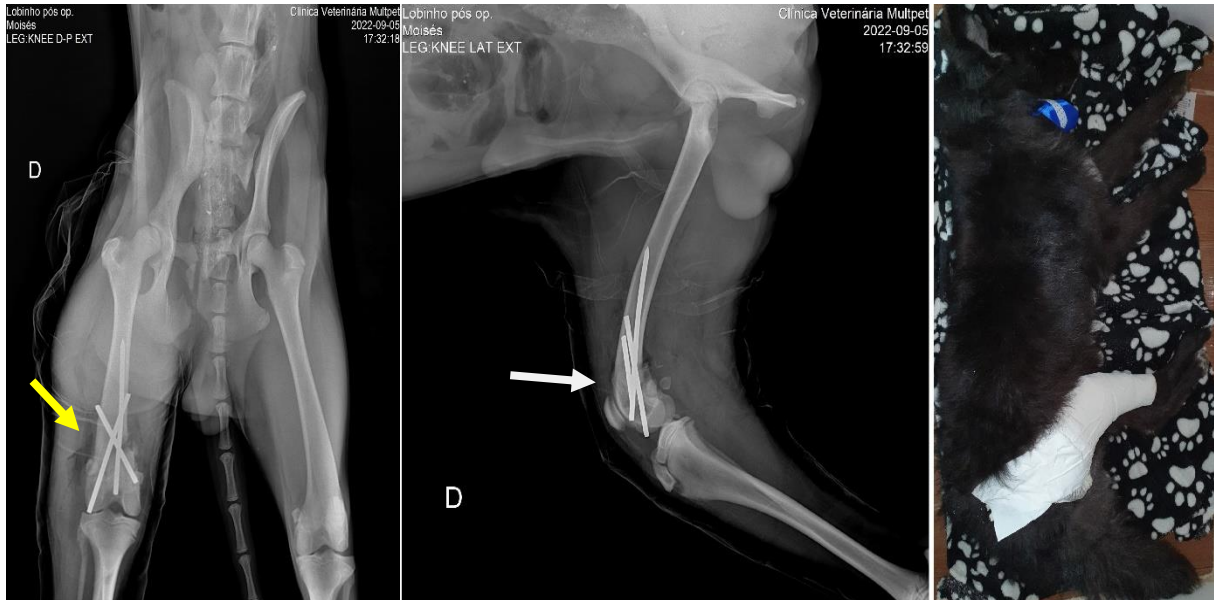Figura 6: (A) Na seta amarela mostra realização da sutura na musculatura; (B) na seta azul mostra sutura no subcutâneo; (C) na seta branca mostra sutura finalizada.



Fonte: do autor (2022).

A cirurgia transcorreu sem nenhuma complicação e logo após o término o animal foi encaminhado para sala de exames de imagens, onde foi feito um raio x para verificação final (Figura 7). Logo após a radiografia, foi encaminhado para área de internação, onde voltou aos poucos da anestesia, sendo acompanhado até que pudesse se reestabelecer totalmente. Foi medicado com Shotapen® 0,1 ml/kg (Benzilpenicilina Procaína, Benzilpenicilina Benzatina e Diidroestreptomicina), Meloxicam 0,2% 0,1mg/kg e Tramadol 2 mg/kg e dipirona 25 mg/kg. Foi receitado Cefalexina 500mg e Carprodyl 100mg de 12h em 12h durante o período de 10 dias, dipirona 500mg de 12h em 12h pelo período de 5 dias e Rifocina spray para aplicação no local duas vezes ao dia durante 15 dias. Foi recomendado o uso de colar elisabetano até a retirada dos pontos e após 15 dias os pontos poderiam ser retirados. O animal recebeu alta da clínica no mesmo dia da cirurgia.

Figura 9: Pós cirurgia. (A) Radiografia ventrodorsal, na seta amarela pode ser visto os pinos de Steinmann fixados de maneira cruzada e intramedular; (B) radiografia lateromedial, na seta branca pode ser visto os pinos fixados na estrutura óssea; (C) recuperação do animal na área de internação.



Fonte: do autor (2022).

Na literatura existem recomendações acerca dos cuidados envolvidos na recuperação logo no pós-operatório, dentre elas, além do cuidado com a ferida cirúrgica, o tratamento com antibióticos e anti-inflamatórios e fisioterapia (MIKAIL; PEDRO, 2006). A rotina de exercícios deve ser feita de maneira suave e sem esforço excessivo, ressaltando que o osso ainda está em processo de cicatrização. Ainda segundo os mesmos autores supracitados é recomendado a utilização de compressas ou bolsas de gelo durante trinta minutos nas primeiras 24 e 48 horas após o procedimento cirúrgico, esse procedimento contribui para a minimizar a dor e a inflamação, contribuindo para a reabilitação do paciente.

A cicatrização das fraturas tem relação direta com a idade do paciente, visto que quando mais jovem menor é o tempo de cicatrização (ROBELLO; ARON, 1992). Em pacientes mais novos com idades entre três e seis meses (canino três meses, felino quatro meses), apresentam o tempo de cicatrização da fratura entre duas e três semanas, e a demora da cicatrização óssea completa em torno de 60 a 92 dias, nos casos em que foi aplicado o fixador esquelético e pino intramedular (PIERMATTEI, 2006). A utilização de placas e parafusos estaria com o tempo mais próximo de dois a três meses para cicatrização óssea. Em animais com idades compreendida entre

sete e nove meses, o tempo de cicatrização óssea não apresenta nenhum problema e ocorre em torno de três meses.

Ainda segundo Piermattei (2006), a diferença de tempo na utilização das técnicas varia, quando utilizado o pino intramedular e fixador externo o tempo varia de cinco a oito semanas, já quando se utiliza placas e parafusos o tempo é de três a cinco meses. Essa diferença evidente mostra a incapacidade em situações de técnicas diferentes para cicatrização óssea seja ela acelerada ou em tempo normal.

Considerações finais

Fraturas ósseas são rotina dentro da área clínica e cirúrgica da medicina veterinária, causando a perda da função do membro afetado sendo necessário um tipo de procedimento na qual a técnica de abordagem pode variar de acordo com o tipo de fratura, local, grau, tamanho e idade do animal, sendo necessário o implante de prótese adequado para recuperação da atividade normal do animal.

O cirurgião especializado para o procedimento deve estar com instrumentos e implantes necessários especificamente para realização do procedimento de osteossíntese.

O diagnóstico para esse tipo de acometimento é simples, onde é utilizado o meio radiográfico com geralmente duas projeções para visualização da fratura.

A técnica utilizada para estabilização de fratura femoral onde se utiliza o pino de maneira intramedular e condilares, demonstrou ser simples, rápido e de fácil aplicação, não apresentando nenhuma complicação no transoperatório. O repouso é de grande importância para que se possa garantir o sucesso da técnica cirúrgica no pós-operatório.

Para o acompanhamento da formação do calo ósseo é recomendado o retorno 30 dias após o procedimento cirúrgico, com isso é feito o exame clínico e radiográfico para verificar como está a cicatrização óssea.

Referências

BEALE, B. Orthopedic clinical techniques fêmur fracture repair. *Clinical Techniques in Small Animal Practice*, v. 19, p. 134-150, 2004.

CALDAS, G.G et al. Exame radiográfico transcirúrgico em osteossínteses realizadas em cães e gatos: estudo retrospectivo. In: XIV Congresso paulista de clínicos veterinários de pequenos animais, 2018, São Paulo-SP. Exame radiográfico transcirúrgico em osteossínteses realizadas em cães e gatos: estudo retrospectivo. São Paulo-SP: [s.n.], 2018. p. 104-107.

DIAS, Luis Gustavo Gosuen Gonçalves. Osteossíntese de tíbia com uso de fixador Dissertação (Mestrado em cirurgia veterinária) - Faculdade de ciências agrárias e veterinárias, universidade estadual paulista, Jaboticabal-SP, 2006.

esquelético externo conectado ao pino intramedular “tie-in” em cães. 2006. 101 p.

FERNANDES, H.J.A.; REIS, F.B.; TUCCI, P.F.N.; BALANGERO, W.D. Placa em ponte e haste intramedular bloqueada: estudo comparativo no tratamento de fraturas multifragmentárias da diáfise do fêmur. 137 f. Tese (doutorado em medicina). Universidade Federal de São Paulo, SP. 2000.

FOSSUM, T. W.; *et al.* **Cirurgia de pequenos animais**. 3. ed. Rio de Janeiro: Elsevier, 2005. Cap 33 e 34, p 823-1011.

FOSSUM, Theresa Welch. **Fossum.Cirurgia de Pequenos Animais_ 4a Edição-ilovepdf-compressed.pdf**, 2013.

FOSSUM, T. W *Cirurgia de Pequenos Animais*. 4.ed. Rio de Janeiro: Elsevier, 2014. p. 2913-3121.

GEMMILL, T. Advances in the management of diaphyseal fractures. In *Practice*, v. 29, p. 584-593, 2007.

GUIOT, L.P.; DÉJARDIN, L.M. Prospective evaluation of minimally invasive plate osteosynthesis in 36 nonarticular tibial fractures in dogs and cats. *Veterinary Surgery*, v. 40, p. 171-182, 2011.

HOULTON J., DUNNING D. Perioperative patient management. *AO Principles of Fractures Management in the Dog and Cat*. Switzerland. Thieme. (pp. 1-25). 2005.

Larin, A., Eich, C. S., Parker, R. B. & Stubbs, W. P. 2001. Repair of diaphyseal femoral fractures in cats using interlocking intramedullary nails: 12 cases (1996–2000). *Journal of the American Veterinary Medical Association*, 219, 1098- 1104.

LIBARDONI, Renato do Nascimento. Doenças ortopédicas de etiologia traumática do sistema locomotor de cães: 1.200 casos (2004-2013). 2015. 48 p. Dissertação (Mestrado em Medicina Veterinária) - Centro de Ciências Rurais, Universidade Federal de Santa Maria, Santa Maria-RS, 2015.

MATOS, Ramon Matheus Lima et al. Osteossíntese de fêmur com fratura em cão empregando a técnica. Pubvet Medicina Veterinária e Zootecnia, [S.l.], v. 12, n. 4, p. 1-4, abr. 2018.

MIKAIL, S.; PEDRO, C. R. Fisioterapia veterinária. São Paulo: Manole, 2006. 241 p.

OLIVEIRA, André Lacerda de Abreu. Técnicas cirúrgicas em pequenos animais. Rio de Janeiro. Elsevier. 2012.

PAULINO, Luís Pedro Varela da Luz. Caracterização das complicações na osteossíntese de ossos longos. 2009. 169 p. Dissertação (Mestrado em Medicina Veterinária) - Faculdade de Medicina Veterinária, Universidade Técnica de Lisboa, Lisboa-Portugal, 2009.

PEIRONE, Bruno et al. **Minimally Invasive Plate Osteosynthesis Fracture Reduction Techniques in Small Animals**. Veterinary Clinics of North America - Small Animal Practice, v. 50, n. 1, p. 23–47, 2020.

PIERMATTEI, D. L.; FLO, G. L.; DECAMP, C. E. Small animal orthopedics and fracture repair. St. Louis: Saunders, 2006. 818 p.

PIERMATTEI, D.L. et al. Handbook of small animal orthopedics and fracture repair. 4.ed. Philadelphia: Saunders, 2006. 832p.

PIERMATTEI, D. L.; FLO, G. L.; DECAMP, C.E. Ortopedia e tratamento das fraturas dos pequenos animais. 4 ed. São Paulo: Malone, 2009. 896p.

POZZI, A.; LEWIS, D.D. Surgical approaches for minimally invasive plate osteosynthesis in dogs. Veterinary and Comparative Orthopaedics and Traumatology. V. 4, p. 316-320, 2009.

REEMS, M.R.; BEALE, B.S.; HULSE, D.A. Use of a plate-rod construct and principles of biological osteosynthesis for repair of diaphyseal fractures in dogs and cats: 47 cases (1994–2001). Journal of the American Veterinary Medical Association, v. 223, n. 3, p. 330-335, 2003.

ROBELLO, G. T.; ARON, D. N. Delayed and nonunion fractures. Seminars in Veterinary Medicine and Surgery, v. 7, n. 1, p. 98-104, 1992.

ROMANO, L. et al. Avaliação do uso de aste bloqueada e bloqueio transcortical com reparo de fraturas diafisárias de fêmur em felinos. Pesquisa veterinária brasileira, Rio de Janeiro, v, 28, n. 4, p. 201-206, abr. 2008.

SANTOS, C. R. Osteossíntese com placa minimamente invasiva em ossos longos: revisão de literatura. Dissertação (Bacharelado em Medicina Veterinária) – Faculdade de Agronomia e Medicina Veterinária da Universidade de Brasília, 2011.

SIQUEIRA, Rafael et al. Estudo retrospectivo da ocorrência de fraturas em ossos longos nos cães atendidos. Revista portuguesa de ciências veterinárias, [S.l.], p. 94-98, jan. 2015.

THRALL, Donald E. **Diagnóstico de Radiologia Veterinária**. Saunders Elsevier, p. 864, 2014.

VIANA, Fernando A. Bretas. Guia terapêutico veterinário. **CEM: Belo Horizonte, Brazil**, 2007.

VON LAER, L., Gruber, R. et al. Classification and documentation of children's fractures. European Journal of Trauma. V.26. n.1. p.2–14.

VOSS, Katja, MONTAVON, Pierre M. **Fractures**. Feline Orthopedic Surgery and Musculoskeletal Disease, n. 13, p. 129–152, 2009.

4 CONCLUSÃO

A conclusão da realização desse trabalho acadêmico foi extremamente satisfatória, visto que acidentes com fraturas fazem parte da rotina clínica e cirúrgica na medicina veterinária. Poder estar presente nos procedimentos e acompanhar o passo a passo desde a anamnese, exame radiográfico, cirurgia e pós cirúrgico, ter o envolvimento direto junto com a equipe em cada uma das etapas. Estando sempre a par com os meios literários para saber quais possíveis técnicas seriam abordadas no transcórre cirúrgico, bem como seus riscos desde o pré-cirúrgico até o pós-cirúrgico.

O convívio direto com a equipe e os procedimentos diários durante todo o tempo do estágio agregou um conhecimento muito vasto, pois pode mostrar tudo o que foi aprendido e visto na teoria durante a graduação e colocando tudo em prática durante o estágio.

Para os que forem utilizar esse trabalho acadêmico como meio de referência, aconselho uma pesquisa mais aprofundada sobre o assunto abordado, pois muitos casos por mais parecidos que sejam acabam sendo um pouco distintos em algumas etapas.