



CENTRO UNIVERSITÁRIO DE LAVRAS CURSO DE
GRADUAÇÃO EM ODONTOLOGIA

PORTFÓLIO ACADÊMICO

**BEATRIZ DA SILVA FERREIRA
IZADORA ZACARONI BRANDÃO BARBOSA
JULIEANNA MARINS STEHLING
MARIA EDDUARDA PASSO**

**LAVRAS – MG
2024**

**BEATRIZ DA SILVA FERREIRA
IZADORA ZACARONI BRANDÃO BARBOSA
JULIEANNA MARINS STEHLING
MARIA EDDUARDA PASSO**

PORTFÓLIO ACADÊMICO

Portfólio acadêmico apresentado ao Centro Universitário de Lavras, como parte das exigências da disciplina Trabalho de Conclusão de Curso, do curso de graduação em Odontologia.
Orientadora: Profa. Dra. Márcia de Fátima Soares.

**LAVRAS – MG
2024**

Ficha Catalográfica preparada pelo Setor de Processamento
Técnico da Biblioteca Central do UNILAVRAS

F383p Ferreira, Beatriz da Silva.
Portfólio acadêmico / Beatriz da Silva Ferreira, Barbosa, Izadora Zacaroni Brandão Barbosa, Julieanna Martins Stehling, Maria Eduarda Passo Silveira. – Lavras: Unilavras, 2024.

64f. : il.

Portfólio acadêmico (Graduação em Odontologia) – Unilavras, Lavras, 2024.

Orientador: Prof.^a Márcia de Fátima Soares.

1. Líquen plano oral. 2. Frenectomia labial. 3. Voluntariado com a ONG a Smile. 4. Síndrome do incisivo central superior solitário. I. Barbosa, Izadora Zacaroni Brandão. II. Stehling, Julieanna Martins. III. Silveira, Maria Eduarda Passo. IV. Soares, Marcia de Fátima. (Orient.). V. Título.

**BEATRIZ DA SILVA FERREIRA
IZADORA ZACARONI BRANDÃO BARBOSA
JULIEANNA MARINS STEHLING
MARIA EDDUARDA PASSO**

PORTFÓLIO ACADÊMICO

Portfólio acadêmico apresentado ao Centro Universitário de Lavras, como parte das exigências da disciplina Trabalho de Conclusão de Curso, do curso de graduação em Odontologia.

Aprovado em ___/___/___

ORIENTADORA

Profa. Dra. Márcia de Fátima Soares – Centro Universitário de Lavras
(Unilavras)

MEMBRO DA BANCA

Profa. Dra. Renata de Carvalho Foureaux – Centro Universitário de Lavras
(Unilavras)

**LAVRAS – MG
2024**

AGRADECIMENTOS

Cientes de que nada é alcançado de forma isolada, hoje, ao encerrarmos um ciclo de experiências, expressamos nossa gratidão primeiramente a Deus, sem o qual nada disso seria possível. Reconhecendo que sua sabedoria e graça foram constantes fontes de força e inspiração, nos capacitando a superar os desafios e alcançar essa conquista em nossas vidas.

Aos nossos familiares, pelo amor, amparo incondicional, confiança em nós e compreensão durante os momentos desafiadores. Suas palavras de encorajamento foram uma fonte de constante motivação.

Aos nossos mestres, agradecemos o incentivo, orientação e sabedoria compartilhada. O compromisso de vocês com a excelência acadêmica foram fundamentais para a nossa jornada de aprendizado e crescimento. Em especial à Profa. Dra. Márcia de Fátima Soares, nossa orientadora, cujo apoio foi excepcional e compromisso incansável durante a realização desse trabalho. Suas orientações valiosas auxiliaram a moldá-lo, de forma paciente, na certeza de que este não seria possível sem o seu auxílio.

A todos os pacientes que de forma carinhosa confiaram em nós durante seus tratamentos e compartilharam suas experiências. Sua confiança foi fundamental para o nosso crescimento pessoal e profissional, e cada interação foi uma oportunidade de aprendizado.

Por fim, às integrantes deste portfólio, obrigada pela dedicação, colaboração mútua e pela experiência enriquecedora que compartilhamos. Este trabalho é o reflexo do nosso esforço e da nossa determinação.

LISTA DE FIGURAS

Figura 1A e B	Líquen Plano Oral Erosivo.....	15
Figura 2A e B	Líquen Plano Oral Reticular lado esquerdo e direito.	16
Figura 3A e B	Líquen Plano Oral Erosivo.....	19
Figura 4	Gráfico com motivos relatados pelos pacientes que contribuem para o aparecimento e/ou exacerbação das lesões.....	21
Figura 5A, B e C	Líquen Plano Oral Erosivo e Reticular.....	22
Figura 6	Exame Clínico da paciente.	26
Figura 7	Radiografia panorâmica da paciente.	26
Figura 8	Anestesia de escolha.....	27
Figura 9	Antissépticos extra oral e intra oral.....	28
Figura 10	Mesa Auxiliar com os instrumentais.....	28
Figura 11	Anestesia tópica.	28
Figura 12	Posição da pinça hemostática e bisturi.....	29
Figura 13A e B	Remoção do Freio Labial. Após remoção do freio labial.....	29
Figura 14A, B e C	Curetagem. Divulsão dos tecidos. Irrigação e finalização da frenectomia labial superior.	30
Figura 15	Realizadas 3 suturas simples.	30
Figura 16	Retorno após os 7 dias.	30
Figura 17A, B e C	Após 6 meses de cirurgia.....	31
Figura 18	Logo Get a Smile.....	33
Figura 19	Mapa Guine Bissau Bolama.....	34
Figura 20A e B	Barcos da viagem de Bissau até Bolama.	35
Figura 21	Equipe de voluntários da viagem de Bissau a Bolama - a chegada.	35
Figura 22	Local de atendimento odontológico, ilha de Bolama, Guine Bissau.	36
Figura 23	Fila para atendimento.	37
Figura 24	Atividade de promoção de saúde na escola de Bolama.	37
Figura 25	Visita ao Orfanato Lar Betel.....	38
Figura 26	Medicamentos disponíveis para a distribuição.	38
Figura 27	Print screen inscrição website Get a Smile.....	39
Figura 28	Atendimentos à crianças na ilha de Bolama.	41

Figura 29	Aplicação de flúor em gel com moldeiras individuais.....	41
Figura 30	Momento de oração antes dos atendimentos.	42
Figura 31	Radiografia oclusal superior.....	45
Figura 32	Foto frontal.....	46
Figura 33	Radiografia panorâmica boca semiaberta	47
Figura 34	Foto interna frontal em oclusão.	47
Figura 35	Arco para progenia.	48
Figura 36	Estrutura do aparelho arco para progenia.	48
Figura 37A, B e C	Fotos internas da arcada dentária.	49
Figura 38	Foto encaminhamento ao médico.....	52
Figura 39	Foto laudo médico	53
Figura 40	Oclusão atual da paciente.	54

LISTA DE TABELAS

Tabela 1 - Problemas associados à SICSS.....	50
--	----

LISTA DE SIGLAS E ABREVIATURAS

COVID-19	Corona Vírus Disease 2019
Dra.	Doutora
Dr.	Doutor
ENEM	Exame Nacional do Ensino Médio
FBM	Fotobiomodulação
FIES	Financiamento ao Estudante do Ensino Superior
IBGE	Instituto Brasileiro de Geografia e Estatística
Kg	Quilogramas
LPO	Líquen Plano Oral
MG	Minas Gerais
MS	Mestre
OMS	Organização Mundial da Saúde
ONG	Organização Não Governamental
Profa.	Professora
PROUNI	Programa Universidade Para Todos
SICSS	Síndrome do Incisivo Central Solitário
UFJF	Universidade Federal de Juiz de Fora
UFLA	Universidade Federal de Lavras
UNESP	Universidade Estadual Paulista
UNILAVRAS	Centro Universitário de Lavras

SUMÁRIO

1	INTRODUÇÃO	10
2	DESENVOLVIMENTO	12
2.1	Apresentação das atividades desenvolvidas pela aluna Beatriz da Silva Ferreira	12
2.1.1	Desenvolvimento da Atividade.....	14
2.1.2	Potencial de malignização.....	22
2.1.3	Considerações finais	23
2.2	Apresentação das atividades desenvolvidas pela aluna Izadora Zacaroni Brandão Barbosa.....	24
2.3	Apresentação das atividades desenvolvidas pela aluna Julieanna Marins Stehling	31
2.3.1	A importância do voluntariado	32
2.3.2	<i>Get a Smile</i> Organização Não Governamental.....	33
2.3.3	Odontologia dentro da ONG	35
2.3.4	Como acadêmicos e dentistas podem participar da ONG	39
2.3.5	Minha colaboração como voluntária	40
2.4	Apresentação das atividades desenvolvidas pela aluna Maria Eduarda Passo.....	43
2.4.1	Desenvolvimento da atividade.....	45
3	AUTOAVALIAÇÃO.....	55
3.1	Autoavaliação da aluna Beatriz da Silva Ferreira	55
3.2	Autoavaliação da aluna Izadora Zacaroni Brandão Barbosa.....	55
3.3	Autoavaliação da aluna Julieanna Marins Stehling.....	56
3.4	Autoavaliação da aluna Maria Eduarda Passo Silveira.....	57
4	CONCLUSÃO.....	58
	REFERÊNCIAS	60

1 INTRODUÇÃO

Durante nossas experiências nas Clínicas Odontológicas do Centro Universitário de Lavras (UNILAVRAS), entendemos nossa importância como modificadores da realidade de tantos e, concomitantemente, analisamos os desafios que a Odontologia enfrenta, descobrindo então, sua beleza e complexidade.

Acreditamos que a Odontologia representa um papel essencial na promoção da saúde bucal e na melhoria da qualidade de vida como um todo e, ao longo desses anos, tivemos o privilégio de ter contato com o universo odontológico, que não apenas nos modificou no quesito acadêmico, como também tem contribuído para a moldagem e crescimento do nosso caráter, ao nos colocar, dia a dia, com pessoas que depositavam em nós as suas esperanças.

A aluna Beatriz da Silva Ferreira apresentará um relato de caso clínico desenvolvido no segundo semestre de 2022 na Clínica Integrada II sobre Líquen Plano. Uma condição autoimune que desperta interesse tanto pela sua manifestação clínica quanto pelos aspectos psicológicos que a cercam, abordando a importância do diagnóstico correto e seu tratamento.

A aluna Izadora Zacaroni Brandão Barbosa apresentará um relato de caso clínico desenvolvido durante o segundo semestre de 2023 na Clínica Infantil III, onde foi realizado uma cirurgia de frenectomia labial em seu momento ideal, com o intuito de fechar o diastema sem a intervenção ortodôntica.

A aluna Julieanna Marins Stehling apresentará um relato de experiência com a Organização Não Governamental (ONG) *Get a Smile* na viagem de voluntariado para a missão Guiné Bissau em janeiro de 2022, onde pôde conhecer um pouco mais sobre uma outra realidade de vida, e como a Odontologia pode fazer a diferença na vida de todas as pessoas.

A aluna Maria Edduarda Passo Silveira apresentará um relato de caso clínico desenvolvido no primeiro semestre de 2023 na Clínica de Infantil II, sobre Síndrome do Incisivo Central Superior Solitário, alteração rara que afeta várias condições, impactando o desenvolvimento e crescimento normais das estruturas anatômicas, destacando a necessidade de um planejamento multidisciplinar, seguido por um acompanhamento a longo prazo, levando-se em consideração uma variedade de fatores.

Estes trabalhos não são apenas uma exploração acadêmica da Odontologia; são um retrato da humanidade, do amor e do cuidado que permeiam cada procedimento, consulta e interação. Estamos ansiosas para compartilhar nossas descobertas e esperamos que essa jornada evidencie o quanto foi significativa para nós.

2 DESENVOLVIMENTO

2.1 Apresentação das atividades desenvolvidas pela aluna Beatriz da Silva Ferreira

Meu nome é Beatriz da Silva Ferreira, tenho 25 anos, sou natural de Baependi-Minas Gerais e estudante de Odontologia. Embora tenha concluído o Ensino Médio aos 17 anos, somente em 2020, aos 22 anos, ingressei na faculdade. Ao longo desses quatro anos intermediários, permaneci morando em minha cidade natal, uma cidade pequena, com cerca de 20.000 habitantes, localizada na Serra da Mantiqueira, repleta de cachoeiras e pessoas acolhedoras.

Nasci e fui criada por uma família de trabalhadores rurais que moram no interior de Baependi e, durante 21 anos, fui a única neta por parte materna. Cresci levando uma vida simples, repleta de bons momentos e cercada pelo amor e apoio familiar. Desde cedo, aprendi a valorizar as pequenas coisas e a ser grata por todas as experiências que a vida me proporcionava, preservando os valores de humildade e solidariedade, aprendi a importância do trabalho, da responsabilidade e honestidade.

A área da saúde sempre me despertou interesse, praticamente todos os cursos me encantavam e diferente de muitos, medicina nunca foi uma vontade. A Odontologia sempre me fascinou, mas devido aos custos, inicialmente descartei essa opção e optei por Fisioterapia. Estava feliz com a minha até então escolha, no entanto ao observar as oportunidades que a Odontologia oferecia, por meio de amigos que cursavam essa área, reavaliei minha decisão e decidi escolher esse caminho como a minha futura profissão.

A escolha do curso é um dos momentos mais importantes da nossa vida, mas meus desafios não paravam por ali. Apesar de toda a minha família ter concluído o Ensino Médio, a faculdade era uma realidade muito distante para eles e convencê-los da importância desse passo e lidar com a mudança para outra cidade foram desafios significativos.

Em 2020, conquistei minha vaga na graduação por meio do programa de Fundo de Financiamento ao Estudante do Ensino Superior (FIES) do Ministério da Educação e, posteriormente, fui selecionada para o Programa Universidade para Todos (PROUNI) com 50% de bolsa. Foram momentos de felicidade, desespero, alívio, medo, ansiedade, um turbilhão de sentimentos que tomavam conta de mim. O que eu

não esperava era que, na mesma semana em que realizei a minha matrícula, as aulas seriam suspensas devido a pandemia do Corona Vírus Disease 19 (COVID 19). A ansiedade para o retorno às aulas de maneira remota era grande e em novembro do mesmo ano tudo começou a se ajustar, me mudei para Lavras-MG e aos poucos a faculdade conseguiu voltar totalmente as aulas de forma presencial.

Me encantei por algumas disciplinas do curso, enquanto outras nem tanto, a incerteza se fazia presente em alguns momentos, mesmo assim, minha paixão pela área persistia. No quarto período, quando começamos as práticas na clínica, tudo começou a fazer sentido para mim. Os sonhos que alimentei começaram a se tornar realidade e o medo de estar no curso errado foi se dissipando. Minha primeira experiência cirúrgica foi um momento profundamente marcante. Ao chegar em casa, foi como se tudo se encaixasse e me emocionei ao perceber que estava no caminho certo, sem mais dúvidas.

O poder que a Odontologia tem de transformação, não apenas na saúde bucal das pessoas, mas também em suas vidas de maneira mais ampla, me motiva cada dia mais a me dedicar e aprofundar meu conhecimento e minhas habilidades nessa área. A ideia de poder contribuir para melhorar a saúde e o bem-estar das pessoas, proporcionando-lhes sorrisos saudáveis e confiantes e impactando significativamente na qualidade de vida, é uma fonte constante de inspiração para mim.

Atualmente, reconheço o valor das experiências novas. Minha breve passagem por Lavras foi transformadora, contribuindo para meu crescimento pessoal ao cultivar ainda mais a responsabilidade e dedicação. Aqui, me sinto acolhida pela cidade e por amigos que ajudaram a tornar essa jornada mais leve. Mantenho meus objetivos e sonhos iniciais, e ainda acrescentei outros à lista. Além disso, aprendi a conciliar minha vida acadêmica com o trabalho durante esse período, fortalecendo minha capacidade de lidar com múltiplas responsabilidades de forma organizada e produtiva.

Por fim, durante minha graduação, vivenciei momentos significativos, mas um caso clínico que me marcou foi o de uma paciente com Líquen Plano Oral. Acompanhar esse tratamento que enfrentava os desafios de uma condição autoimune e entender como o aspecto psicológico influencia sua qualidade de vida, foi uma experiência enriquecedora que irei compartilhar em minha apresentação.

2.1.1 Desenvolvimento da Atividade

O presente caso clínico se discorre com a paciente de 42 anos de idade, gênero feminino, leucoderma, que compareceu à Clínica de Odontologia do Centro Universitário de Lavras (UNILAVRAS), onde é ministrada a matéria de Clínica Integrada com queixa principal de 'dor na gengiva'.

Na primeira consulta, no dia 31 de outubro de 2022, estava na clínica de Periodontia e como protocolo, tem-se uma conversa inicial para a coleta de dados e informações importantes (anamnese). A paciente relatou dor e ardência na mucosa, principalmente durante a escovação com o uso de creme dental e com alimentos ácidos, sangramento e desconforto durante a mastigação.

Após terminar a anamnese e dar início aos procedimentos padrões da clínica em questão, foi observada a presença de lesões avermelhadas e ulceradas na mucosa, além de lesões esbranquiçadas na bochecha. Ao analisar os sinais clínicos juntamente com o Prof. Ms. Luiz Henrique Júlio de Souza, a pedido do mesmo, levei imediatamente a paciente para a Clínica 2, onde estava acontecendo a Clínica da Diagnóstico Oral, para uma melhor avaliação ou até mesmo para a realização de uma biópsia caso necessário.

Ao apresentar a paciente para a Profa. Dra. Natália Galvão, de acordo com os sinais clínicos e sintomas relatados, foi dado o diagnóstico de Líquen Plano Oral (LPO) e descartada a necessidade de uma biópsia para confirmação, uma vez que, de acordo com as características clínicas presentes, estes eram suficientes para o diagnóstico correto.

O LPO é uma das doenças inflamatórias crônicas mais comuns que acometem pele e mucosa, sendo suas manifestações mais frequentes na cavidade oral. Estima-se que de 1% a 2% da população geral é portadora dessa condição, todavia, através de levantamento realizado por Souza e Rosa (2005) nota-se que há uma predileção pelo sexo feminino, raça branca e em adultos acima dos 40 anos de idade. Contudo, Laeijendecker *et al.* (2005) afirmam que, em ocasiões pontuais, pode ocorrer também em pacientes jovens.

De acordo com a Organização Mundial da Saúde (OMS), desde 1978, o LPO é considerado uma desordem com potencial de malignidade, podendo progredir para carcinoma oral. Portanto, é crucial monitorar de perto os pacientes diagnosticados com essa lesão ao longo do tempo, mantendo-os sob observação.

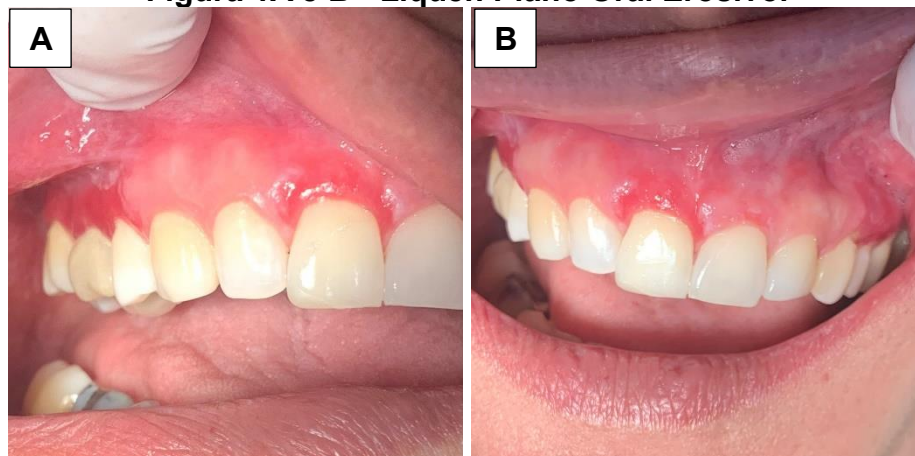Segundo Edwards e Kelsch (2002), o LPO manifesta-se de várias maneiras, sendo as duas principais formas, a reticular e erosiva, além de mais quatro variações já descritas também anteriormente por Mollaoglu (2000), sendo elas papular, em placa, atrófica e bolhosa.

Embora se tenha falado sobre Líquen Plano desde 1869 por Erasmus Wilson, a etiologia ainda é indeterminada, mas considera-se como uma doença autoimune, multifatorial, e tratando-se dos mecanismos histopatológicos, caracteriza-se por uma infiltração linfocitária que causa destruição do epitélio. Santana *et al.* (2017) acrescentam que fatores genéticos, ambientais, comportamentais, doenças psicológicas, consumo elevado de álcool e o uso de tabaco também estão relacionadas à exacerbação da doença.

A paciente em questão apresentava os dois tipos de LPO mais frequentes, simultaneamente, sendo eles o Erosivo e o Reticular.

As lesões erosivas (Figura 1A e B), embora menos comuns, possuem maior relevância para o paciente por envolver sintomatologia dolorosa. Caracteriza-se por lesões eritematosas e áreas atróficas, que podem estar cercadas por finas estrias radiantes. Quando a lesão afeta os tecidos gengivais, referimo-nos ao padrão como gengivite descamativa. Recomenda-se a realização de técnicas de imunofluorescência para descartar outras anomalias dermatológicas, como Pênfigo e Penfigoide. Além disso, o padrão erosivo está mais associado às transformações malignas (SCULLY; PORTER, 1997).

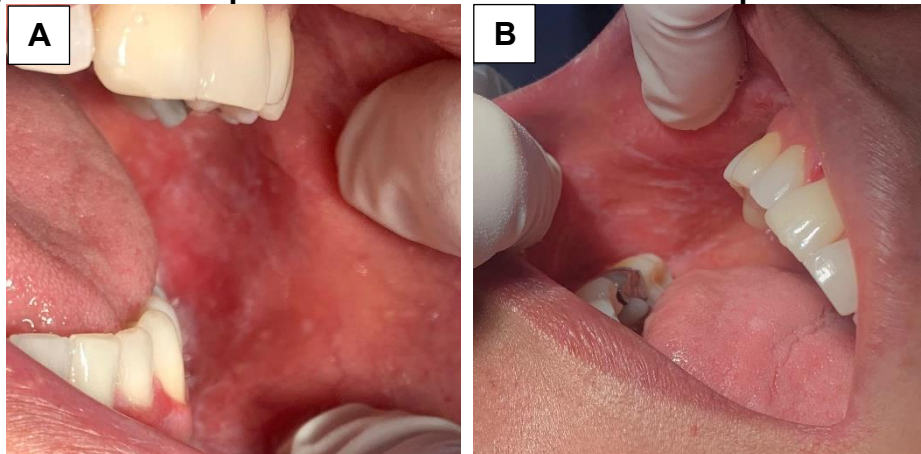
Figura 1A e B - Líquen Plano Oral Erosivo.



Fonte: Arquivo pessoal da Profa. Dra. Natália Galvão (2022).

A presença de lesões reticulares (Figura 2A e B) é ampla e de fácil identificação, clinicamente, sua manifestação bucal se caracteriza por linhas brancas entrelaçadas, conhecidas como estrias de Wickham, geralmente assintomáticas e predominantemente bilaterais, localizando-se com maior frequência na mucosa jugal e dorso da língua, porém, a parte lateral da língua, gengivas e o palato também podem estar envolvidas (EDWARDS; KELSCH, 2002).

Figura 2A e B - Líquen Plano Oral Reticular lado esquerdo e direito.



Fonte: Arquivo pessoal da Profa. Dra. Natália Galvão (2022).

Dado seu caráter crônico e não curável, o tratamento do LPO consiste no controle e alívio das manifestações bucais e exacerbação dos sintomas, diminuindo o impacto funcional e a interferência na alimentação. Não há uma conduta definitiva que seja eficaz para todos os casos, portanto, é essencial buscar um tratamento individualizado para cada paciente.

Por conta da intensidade das manifestações, para dar início ao tratamento foi prescrito o corticoide Prednisona, a ser tomado a cada 12 horas durante 15 dias, e agendado o retorno para uma nova avaliação após o fim do medicamento. Associado a isso, foi decidido realizar a laserterapia nos locais das lesões no mesmo dia, visando diminuir a dor e melhorar o aspecto clínico.

Segundo Regezi e Sciubba (2000), a aplicação de corticosteroides tópicos e sistêmicos são fundamentais para controlar os sinais e sintomas do LPO. A dosagem e duração do tratamento são definidos de acordo com a extensão da lesão, intensidade da dor, resposta aos tratamentos anteriores e condição do paciente.

Irashdan *et al.* (2016) reforçam que o uso de corticosteroides tópicos é mais indicado por possuir menos efeitos adversos. No entanto, em fases mais agudas da doença, a intervenção com corticosteroides sistêmicos pode ser necessário para o

controle e alívio dos sintomas. Em casos de manifestações do LPO em outros locais do corpo, o tratamento tópico com corticosteroides sistêmicos registra falhas.

O LPO assintomático, que frequentemente se manifesta pelas lesões reticulares, na maioria das vezes não necessita de tratamento e apenas o acompanhamento regular é suficiente. Por sua vez, o LPO sintomático, caracterizado geralmente por lesões erosivas, requer terapia medicamentosa por conta da dor intensa.

Além disso, é essencial ressaltar a importância de uma higiene oral adequada e informar o paciente sobre as possíveis complicações decorrentes do uso prolongado dos medicamentos. A candidíase secundária é uma manifestação possível e pode ser necessário o emprego de antifúngicos para complementar o tratamento e combater a infecção.

Após 15 dias, a paciente retornou à Clínica do Unilavras para uma nova avaliação e relatou uma melhora significativa na dor, porém, as manifestações clínicas não haviam cessado da forma que esperávamos.

Conversando novamente com a Profa. Dra. Natália Galvão, decidimos prescrever outra medicação e realizar a laserterapia novamente. Foi recomendado o uso do corticosteroide Dexametasona Elixir para bochechar 10 ml, e em seguida engolir, repetindo esse procedimento três vezes ao dia durante um período de 5 dias. Como estávamos no fim do semestre, somente no ano seguinte iríamos dar continuidade ao tratamento de acordo com as manifestações apresentadas no decorrer desse período.

Ao retomar o ano letivo no início de 2023, entrei em contato com a paciente para dar continuidade ao tratamento. Dessa vez, os atendimentos seriam realizados na Clínica Integrada III, que contava com a presença de vários professores e durante um horário extra para conseguir atendê-la de forma gradual.

No dia 17/03/2023, ela compareceu à clínica e a questionamos sobre o desenvolvimento do LPO durante esse período. A paciente informou que não houve uma melhora significativa, que as lesões continuaram aparecendo com certa frequência e que, ocasionalmente, ela recorria às medicações prescritas anteriormente.

Com base nessas informações, a Profa. Dra. Natália Galvão optou por uma estratégia com o laser, indicando um tratamento com 10 sessões de laserterapia, a

serem realizadas uma vez por semana. Além disso, foi acordado que, se necessário, a paciente poderia continuar utilizando o medicamento durante o processo.

A laserterapia tem sido adotada como uma opção de tratamento alternativo devido aos seus efeitos biostimuladores. Embora ainda haja necessidade de mais pesquisas sobre o assunto, estudos já conduzidos como os de Ferri (2019) e Nammour *et al.* (2021), destacam melhorias significativas na intensidade da dor e na extensão das lesões.

Em 2019, Elza Padilha Ferri conduziu um estudo pela Universidade Nove de Julho, através do Programa de Pós-Graduação em Biofotônica Aplicada às Ciências da Saúde, envolvendo 18 pacientes com LPO. Os resultados indicaram que a fotobiomodulação (FBM) se mostrou tão efetiva quanto o uso de corticosteroides na redução da dor, e se revelou ainda, mais benéfica em lesões atróficas. Além disso, a FBM se mostrou mais rápida no tratamento das lesões. Não foram observadas diferenças significativas em fatores como tamanho da lesão, dificuldades funcionais e características clínicas. No entanto, os pacientes tratados com FBM apresentaram uma taxa de recorrência mais alta do LPO.

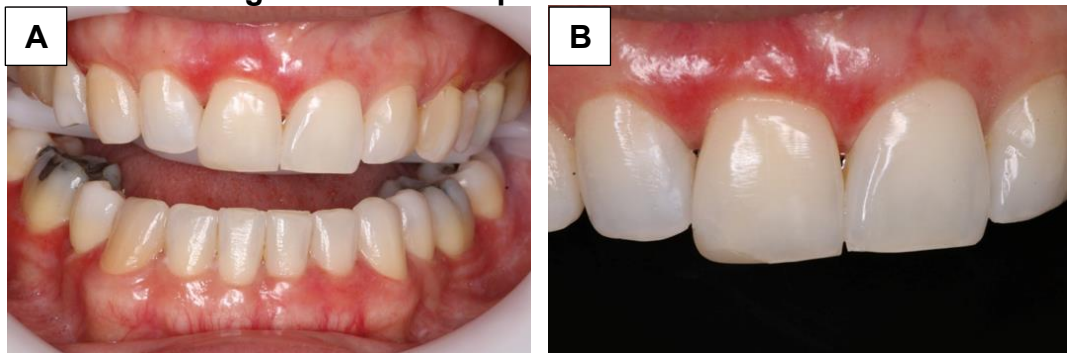
Nammour *et al.* (2021) realizaram um estudo retrospectivo comparando a FBM com corticosteroides no tratamento do LPO. O estudo envolveu 96 pacientes com LPO erosivo e doloroso, dos quais 48 receberam FBM e 48 foram tratados com corticosteroides. A terapia com FBM era realizada a cada 48 horas, durante um período de 6 semanas. Por outro lado, o tratamento com corticoide tópico incluiu a aplicação três vezes ao dia, também por 6 semanas. Ambos os grupos relataram ausência completa de dor e desaparecimento total das áreas ulcerativas ao final do tratamento. Não houve diferença significativa entre os grupos em relação à taxa de recorrência do LPO. Entretanto, a FBM pode ser considerada superior devido a sua capacidade de proporcionar alívio sem o uso de medicamentos e sem relatos de efeitos colaterais.

Dessa forma, podemos ressaltar que a laserterapia tem se mostrado uma ferramenta útil quando associada ao tratamento com corticosteroides, ou quando estes não surtem efeito. Ela é significativa para uma redução mais rápida e eficaz dos sintomas, auxiliando na diminuição do tamanho das lesões e nas manifestações de caráter funcional.

Com base na abordagem dos estudos para o caso em questão, ressalta-se que a laserterapia não só exerce uma influência significativa na redução da dor, mas também contribui para uma melhor qualidade de vida e bem-estar do paciente.

Nesse mesmo dia já realizamos a primeira sessão da laserterapia nas áreas que apresentavam ulceração, demonstradas na Figuras 3A e B, e o Prof. Dr. Douglas Campideli Fonseca se interessou pelo caso e pediu para acompanhar, pois ele teria interesse de fotografar para conseguir identificar a evolução do caso.

Figura 3A e B – Líquen Plano Oral Erosivo.



Fonte: Arquivo pessoal do Prof. Dr. Douglas Campideli Fonseca (2023).

Na semana seguinte, ao comparecer à clínica para realizar a segunda sessão de laserterapia, os sinais clínicos dessa condição ainda persistiam, embora a sintomatologia tivesse diminuído consideravelmente. Enquanto me preparava para o atendimento, o Prof. Ms. Washington Loureiro Junior veio até o meu equipo e perguntou sobre a condição da paciente. Após uma breve explicação sobre o caso, onde mencionei a persistência das lesões e o relato da paciente sobre enfrentar vários problemas, o professor, ainda intrigado com essa situação e ciente da influência psicológica na doença, começou a conversar e a questioná-la sobre os diversos problemas que ela enfrentava.

Consequentemente, ao ser abordada de uma maneira tranquila e com preocupação, ela compartilhou que sua maior dificuldade era lidar com a prisão do seu companheiro e do seu filho. O professor solicitou que eu realizasse o tratamento como de costume e depois conversasse com ele.

Ao terminar a sessão de laserterapia, discutimos sobre esse aspecto que afeta diretamente a saúde da paciente e refletimos sobre a quantidade excessiva de medicamentos que provavelmente ela estaria tomando, além de como o tratamento poderia ser ineficaz até que ela conseguisse lidar melhor com a situação. Nessa

sessão, devido ao relato inesperado, esqueci de solicitar ao Prof. Dr. Douglas para que tirasse fotografias da situação atual das lesões.

De acordo com um levantamento realizado pela Organização Mundial da Saúde (OMS, 2019), estima-se que 1 bilhão de pessoas lidam com transtornos mentais. Fatores de contexto sociais, econômicos e culturais possuem direta influência e são ameaças a saúde global.

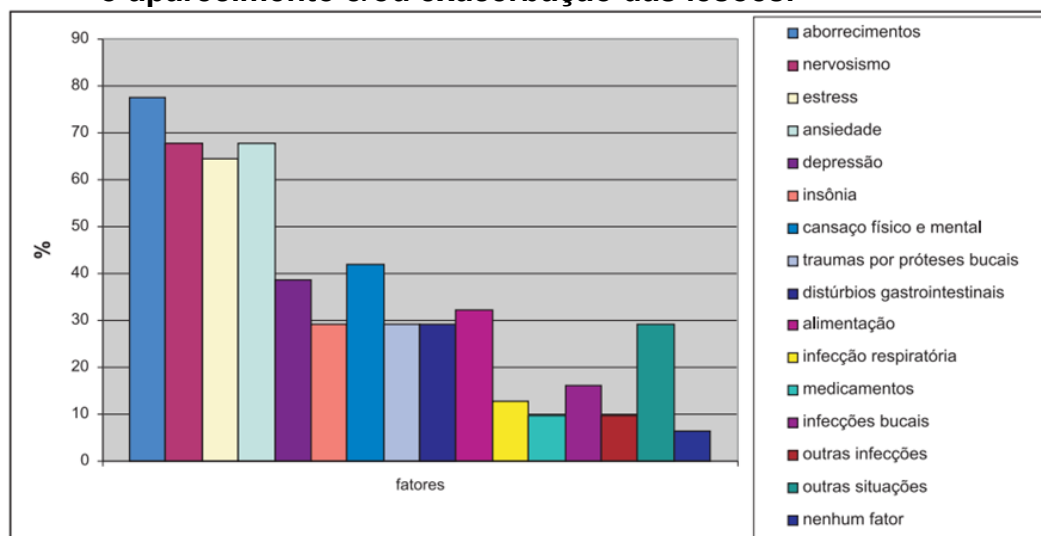
No decorrer dos últimos anos, o aumento significativo dos transtornos mentais como ansiedade, depressão e estresse, tem sido associado a alteração de comportamentos em algumas lesões orais, como o LPO. Estudos e pesquisas realizados durante a última década possuem como finalidade relacionar pacientes portadores dessas alterações com os níveis desses fatores psicológicos.

Para os diversos autores estudados, ainda há controvérsias sobre essa influência devido a utilização de diferentes testes psicométricos, ao quais avaliam o comportamento, características e habilidades dos pacientes. Além disso, o tamanho da amostra e as dificuldades na padronização metodológica contribuem para conclusões divergentes sobre a relação entre as alterações comportamentais e a presença do LPO.

Autores como Vallejo *et al.* (2001) e Soto Araya, Rojas e Esguep (2004), após realizarem estudos através da avaliação psicométrica, afirmam uma correlação estatisticamente significativa entre a presença de alterações psicológicas e as lesões bucais. Krasowska *et al.* (2008) acrescentam que o estresse e a ansiedade podem influenciar os parâmetros da resposta imunológica e hormonal, levando à intensificação dos sintomas do LPO. Somado a isso, Lundqvist *et al.* (2006) abordam sobre a importância do reconhecimento das alterações emocionais na prática clínica para um tratamento e acompanhamento adequado.

Monti *et al.* (2006) conduziram uma pesquisa na Universidade Estadual Paulista (UNESP) do curso de Odontologia de Araçatuba, envolvendo 31 participantes portadores de LPO. Através de um questionário estruturado, os participantes responderam sobre diversos aspectos (Figura 4) à condição, como local de surgimento das lesões, sintomatologia, exacerbação da doença, presença de outras condições sistêmicas relacionadas e situações que contribuíam para surgimento ou piora das lesões.

Figura 4 - Gráfico com motivos relatados pelos pacientes que contribuem para o aparecimento e/ou exacerbação das lesões.

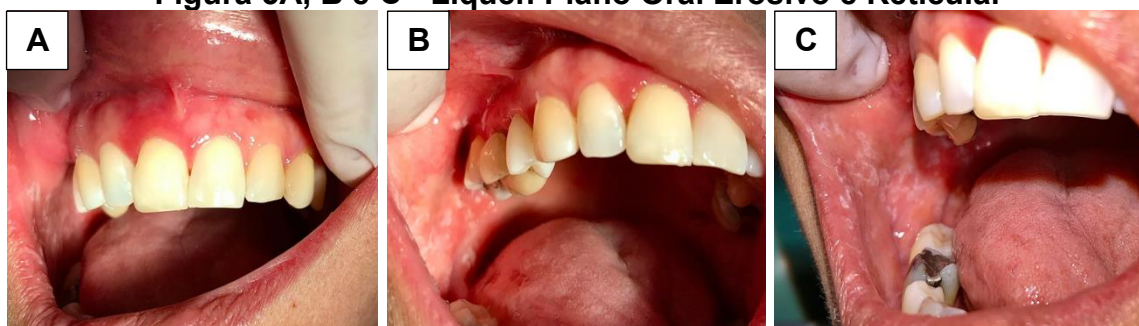

Fonte: Monti *et al.* (2006).

De acordo com o gráfico abordado, os fatores relacionados às condições psicológicas, tais como nervosismo, aborrecimentos, estresse, ansiedade e depressão, ocupam o topo do *ranking*, enquanto outros fatores como infecções, alguns distúrbios corporais e medicamentos registram os menores índices de ocorrência.

Considerando o relato da paciente em questão e a persistência das lesões mesmo com o uso de medicamentos, é importante utilizar-se dos resultados obtidos dos autores e estudos mencionados para aprimorar a compreensão do caso e explorar novas opções de tratamento. Isso pode incluir a integração de apoio psicológico em conjunto com as abordagens já em uso.

No dia 31/03/2023, a paciente compareceu à clínica para realizar a terceira sessão de laserterapia. Embora os sintomas ainda estivessem presentes, estavam menos intensos. Mais uma vez, as lesões persistiam, agora não apenas na forma erosiva (Figura 5A e B), mas também na reticular novamente (Figura 5C).

Figura 5A, B e C - Líquen Plano Oral Erosivo e Reticular

Fonte: Arquivo pessoal da autora (2023).

Durante essa mesma sessão, ocorreu um convite incomum, onde a paciente pediu para tirar uma foto comigo. Embora achasse estranho, concordei. Logo em seguida, ela explicou que iria enviá-la para o marido. Finalizei o tratamento daquela semana como de costume e, nos dias que se seguiram, fiquei pensando sobre o que aconteceu.

Ao longo da semana, ao tentar confirmar a consulta agendada para a paciente, ela comunicou sua impossibilidade de comparecimento. Posteriormente, ao buscar remarcar as consultas para dar continuidade ao tratamento, a paciente frequentemente apresentava razões para o não comparecimento. Diante disso, solicitei que ela me informasse quando estivesse pronta para retomar os atendimentos, contudo, ela não se comunicou mais comigo.

2.1.2 Potencial de malignização

Uma das discussões mais importantes sobre essa doença, embora controversa, diz respeito ao potencial de malignização que o LPO pode apresentar. Nos últimos anos, vários estudos têm sido conduzidos para investigar essa possibilidade, porém, ainda não há um consenso definitivo estabelecido.

Eisen (2002) realizou um estudo com 723 portadores da doença ao longo de um período de seis meses a oito anos. O autor destaca a importância do acompanhamento regular desses pacientes devido ao risco de desenvolvimento do Carcinoma Epidermoide. Segundo o estudo, 0,8% dos pacientes analisados apresentaram transformação maligna.

Em uma pesquisa conduzida por Gandolfo *et al.* (2004), que teve início em 1988 e se estendeu até 2001, 402 pacientes com LPO foram avaliados periodicamente. De acordo com suas descobertas, mulheres apresentaram uma maior incidência de

transformações malignas, e pacientes com hepatite C demonstraram ter três vezes mais chances de desenvolver câncer de boca.

Xue *et al.* (2005) enfatizaram, por meio de uma análise com 674 pacientes atendidos pelo Setor de Estomatologia da Universidade de Wuhan, China, entre 1963 e 2003, que as formas erosiva e atrófica apresentam maior propensão à malignização. Além disso, ressaltaram a importância do acompanhamento devido aos casos de transformações malignas que ocorreram 21 anos após o diagnóstico inicial.

Somado a isso, Van Der Meij, Schepman e Van Der Waal (2003) acompanharam 62 pacientes com LPO e 111 com displasia liquenóide ao longo de um período que variou de 6 meses a 6 anos. Ao todo, apenas 3 casos evoluíram para carcinoma epidermoide, todos associados a lesões liquenóides. No entanto, os autores sugerem que essa distinção pode subestimar o potencial de malignização do LPO, indicando que muitos casos podem ter sido diagnosticados incorretamente como Líquen Plano Oral anteriormente. Apesar dessa constatação, afirmam que a preservação deve ser realizada a longo prazo, em todos os casos.

Embora alguns autores tenham observado a possibilidade de malignização e outros não, e apesar da baixa incidência, destaca-se a importância do acompanhamento periódico dessas lesões. É fundamental enfatizar a necessidade do diagnóstico ser realizado por um estomatologista e patologista oral, além de mais estudos a cerca desse assunto.

2.1.3 Considerações finais

Em suma, baseado na minha conclusão pessoal acerca do Líquen Plano Oral, uma doença crônica comum, é evidente que ele se caracteriza por sua persistência e resistência ao tratamento. Sua etiologia é multifatorial, podendo afetar tanto a pele quanto a mucosa, com uma maior incidência em mulheres e adultos. Geralmente, manifesta-se com mais frequência na cavidade oral nas formas reticular e erosiva, com ou sem sintomatologia dolorosa.

Embora o diagnóstico possa ser facilmente identificado com base em suas manifestações clínicas, é crucial examinar o histórico da doença e considerar a realização de exames histopatológicos quando necessário.

Apesar das controvérsias presentes na literatura, é inegável que os fatores psicológicos desempenham um papel significativo no surgimento ou agravamento da

doença. Além disso, o tabagismo, alcoolismo e outras condições sistêmicas podem estar associados a ela.

O tratamento é paliativo, ou seja, a utilização de medicamentos como corticosteroides tópicos e sistêmicos tem seu foco na redução da dor, exacerbação das lesões e dos impactos funcionais. Ademais, a laserterapia de baixa potência, uma boa higiene oral e apoio psicológico podem ser excelentes aliados quando associados ao tratamento convencional.

O risco de transformação maligna permanece em discussão na literatura, devido aos dados insuficientes para confirmar essa hipótese. Porém, todos os autores evidenciam a importância do monitoramento regular e do diagnóstico correto.

Dessa forma, conclui-se que o LPO é uma doença complexa, com muitas discordâncias e que necessita de mais estudos para ser completamente compreendida. O cirurgião dentista deve estar sempre atento e atualizado para fornecer uma conduta adequada ao tratamento, tendo conhecimento das suas diversas formas de manifestações clínicas, a fim de proporcionar uma melhor qualidade de vida e bem estar do paciente.

2.2 Apresentação das atividades desenvolvidas pela aluna Izadora Zacaroni Brandão Barbosa

A Odontologia, inicialmente, não era opção. No decorrer dos meus 3 anos de cursinho para fazer o Exame Nacional do Ensino Médio (ENEM), meu maior sonho era cursar Medicina Veterinária na Universidade Federal de Lavras (UFLA). Meu amor pelos animais, em cuidar, proteger e amá-los incondicionalmente, independente de raça ou cor falava mais alto. No entanto, faltando uma semana para o ENEM, minha calopsita veio a adoecer, e no dia do vestibular ela faleceu. Com o coração apertado e triste, decidi naquele momento que o meu amor pelos animais era tão grande, que eu não conseguiria não me apegar a eles e, portanto, eu sofreria tanto quanto e, conseqüentemente, perante a essa profissão, deixaria a emoção falar mais alto. Foi então que, mesmo com incertezas, decidi fazer Odontologia e acabei me apaixonando pelo processo.

No primeiro ano cursando Odontologia foi difícil, pandemia do COVID-19, incertezas, dificuldades e medos. Não sabíamos quanto tempo ficaríamos cursando à distância, se perderíamos muitas práticas, se conseguiríamos repor tudo e se de fato

conseguiríamos nos adequar perante a realidade do medo. Temor por tantas mortes e poderia chegar a ser alguém da família, por não receber uma graduação com total qualidade e de não saber o dia de amanhã.

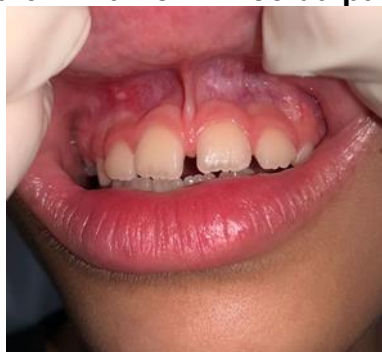Entretanto, os dias e meses se passaram, e conseguimos nos adaptar a nova realidade e aos poucos foi voltando tudo ao normal. E começaram os atendimentos aos pacientes, a partir daí fui me apaixonando pela Odontologia, pelos sorrisos, pela felicidade dos pacientes em terminar o tratamento, pelo alívio em remover as dores e, principalmente, por conseguir dar o meu melhor, para fazê-los sorrir sem temor do que estava por trás dos lábios.

No início de agosto do ano de 2023, na disciplina de Clínica Infantil, solicitei uma paciente. Ela já chegou com um expensor de maxila, feito na Clínica de Odontologia do UNILAVRAS. É uma paciente de dentição mista, de 9 anos, meiga, de coração puro, olhar doce e apaixonada por sorvete de goiabada, que precisava da cirurgia de frenectomia labial para que, futuramente, seus dentes se engrenassem perfeitamente. A partir daí, pedi uma radiografia panorâmica de boca semiaberta, prescrevi receituário pós-operatório e marquei a data da cirurgia.

O freio labial é uma estrutura anatômica formada por tecido fibroso e mucoso, que liga o lábio superior a gengiva. Ele é constituído histologicamente por epitélio pavimentoso estratificado queratinizado na área de gengiva inserida e não queratinizado na porção vestibular, além de tecido conjuntivo frouxo altamente vascularizado e localizado na linha mediana dos incisivos centrais (MACEDO, 2012).

O diagnóstico para o freio labial anormal é feito através do exame clínico e radiográfico. No exame clínico, observa-se diastema entre os incisivos centrais, inserção baixa na papila e isquemia ao tracionar o lábio (Figura 6). A realização da radiografia panorâmica é importante antes da cirurgia, pois é necessário que os caninos estejam 'prontos' para nascer. Assim, ao remover o freio labial, os caninos erupcionam e fecham o diastema sem a necessidade de intervenção ortodôntica.

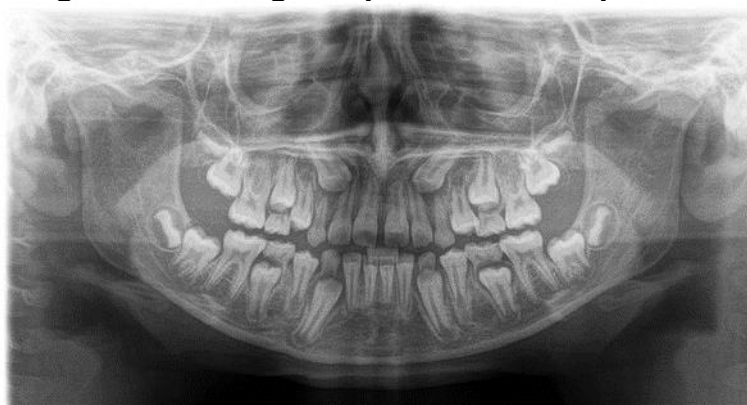Figura 6 - Exame Clínico da paciente.



Fonte: Arquivo pessoal da autora (2023).

De acordo com as pesquisas empíricas do Professor Dr. Gilberto Oliveira Junior e observações, assim como as descrições de Broadbent (1937) podemos concluir que, na radiografia panorâmica (Figura 7), a inclinação mesial dos caninos, com as coroas próximo ao ápice dos incisivos laterais, de um terço a dois terços de raiz formada, indicando que ele vai iniciar o movimento de irrupção, correspondendo ao final da fase do primeiro período intertransitório, a chamada fase do 'patinho feio', onde os incisivos adquirem uma inclinação distal e vestibular com diastemas, período transitório onde a correção ocorrerá espontaneamente com o processo de irrupção desses caninos.

Figura 7 - Radiografia panorâmica da paciente.



Fonte: Arquivo pessoal da autora (2023).

No dia 08 de novembro de 2023, foi realizada a cirurgia de frenectomia labial superior, utilizando a técnica de pinçamento única, na qual consiste em uma única secção ou corte do freio com tesouras e bisturis (DELLI *et al.*, 2013) e orientada pela Professora Isis Maria Patto Carvalho e pelo prof. Ms. Ricardo Augusto Barbosa. O primeiro passo foi tranquilizar a paciente e explicar o que iríamos fazer. Além disso,

foi realizado o cálculo, para verificar a quantidade máxima de tubetes anestésicos que poderiam ser usados. Baseado no cálculo abaixo, o resultado final foi 3,6 tubetes. E o anestésico de escolha foi a Lidocaína 2% (Figura 8).

Figura 8 - Anestesia de escolha.



Fonte: Arquivo pessoal da autora (2023).

Para determinar a dose máxima para um paciente, deve-se simplesmente multiplicar o peso do paciente pelo máximo por quilograma específico do anestésico local que está sendo usado pelo profissional (DECLoux; OUANOUNOU, 2021).

Dessa forma, portanto, a Clínica Infantil do UNILAVRAS realiza a seguinte conta:

Quando não se sabe o peso do paciente:

$$\text{Peso} = 2x \text{ a idade} + 9$$

Mas sabemos que o peso da paciente era de 30 kg x 4,4 (concentração do anestésico)
 $= 30 \text{ kg} \times 4,4 = 132 \text{ mg}$

A dose máxima de anestésico por kg recomendada, é de 4,4 mg.

Um tubete tem 36 mg de anestésico, portanto, fazemos regra de 3 para saber a quantidade máxima de tubetes podemos usar na criança.

$$1 \text{ tubete} \text{ ----} 36 \text{ mg}$$

$$X \text{ -----} 132 \text{ mg}$$

$X = 3,6$ tubetes, sendo o resultado final da quantidade máxima de tubetes que poderá ser usado na paciente.

Inicialmente, fizemos a assepsia intra bucal com Digluconato de Clorexidina 0,12% e extra bucal com Digluconato de Clorexidina 2% (Figura 9).

Figura 9 - Antissépticos extra oral e intra oral.



Fonte: Arquivo pessoal da autora (2023).

A mesa auxiliar é de suma importância durante a realização de cirurgias, permitindo ter ao lado, todos os instrumentais necessários e organizados. Isso facilita o procedimento e permite que o cirurgião não fique perdendo tempo procurando os instrumentais que serão utilizados (Figura 5).

Figura 10 - Mesa Auxiliar com os instrumentais.



Fonte: Arquivo pessoal da autora (2023).

Anestésiamos com o anestésico tópico (Figura 6), em forma de gel, e absorvido pela mucosa e de rápida ação, permitindo que, ao entrar com a agulha, a paciente não sentisse dor. E em seguida aplicamos a anestesia infiltrativa ao redor do freio labial, na papila entre os incisivos e no palato duro.

Figura 11 - Anestesia tópica.

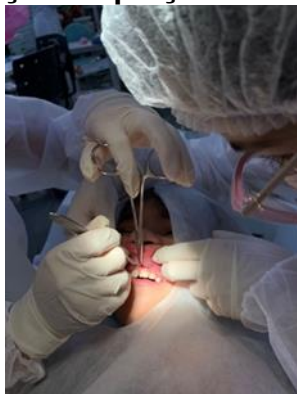


Fonte: Dental Vida Farma (2024).

Logo após, pinçamos o freio labial, próximo à linha muco gengival, com a pinça hemostática e iniciamos a remoção do mesmo, com o bisturi de lâmina 15 (Figura

12). A técnica consiste em incisionar próximo a pinça hemostática, descer com a mesma até sentir o osso e ir cortando em volta do freio labial até o palato duro.

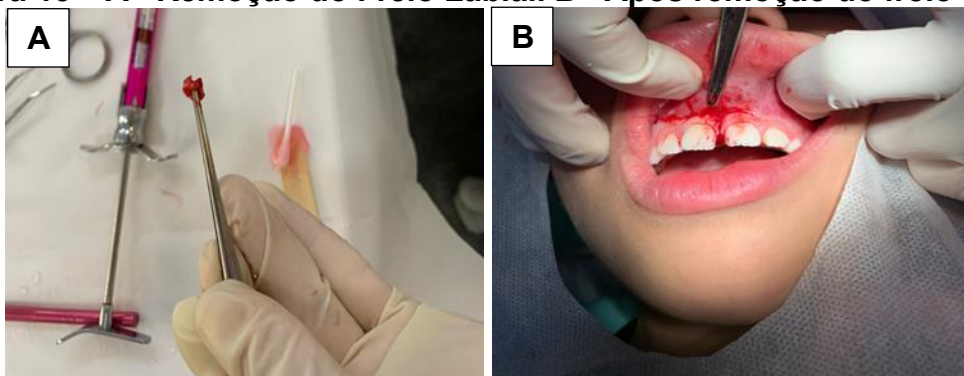
Figura 12 - Posição da pinça hemostática e bisturi.



Fonte: Arquivo pessoal da autora (2023).

Para a remoção do freio, é necessário passar a lâmina de bisturi próximo à pinça hemostática, descer com o bisturi até sentir o osso, ir incisionando ao redor do freio labial até o palato duro, de forma que a incisão fique reta e sem piques, para não prejudicar a estética final (Figura 13A e B).

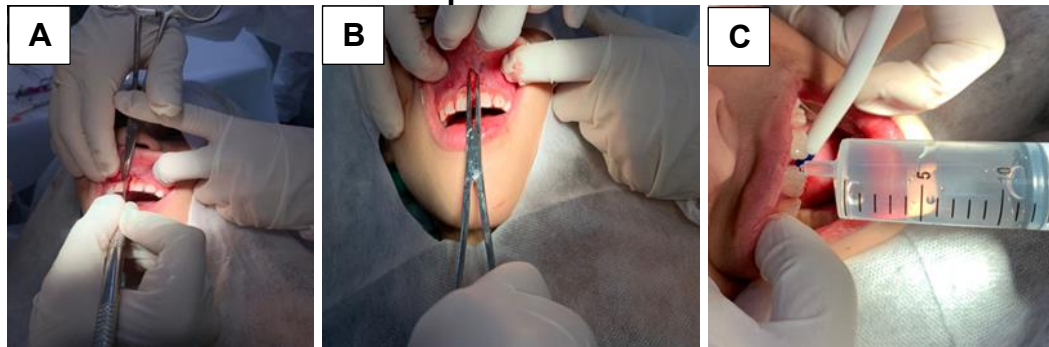
Figura 13 – A - Remoção do Freio Labial. B - Após remoção do freio labial.



Fonte: Arquivo pessoal da autora (2023).

Após remoção do freio, é preciso esfregar a gaze entre os incisivos de forma que remova o restante das fibras que ainda possam estar na área da inserção patológica, e além de poder visualizar melhor o resultado final, divulsiona-se a mucosa com uma tesoura, também com o intuito de romper as fibras remanescentes da inserção patológica, para posterior sutura e irriga com soro (Figura 14A, B e C).

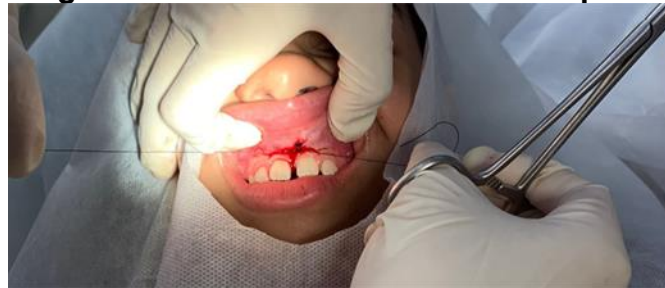Figura 14 - A – Curetagem. B - Divulsão dos tecidos. C - Irrigação e finalização da frenectomia labial superior.



Fonte: Arquivo pessoal da autora (2023).

Ademais, foram suturados três pontos simples, escolhidos por sua eficiência em aproximar as bordas da incisão, além de serem rápidos e fácil de finalizar (Figura 15).

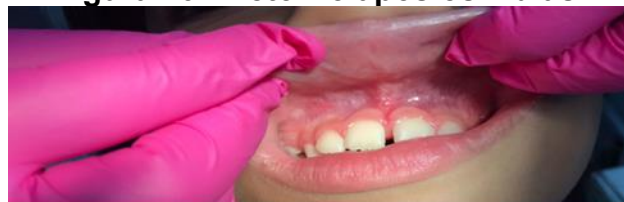Figura 15 - Realizadas 3 suturas simples.



Fonte: Arquivo pessoal da autora (2023).

Após 7 dias, a paciente voltou à Clínica de Infantil, para verificarmos se a incisão havia cicatrizado corretamente e se estaria sem inflamação. Os pais da paciente avisaram que os pontos soltaram (Figura 16).

Figura 16 - Retorno após os 7 dias.

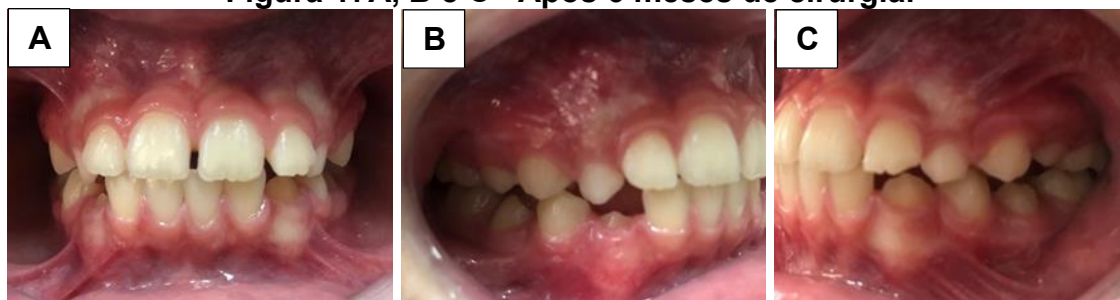

Fonte: Arquivo pessoal da autora (2023).

Contudo, no dia 24 de maio de 2024, aproximadamente após 6 meses da cirurgia (Figura 17A, B e C), a paciente compareceu à Clínica de Infantil para fazer a preservação e acompanhar a irrupção dos caninos e o fechamento do diastema. Como previsto, os caninos ainda não erupcionaram. No entanto, pudemos observar

uma diminuição do diastema. É importante ressaltar que, caso a frenectomia fosse realizada após a irrupção dos caninos, não apresentaria a pressão natural necessária para o fechamento do diastema.

Figura 17A, B e C - Após 6 meses de cirurgia.



Fonte: Arquivo pessoal da autora (2024).

Podemos concluir que este procedimento cirúrgico demonstra ser eficaz e seguro, contribuindo para o aprimoramento da estética e função da paciente. É imprescindível avaliar corretamente e fazer o acompanhamento preciso no pré e pós-operatório, para garantir resultados satisfatórios e sem complicações.

Ademais, realizar esta cirurgia foi desafiador, pois a experiência emocional da criança é fundamental, especialmente para evitar o receio de dentistas no futuro. A comunicação deve ser adaptada ao entendimento dela, garantindo uma melhor compreensão do procedimento. Além disso, a técnica cirúrgica deve ser cuidadosamente planejada, uma vez que a anatomia de uma criança é diferente da de um adulto, e é crucial que a recuperação seja rápida, considerando que os pequenos pacientes podem ser impacientes e descuidadosos no pós-operatório. Ao final, me senti realizada por conseguir me adaptar a todo o processo, e segura para realizar mais cirurgias desse tipo, além de agregar ainda mais à minha experiência clínica com o manejo das crianças.

2.3 Apresentação das atividades desenvolvidas pela aluna Julieanna Marins Stehling

Meu nome é Julieanna Marins Stehling, tenho 23 anos e passei parte da infância e toda adolescência morando na cidade Lavras na zona rural ITIRAPUAN. Comecei a ter interesse pela área de saúde ainda quando criança. Filha de pai dentista e mãe enfermeira, sempre ouvia termos dessa área e gostava de folhear os livros de estudos dos meus pais mesmo sem entender sobre do que se tratavam, minha

curiosidade com os assuntos sobre o corpo e saúde humana só aumentava com o passar dos anos. Aos 15 anos, após a secretária do consultório odontológico do meu pai ficar doente o auxiliei pela primeira vez por alguns dias, e me senti radiante ao estar rodeada por instrumentais, materiais diversos. Fiquei fascinada ao assistir a primeira cirurgia. Naquela hora eu decidi no meu coração que seria o que eu faria para o resto da minha vida. Os anos foram passando e algumas vezes o auxiliei e o acompanhei em palestras, atendimentos e feiras de saúde e em cada evento fui me aproximando mais da área.

A ideia de cursar Odontologia foi amadurecida finalmente no último ano do Ensino Médio onde decidi prestar vestibular no UNILAVRAS, depois de uma visita ao local. Comecei então o curso em 2019, dei uma pausa do ano de 2020 por causa da pandemia e voltei a cursar em 2021. No primeiro período minha disciplina preferida foi a de Estágio Supervisionado onde pude auxiliar muitos acadêmicos, que além de se tornarem amigos, me ensinavam e me davam muitas dicas. Nessa disciplina tive muito contato com pacientes e apreciava passar tempo na clínica do UNILAVRAS. Além dessa disciplina, tive muitas outras nas quais começava a aprender sobre odontologia e me senti realizada desde o começo do curso.

No ano de 2021, conheci a Organização não Governamental (ONG) *Get a Smile* através de alguns amigos, e senti uma vontade muito grande de participar do projeto social que eles há muitos anos realizavam. Conversei com um voluntário que me contou algumas experiências e a importância do dentista na região onde atuava. Após uma conversa com meus pais decidi participar desta que se tornou uma das maiores aventuras e trabalhos, que até então, já vivi.

2.3.1 A importância do voluntariado

A Organização das Nações Unidas (ONU) declara como voluntário toda pessoa que “devido a seu interesse pessoal e seu espírito cívico, dedica parte do seu tempo, sem remuneração, a diversas formas de atividades de bem-estar social ou outros campos.” Eu pouco sabia da importância do voluntariado antes de me deparar envolvida com este trabalho. O voluntariado, através da doação de tempo, conhecimento e recursos para uma parte menos favorecida da sociedade, é um trabalho que existe há muito tempo, sendo motivado por razões filosóficas, existenciais, religiosas ou até políticas. Mas seja qual for a razão motivadora do

serviço, a ajuda e colaboração pode mudar e agregar na vida de muitas pessoas. A responsabilidade social ajuda não somente a população que recebe o serviço, mas também na construção do caráter altruísta e solidário do voluntário que não recebe pagamento em dinheiro, mas sim em amor e em experiência.

De acordo com o artigo Saúde e Voluntariado: Uma Revisão Sistemática, o voluntariado protege a mente contra o declínio funcional e demência na velhice, além de estar ligado à liberação de oxitocina e progesterona, hormônios com capacidade de regular inflamação e o estresse (CARVALHO *et al.*, 2021).

2.3.2 *Get a Smile* Organização Não Governamental

O sonho de participar de uma ação social voluntária já existia em mim há muitos anos, pois cresci ouvindo histórias de pessoas que realizavam trabalhos missionários em lugares distantes e me encantava com essas histórias e seus testemunhos. Por isso, me interessei muito quando conheci o trabalho incrível da *Get a Smile* e imediatamente quis participar. Nosso país, conforme os dados do Instituto Brasileiro de Geografia e Estatística - IBGE (NETO, 2024), possui 7,2 milhões de pessoas praticantes do trabalho voluntário, e foi para mim um momento muito especial poder fazer parte desse número, ainda que por um breve período.

Get a Smile é uma ONG que atua na educação e saúde realizando atendimentos médicos e odontológicos (Figura 18). A ONG promove viagens anuais com duração de aproximadamente um mês para o país Guiné Bissau, no continente africano, além de projetos ocasionais em outros países como Iraque e até mesmo no Brasil, tendo como propósito devolver o verdadeiro sorriso para aqueles que há muito tempo o perderam.

Figura 18 - Logo Get a Smile

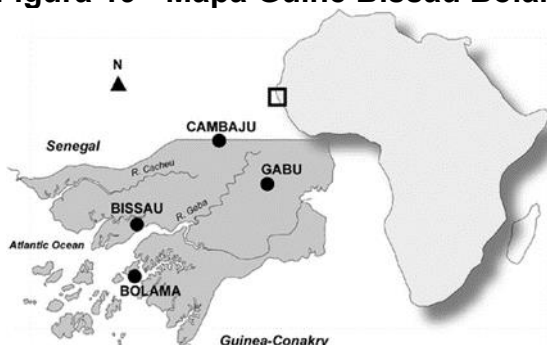

Fonte: Arquivo getasmile.org (2022).

Guiné Bissau é um pequeno país da África Ocidental que foi colônia portuguesa de 1558 até 1974, portanto, ainda hoje, o idioma oficial é o português. Embora apenas cerca de 60% da população saiba falar o português, o idioma mais falado de fato é o KRIOL, uma língua nativa africada que mistura dialetos e português (UNILAB, GUINÉ BISSAU, 2024). Por conta disso, os voluntários, apesar de conseguirem se comunicar relativamente bem, precisam de um tradutor sempre os acompanhando nos atendimentos e nas demais atividades do dia a dia. Estando lá por quatro semanas com a *Get a Smile*, em janeiro de 2022 aprendi algumas frases e palavras do dialeto que me foram ensinadas com muita alegria pela população nativa.

Para chegar em Guiné Bissau foi necessário pegar um voo de 13 horas do aeroporto de Guarulhos - São Paulo até o aeroporto de Istambul na Turquia, depois um voo de 8 horas de Istambul até Dakar, Senegal. Seguido de um voo de 1 hora e meia de Dakar até Ziguinchor, Senegal, e por fim, 10 horas de carro de Ziguinchor até Bissau, que é capital da Guiné. As atividades e projetos da ONG acontecem principalmente na Ilha De Bolama (Figura 19).

Figura 19 - Mapa Guine Bissau Bolama



Fonte: Google Imagens (2024).

Bolama é um local de difícil acesso, sendo necessário para chegar, vindo da capital Bissau, 5 horas de carro (usamos uma camionete) e mais duas viagens de barcos (Figura 20A e B) de aproximadamente 5 horas total até chegar na ilha, onde ficamos alojados nos escombros de um antigo hotel, construído na época de colonização dos Portugueses.

Figura 20A e B - Barcos da viagem de Bissau até Bolama.



Fonte: Arquivos do Instagram @getasmile.org (2022).

Após quatro dias de viagem, a equipe de voluntários finalmente chegou à Ilha de Bolama (Figura 21). Fomos carinhosamente recebidos pela comunidade nativa que nos levou ao local onde ficamos alojados nas seguintes semanas.

Figura 21 - Equipe de voluntários da viagem de Bissau a Bolama - a chegada.



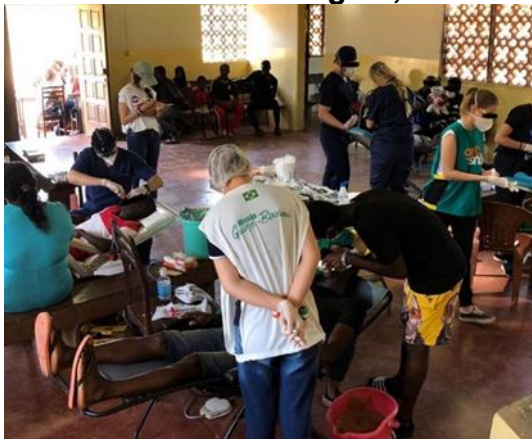Fonte: Arquivo pessoal da autora (2024).

2.3.3 Odontologia dentro da ONG

Apesar de realizar trabalhos educativos e sociais, como exemplo a construção de uma sala de aula e doações de materiais escolares e atendimento médico ambulatorial, o principal trabalho da ONG, que foi fundada por um dentista, é o odontológico. A ONG possui 4 cadeiras, um número grande de instrumentais e materiais e um compressor, todos eles ficam guardados durante o ano e são usados

somente durante o período do voluntariado. Por ser uma atividade anual, muitos nativos já conhecem os voluntários, e ajudam na montagem e adaptação do consultório portátil que é montado numa igreja local que cede seu espaço (Figura 22).

Figura 22 – Local de atendimento odontológico, ilha de Bolama, Guine Bissau.



Fonte: Arquivos do Instagram @getasmile.org (2022).

Os atendimentos médicos e odontológicos aconteciam durante o dia, começando pela manhã, se estendendo até a tarde. Os habitantes da pequena ilha foram notificados e rapidamente todos ficaram sabendo da chegada dos voluntários e se organizavam diariamente na porta da igreja (Figura 23), local dos atendimentos, chegando de madrugada para conseguirem uma vaga. Na ilha não há nenhum dentista. Há menos de 10 em todo o país e estes se encontram apenas na capital. Logo, a maioria dos habitantes da ilha apenas tem acesso ao dentista pela ONG. Os dentistas atendiam o máximo de pessoas diariamente, parando apenas quando terminava todo instrumental esterilizado. Os atendimentos odontológicos eram desde consultas de urgência/dor/drenagem que são priorizados, extrações simples e de raiz residual, restaurações em resina composta (RC) em dentes anteriores e posteriores, restaurações com ionômero de vidro, selantes, proteção pulpar, instrumentação supra e subgingival entre outros procedimentos.

Figura 23 - Fila para atendimento.

Fonte: Arquivos do Instagram @getasmile.org (2022).

Além dos procedimentos curativos e restauradores são feitos trabalhos de promoção de saúde, prevenção de doenças, e educação em saúde bucal. O objetivo é levar conhecimento para esta população que tem quase nenhum contato com profissionais da área da saúde bucal e, conseqüentemente, nunca receberam instruções e orientações de higiene e saúde oral. Outro objetivo também proposto seria diminuir a incidência de perdas de dentes, o que é bastante comum na comunidade. São realizadas escovações supervisionadas, aplicação tópica de flúor gel, atividades educativas com os alunos e os professores da escola de Bolama onde entregamos kits com escova e pasta dental, doações da COLGATE (Figura 24A e B).

Figura 24 - Atividade de promoção de saúde na escola de Bolama.

Fonte: Arquivos do Instagram @getasmile.org (2022).

Também são realizadas ações educativas, instrução de higiene oral e entregas do kit infantil para as crianças do Orfanato Lar Betel de Guiné Bissau, onde, para mim, foi um dos momentos mais emocionantes da missão (Figura 25).

Figura 25 - Visita ao Orfanato Lar Betel.



Fonte: Arquivos do Instagram @getasmile.org (2022).

A ONG *Get a Smile* recebe doações de medicamentos (Figura 26) tais como analgésicos, anti-inflamatórios e antibióticos de muitos dentistas e médicos brasileiros, medicamentos estes que são prescritos aos pacientes de acordo com a necessidade após o atendimento. O que muitas vezes foi um desafio levando em conta a barreira de idioma, muitos idosos tinham dificuldade de entender o modo de uso dos medicamentos mesmo com a ajuda do tradutor. Outras pessoas pediam medicamentos com o intuito de venderem posteriormente, algo que nos foi advertido pois estes são muito caros e os pacientes lucrariam com uma venda.

Figura 26 - Medicamentos disponíveis para a distribuição.



Fonte: Arquivo getasmile.org (2022).

2.3.4 Como acadêmicos e dentistas podem participar da ONG

A ONG faz o processo de recrutamento por meio de postagens em redes sociais e o anúncio em certos ambientes como em algumas igrejas e escolas, tentando alcançar o maior número de profissionais da área da saúde e acadêmicos. Uma vez que a pessoa tenha mostrado interesse, é feito então a inscrição por meio do website getasmile.org. (Figura 27).

Figura 27 - Print screen inscrição website Get a Smile.

Fonte: Arquivo getasmile.org (2022).

O próximo passo é o agendamento para emitir ou renovar o passaporte por meio do website do Governo Federal disponível em <https://www.gov.br/pt-br/servicos/obter-passaporte-comum-para-brasileiro>. É necessário pagar uma taxa de R\$ 257,25. O documento necessário para entrar em Guiné Bissau é arranjado em conjunto com os outros participantes pelos coordenadores da viagem da ONG e custa uma taxa (atualizada) de US\$ 100,00 (cem dólares). É necessário o Certificado Internacional de Vacinação (CIVP) para febre amarela que é emitido pelo site do SUS Digital disponível em <https://meusudigital.saude.gov.br/>. Com os documentos prontos é comprada a passagem aérea que custa na faixa de R\$ 6.235,00, voo de São Paulo até Istambul. R\$ 4.737,00 de Istambul até Dakar e R\$ 329,71 de Dakar até Ziguinchor (valores atualizados em abril de 2024). Os demais custos, como alimentação e estadia, são divididos pelo grupo e podem variar de acordo com o caso. Em 2022 ficaram por volta de US\$ 200,00 (duzentos dólares). Outras informações são

repassadas aos participantes por meio do aplicativo WhatsApp, tais como vestimenta apropriada, por se tratar de ser um evento num país predominantemente mulçumano, datas de saída e chegada, horários, principais objetivos e regras e, finalmente, o roteiro da missão. São feitas no mínimo duas reuniões online com os recrutados para retirada de dúvidas e explicações de todo o roteiro e repasse das informações.

Quaisquer acadêmicos e profissionais podem participar do voluntariado realizando as mais diversas atividades. O apoio ao trabalho missionário não se limita apenas aos indivíduos que se habilitam viajar e participar fisicamente, mas pode ser também através de doações em dinheiro, medicamentos, instrumentais e materiais odontológicos.

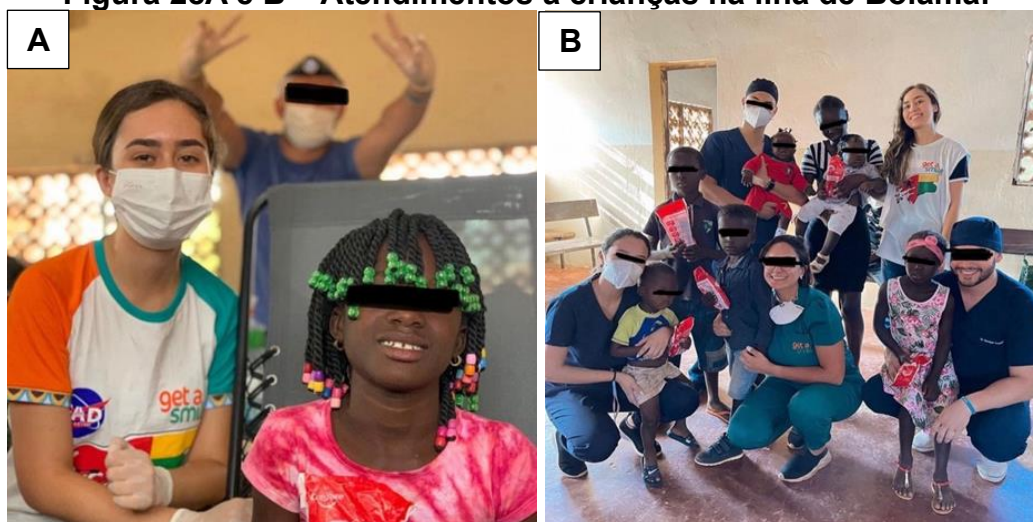Os voluntários com os quais eu tive o privilégio de viajar e trabalhar, com o passar dos dias se tornaram pessoas muito especiais e próximas a mim. A convivência com diferentes pessoas de diferentes regiões do Brasil, cada um com suas habilidades e técnicas profissionais e anos de experiência, cada um com suas histórias de vida, mas tínhamos em comum uma mesma motivação e estávamos unidos com um mesmo objetivo, de ajudar o próximo, de restaurar um sorriso.

2.3.5 Minha colaboração como voluntária

Quando eu me inscrevi, não tinha muita ideia de como poderia ajudar no serviço missionário, pois a maior parte dos voluntários eram profissionais já experientes e eu tinha acabado de completar o quarto período de Odontologia. Foi para mim uma surpresa ao chegar lá e poder realizar muito mais do que imaginei.

Nos atendimentos, ficava responsável por arrumar a mesa clínica para os dentistas e auxiliar os que precisavam. Entregava os materiais e instrumentais solicitados por eles e na troca dos pacientes, fazia a higienização e limpeza das superfícies e do ambiente. Sob a orientação e supervisão de alguns dentistas, realizei também algumas profilaxias (Figura 28A e B) e até mesmo tive o privilégio de realizar minha primeira cirurgia, que foi de uma raiz residual. Ficava responsável por fazer a triagem dos pacientes, e, após as cirurgias, passava a medicação e ensinava os pacientes a tomarem os medicamentos, sendo que a maioria destes nunca haviam tomado qualquer tipo de remédio na vida, por ser um artefato de difícil acesso na região e muitíssimo caro. Era também responsável pela lavagem dos instrumentais utilizados após os atendimentos, que depois passariam pela esterilização.

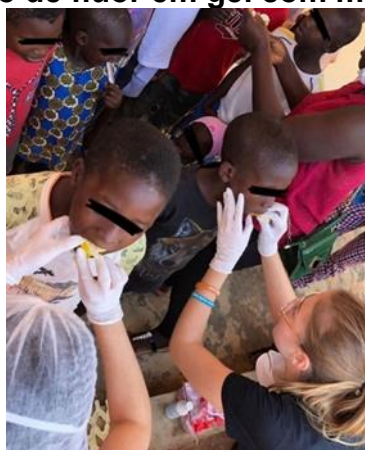Figura 28A e B – Atendimentos a crianças na ilha de Bolama.



Fonte: Instagram @getasmile (2022).

Outra atividade na qual eu participava ativamente era na parte de promoção à saúde, onde realizei escovações supervisionadas, palestras para crianças nas escolas, sobre instrução de higiene oral e cuidados com a saúde oral. Também nas escolas e nos locais de atendimentos fazíamos aplicação de Flúor Fosfato Acidulado 1,23% em gel nas crianças e adolescentes (Figura 29).

Figura 29 - Aplicação de flúor em gel com moldeiras individuais.



Fonte: Instagram @getasmile (2022).

Todos os dias eu considerava como uma surpresa e aventura, pois não sabia o que esperar. Com um público tão variado e em uma realidade tão diferente era difícil saber o que surgiria, mas em todas as situações pude aproveitar muitas oportunidades de aprendizado, crescimento e de levar esperança e saúde ao próximo. Conheci muitas pessoas que nunca tinham conhecido um dentista, conversei com muitas crianças que tinham curiosidade sobre minha cultura e ficavam entusiasmadas ao

aprenderem a higienizar os dentes. Tive o privilégio de doar muitas escovas de dentes e pasta dental a pessoas que pela primeira vez as obtiveram. Algumas casas tinham uma única escova para toda a família, e outras, nenhuma.

Toda essa experiência me fez lembrar as palavras que li no livro sagrado "*Nós, que somos fortes, devemos suportar as fraquezas dos fracos, e não agradar a nós mesmos.*" (BÍBLIA, Romanos 15:1). Quando nos deparamos com uma realidade de vida diferente da nossa podemos refletir um pouco sobre os privilégios e comodidades que temos, e muitas vezes não apreciamos. Mas podemos usar esses momentos para ser agradecidos e usar de nossos recursos para ser uma ajuda a quem precisa. Pois segundo diz a Bíblia, *que cada um cuide, não somente dos seus interesses, mas também dos interesses dos outros* (BÍBLIA, Filipenses 2:4).

Antes de todos os atendimentos começávamos com um momento e oração (Figura 30) para agradecer a oportunidade de participar do serviço e pedir a Deus direção e sabedoria durante os procedimentos com os pacientes, para que pudéssemos fazer a diferença na vida de todos incluindo nós mesmos.

Figura 30 - Momento de oração antes dos atendimentos.



Fonte: Instagram @getasmile (2022).

Participar desse projeto foi algo que, sem dúvidas, mudou minha vida. Considero-me a pessoa que mais se beneficiou, pois em doar uma parte de mim, pude descobrir a benção que existe ao ser uma benção a outra pessoa. Com tudo o que eu aprendi nesta viagem, e que também ao longo desses cinco anos de curso, meu maior sonho é poder voltar a este lugar, ser mais útil e contribuir mais.

2.4 Apresentação das atividades desenvolvidas pela aluna Maria Eduarda Passo

Natural de Bom Sucesso-MG, cidade do interior onde os moradores acreditam que todos aqueles que creem em algo, alcançam a plenitude das conquistas na vida. Município formado pelas bênçãos de Nossa Senhora do Bom Sucesso, povoado para chamar de lar, advenho de família natural do sertão baiano que encontrou laços de vida e aconchego em Minas.

Nasci e fui criada numa família que tem como princípios a perseverança e a dedicação em tudo aquilo que se propuser a fazer de coração. Cresci com a minha avó materna, a qual não possui nenhum tipo de escolaridade e mesmo assim, começou a me introduzir no mundo da alfabetização desde os 3 anos de idade. De forma simples e natural, por meio de brincadeiras na varanda de casa, a fim de que eu me inserisse na educação infantil com o conhecimento prévio de leitura. O desejo era de proporcionar à neta, tudo aquilo que as circunstâncias da época não lhe permitiram ter e dar aos seus filhos. Dessa forma, portanto, era habitual estudar e se programar para uma posterior graduação.

Durante o Ensino Médio, sempre soube que estava destinada a ajudar o próximo, porém, o questionamento se pautava em como tal ação seria realizada. Em uma viagem para Belo Horizonte no intuito de conhecer os cursos que a faculdade local oferece, resolvi despretensiosamente visitar a exposição de Odontologia que estava acontecendo no local e consigo me recordar da sensação de vivenciar uma odontologia integradora, que se preocupava para além da cavidade bucal. Foi exatamente nesse momento que senti meu coração dizer 'é exatamente assim que quero cumprir o meu propósito.'

Com a chegada do terceiro ano e a responsabilidade psicológica de ser a única pessoa da família a ter a oportunidade de conquistar uma graduação acadêmica, me dediquei ao vestibular da forma mais rigorosa que pude, haja vista que as condições familiares não me permitiam ingressar em uma faculdade particular. Os resultados foram satisfatórios, mas não da forma que eu havia planejado, mas sim da forma que Deus havia preparado para mim.

O anseio era ir para uma faculdade que fosse distante de casa, pois a ilusão de uma vida independente permeava sobre mim. Não obstante, a federal na qual consegui a aprovação, UFJF, ficaria inviável financeiramente devido aos custos para

me manter. Não me restou alternativas então, a não ser aguardar pela abertura do PROUNI para me inscrever em Lavras.

Após a aprovação no UNILAVRAS, um misto de sentimentos tomou conta de mim: a felicidade pela aprovação e a incerteza e desânimo por me manter perto de casa e por não ter pessoas próximas no mesmo local. No entanto, a vida se encarrega de colocar pessoas durante a trajetória que facilitam a realidade que de fato existe com a partida de casa.

Com o início da pandemia atrelado a minha recente mudança para Lavras, agradei por estar perto de casa e pelos planos de Deus que, nem sempre coincidem com os nossos, mas sempre são muito assertivos. Estar em casa com saúde e próximo de quem eu amo foi o combustível motivacional para continuar a graduação e, concomitantemente a tal, relembrar como era a sensação de aprender algo novo ao lado da minha avó, que foi quem me ensinou o básico, não só da vida como dos estudos, durante anos.

Ademais, a volta após a pandemia foi revigorante, era nítido o anseio de contato físico e de aprendizado por todos nós e, ainda que desde as primeiras aulas eu tivesse a certeza no meu coração de que era exatamente ali onde eu gostaria e deveria estar, o presencial trouxe consigo um amadurecimento e um vínculo. Conseqüentemente, agora a Maria Eduarda tinha outro local para chamar de lar.

Com o decorrer do curso e a cada sentimento de gratidão de um paciente, que retribui seu trabalho em um sorriso ou olhar generoso, reforçava a certeza da minha decisão de 2020, que ainda tão imatura e sem saber o que aguardar, sabia que de certa forma cumpriria seu propósito. Em uma época em que se foge de grandes renúncias, alçar asas e voar de casa me fez valorizar as voltas, afinal, como diz Santa Teresa de Jesus, “é justo que muito custe aquilo que muito vale.”

Portanto, em meu Trabalho de Conclusão de Curso, irei dissertar sobre meu caso clínico de Odontopediatria, o qual pela sua singularidade despertou-me bastante interesse, pois trata-se de uma síndrome chamada Síndrome do Incisivo Central Solitário, que é pouco relatada na literatura e, conseqüentemente, pouco vista no dia a dia clínico.

2.4.1 Desenvolvimento da atividade

Pautado no que diz Oliveira (2011), a agenesia dentária é uma anomalia de número que expressa a falta de desenvolvimento de um ou mais dentes. Esta condição é resultante de alterações ocorridas durante a odontogênese, que é o processo de formação dentária. As anomalias do desenvolvimento dentário são ocasionadas por interações complexas entre fatores genéticos e ambientais durante o processo de desenvolvimento.

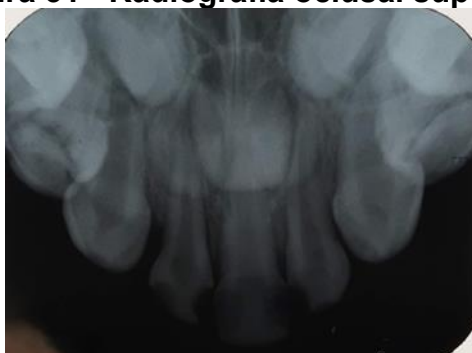
Este processo é multifatorial, com vários níveis, multidimensional progressivo ao longo do tempo e pode ser classificado conforme a dimensão, o número, a forma, a erupção, estrutura do esmalte e estrutura da dentina (VICENTIN; ZEULI, 2015).

Segundo uma pesquisa realizada por Mei (2007), em 1300 radiografias panorâmicas, a prevalência da agenesia dentária foi no gênero feminino 55,9% e, os dentes comumente envolvidos na ocorrência desse tipo de anomalia são os terceiros molares, seguidos pelos segundos pré-molares inferiores e pelos incisivos laterais superiores.

O diagnóstico precoce pode ser realizado por meio de exames radiográficos, que são fundamentais para o planejamento da conduta clínica no momento mais oportuno. O tratamento das agenesias dentárias visa reestabelecer questões estético-funcionais.

Nesse contexto, paciente, sexo feminino, 3 anos de idade, iniciou o tratamento na Bebê Clínica do UNILAVRAS, em 2019, sendo que, primeiramente, o tratamento foi conduzido por outro aluno. quando então foi identificado de forma clínica e radiográfica, a ausência de um incisivo central decíduo (Figura 31), sem relato de qualquer histórico de traumatismo dentário.

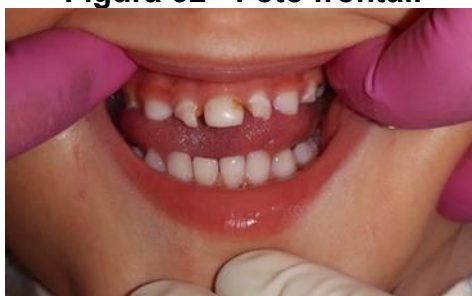Figura 31 - Radiografia oclusal superior.



Fonte: Prontuário arquivado na Clínica de Odontologia do UNILAVRAS (2019).

Durante esse período, os procedimentos odontológicos concentraram-se em intervenções de caráter curativo, visando paralisar e eliminar às cáries (Figura 32). Após a mudança de perfil dos hábitos de higiene e dieta da paciente, foram realizados tratamentos restauradores, objetivando não só questões funcionais como também estéticas.

Figura 32 - Foto frontal.



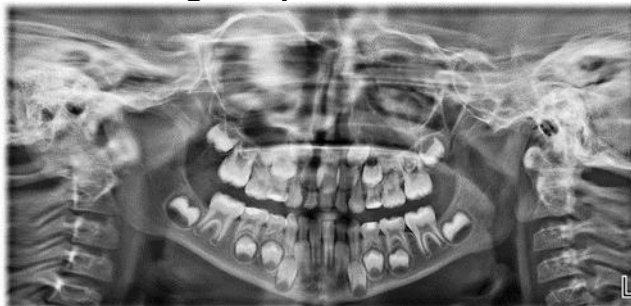Fonte: Imagem disponibilizada pelo professor Ms. Ricardo Augusto Barbosa (2019).

No entanto, o tratamento foi interrompido em 2020 devido à pandemia de COVID-19, e a responsável só conseguiu retornar para dar continuidade no tratamento estético-restaurador da paciente no ano de 2023, quando ela se encontrava com 6 anos de idade, sendo então, meu primeiro contato com a mesma na Clínica de Odontopediatria do UNILAVRAS.

Ciente de que a anamnese é uma etapa fundamental na coleta de informações para o planejamento de um tratamento adequado, é importante fazer perguntas específicas como: como ocorreu o fato? Quando? Onde? Essas informações são cruciais para a compreensão da situação e podem contribuir significativamente para o sucesso do tratamento (ALMEIDA; MENEZES, 2020). Durante a realização dessa fase, a responsável relatou que a paciente nasceu prematura, de 26 semanas e, atualmente, não apresenta nenhuma alteração sistêmica, apenas problemas respiratórios, não fazendo uso de nenhuma medicação contínua.

Em 02 de março de 2023, foi solicitado exame radiográfico panorâmico (Figura 33) com o intuito de aumentar o acervo da documentação e, somado a isso, confirmar se existiam mais agenesias associadas. Não foi solicitado exame tomográfico, pois somente com a radiografia panorâmica seria possível estabelecer o diagnóstico, não havendo necessidade de gastos desnecessários. Após o recebimento do arquivo e posterior análise pela equipe multidisciplinar da clínica, confirmou-se o diagnóstico de agenesia do incisivo central superior sem outras agenesias associadas, deixando-se o questionamento a respeito de qual a numeração dentária do dente ausente.

Figura 33 - Radiografia panorâmica boca semiaberta

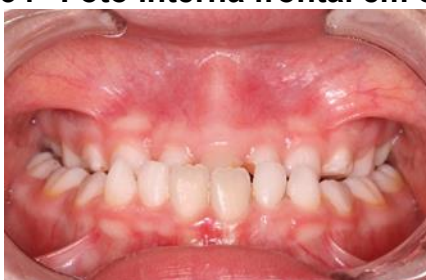

Fonte: Prontuário da paciente arquivado na Clínica Odontológica do UNILAVRAS (2023).

Além disso, o diagnóstico final da avaliação ortodôntica concluiu que a mesma apresenta desenvolvimento morfogenético facial padrão III classe III (Figura 34), que se dá quando a cúspide méso vestibular do primeiro molar superior está posicionada para distal do sulco méso vestibular do primeiro molar inferior. Essa condição se deu por deficiência maxilar anterior, ou seja, da região da pré-maxila, devido a agenesia dentária, a qual fez com que não houvesse um desenvolvimento correto e esperado da região óssea anterior da maxila.

A má oclusão de Classe III é definida, segundo Angle (1899), pelo posicionamento das cúspides dos primeiros molares superiores em relação aos primeiros molares inferiores, tendo uma posição distal da cúspide méso-vestibular do primeiro molar superior permanente em relação ao sulco méso-vestibular do primeiro molar inferior permanente (GABRIELLI *et al.*, 2016).

Figura 34 - Foto interna frontal em oclusão.

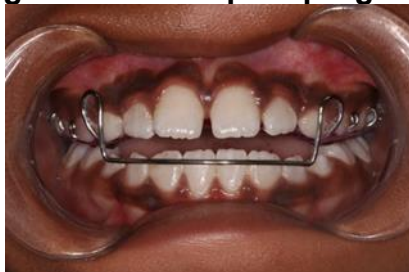

Fonte: Acervo pessoal da autora (2023).

Para o tratamento da agenesia, inicialmente foi proposto o tratamento ortopédico interceptativo com arco para progenia após a completa erupção do 16 e 26, planejada para o ano de 2024. O arco para progenia (Figura 35) é um aparelho que foi desenvolvido em 1952 por Joseph Eschler e é comumente utilizado em casos ortopédicos em que o paciente apresenta mordida cruzada anterior leve ou mordida topo a topo. É recomendado que sua instalação seja feita em uma idade precoce, a

fim de aproveitar o desenvolvimento ósseo. Ele é caracterizado como um dispositivo funcional, que redireciona o crescimento mandibular para a maxila, todas as vezes em que a primeira cresce.

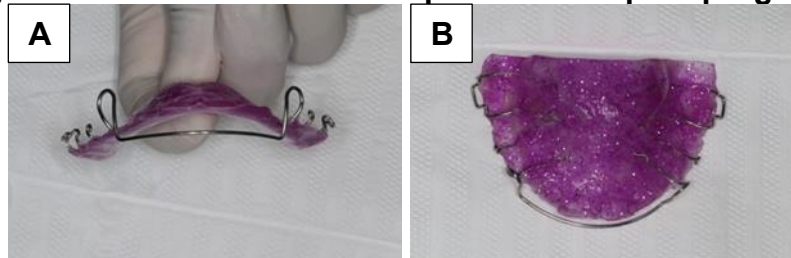
Figura 35 - Arco para progenia.



Fonte: Imagem disponibilizada pelo professor Ms. Ricardo Augusto Barbosa (2024).

Sua estrutura consiste em uma placa de acrílico superior, com planos de altura posteriores, com retentores tipo Adams, que suporta um arco vestibular que se estende desde sua base de acrílico na maxila até a borda cervical dos incisivos inferiores na mandíbula, daí seu nome bimaxilar (Figuras 36A e B) (TOLLARO; BACCETTI; FRANCHI, 1995).

Figura 36A e B - Estrutura do aparelho arco para progenia.

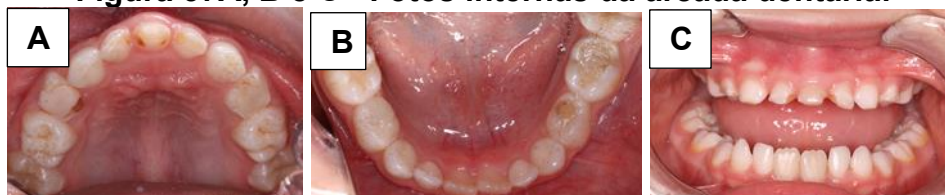

Fonte: Arquivo pessoal da autora (2024).

Posteriormente, será necessário o tratamento ortodôntico corretivo pré-protético na adolescência, no intuito de reposicionar o incisivo e criar espaço para uma futura instalação de implante.

Somado a tal, a paciente também apresenta a necessidade de tratamentos curativos nos dentes 52, 54, 62, 64 com o intuito de paralisar a atividade de cárie e reanatomização, ou seja, reestruturação da anatomia do incisivo central existente, como mostrado nas Figura 37A, B e C.

Figura 37A, B e C - Fotos internas da arcada dentária.



Fonte: Acervo pessoal da autora (2023).

Dada a complexidade e singularidade do caso, foi proposto que eu o apresentasse durante a Jornada Mineira de Estomatologia, em 19 de maio de 2023, evento que seria sediado no UNILAVRAS. Durante minha exposição, a Profa. Dra. Sibebe Nascimento de Aquino, docente da Universidade Federal de Juiz de Fora - campus Governador Valadares, propôs uma hipótese diagnóstica para o caso, abordando sobre a Síndrome do Incisivo Central Solitário.

A Síndrome do Incisivo Central Solitário, também conhecida por SICSS, é uma condição rara que foi descrita pela primeira vez por Scott *et al.* em 1958 como um defeito isolado. Sua característica principal ocorre com a presença de um único incisivo central, presente na linha média, em ambas as dentições. Ocorre aproximadamente em 1:50.000 nascimentos e apresenta predileção pelo gênero feminino. É considerado um sinal clínico de malformações de desenvolvimento da linha média, ocorridas entre 35^o e 38^o dia gestacional.

A SICSS vem sendo relatada como achado isolado ou associada a outros problemas de desenvolvimento, como anomalias nasais congênitas, deficiências de crescimento, partos prematuros, dentre outras alterações locais e sistêmicas, que podem necessitar de tratamento médico, servindo de alerta aos profissionais da saúde (KLEIN, 2013).

A etiologia é desconhecida, embora tenha sido associada a alterações cromossômicas. Conforme DiBiase e Cobourne (2008), as causas mais comuns para o desenvolvimento de um incisivo central único são o trauma e, menos comumente, a hipodontia. Quando a ausência dentária não encontra explicações na história clínica do paciente, uma análise genética pode apontar resultados. Torna-se importante o reconhecimento dessa síndrome quando há etiologia desconhecida, pois a mesma pode indicar um fator de risco para a Holoprosencefalia (MACHADO *et al.*, 2010).

A Holoprosencefalia é relatada na literatura segundo Cortés *et al.* (2022), como uma anomalia congênita pautada por uma série de malformações cerebrais e faciais,

as quais são resultantes da ausência ou falha na divisão do prosencéfalo em dois hemisférios distintos, processo esse que ocorre entre a terceira e quinta semana gestacional. Esse período embrionário é muito suscetível às malformações teratogênicas, ou seja, aos agentes que interferem de forma direta e decisiva no desenvolvimento normal do embrião.

Os sintomas e sinais dessa malformação são variáveis de acordo com a etiologia, o tipo e a coexistência de demais anomalias, no entanto, majoritariamente, os portadores dessa anomalia apresentam atrasos no desenvolvimento e deficiências intelectuais. Sua principal característica é a ausência de divisão cerebral e é provável que mecanismos que desencadeiam a SICSS possam também dar origem à Holoprosencefalia (KLEIN, 2013).

A SICSS, de acordo com Díaz *et al.* (2017) é reconhecida como um marcador da Holoprosencefalia, uma vez que a mutação dos cromossomos 7 e 8 está correlacionada tanto a essa síndrome quanto com os genes para essa malformação. Pesquisas realizadas por Díaz *et al.* (2017) indicam que 37% dos casos da SICSS estão relacionados a nascimentos prematuros (Tabela 1), o que tem relevância direta para o caso da paciente em questão.

Tabela 1 - Problemas associados à SICSS.

Efeitos associados à Síndrome do Incisivo Central Solitário .	
Parto prematuro	37%
Baixo peso ao nascer	37%
Estenose da abertura do piriforme	90%
Microcefalia	33%
Estatura baixa	50%
Lábio leporino / Palato fendido	25%
Incapacidade intelectual	50%
Alteração da glândula pituitária	10-50%

Fonte: Adaptada de Diaz *et al.* (2007).

O diagnóstico da SICSS pode ser feito ainda intrauterino, por meio de testes genéticos associado à realização de ultrassonografia entre a 18 e 22 semanas de gestação (TAMAYO; TORRES, 2022). Além disso, deve ser observado clínico e radiograficamente a posição do dente e se se fazem presentes demais agenesias e síndromes associadas. Contudo, na maioria dos casos, o diagnóstico ocorre somente

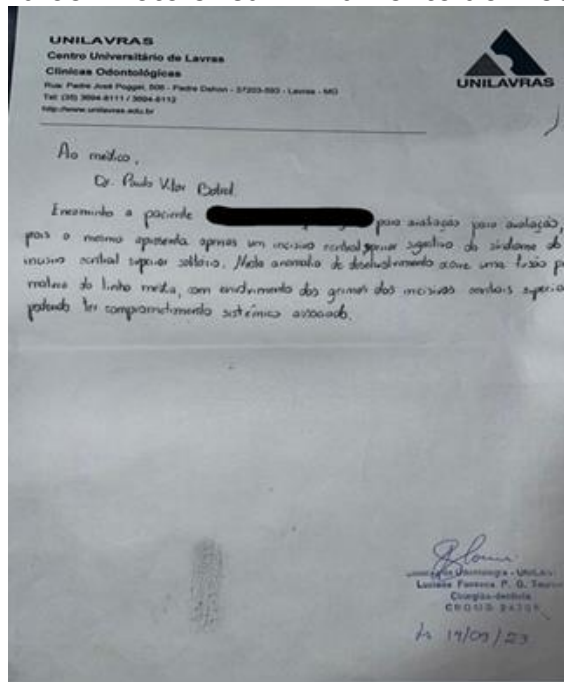após a erupção dos dentes decíduos, momento esse em que os pais observam a anormalidade.

Pacientes portadores da SICSS apresentam plurais características associadas a ausência dental. A título de exemplificação, tem-se ausência de freio labial e papila incisiva, palato profundo com rafe palatina pronunciada e prevalência de respiração bucal. Todas as características supracitadas podem ser observadas na paciente, como mostram as Figuras 37A, B e C.

Após a revisão de artigos a respeito da SICSS, a hipótese diagnóstica do caso foi confirmada, destacando a necessidade de uma abordagem multidisciplinar com o médico para investigar possíveis alterações sistêmicas, associadas à síndrome, como Holoprosencefalia e Estenose da abertura piriforme. Não obstante, elas não se faziam presentes na paciente em questão. É importante ressaltar, que o planejamento ortodôntico permaneceu inalterado com o novo diagnóstico, haja vista que a Clínica de Infantil do UNILAVRAS possui uma equipe multidisciplinar, e o mesmo poderá ser ajustado conforme a erupção dos incisivos permanentes, se necessário.

Dessa forma, portanto, no dia 14 de setembro de 2023 foi encaminhado (Figura 38) o caso ao Dr. Paulo Vitor Botrel, médico otorrinolaringologista responsável pela paciente, para uma análise do possível comprometimento sistêmico, pois em casos dessa natureza pode haver uma fusão precoce da linha média afetando não apenas os germes dos incisivos, mas também podendo resultar em comprometimento neurológico devido à ausência de divisão do prosencéfalo, consequentemente apresentando Holoprosencefalia.

Figura 38 - Foto encaminhamento ao médico.

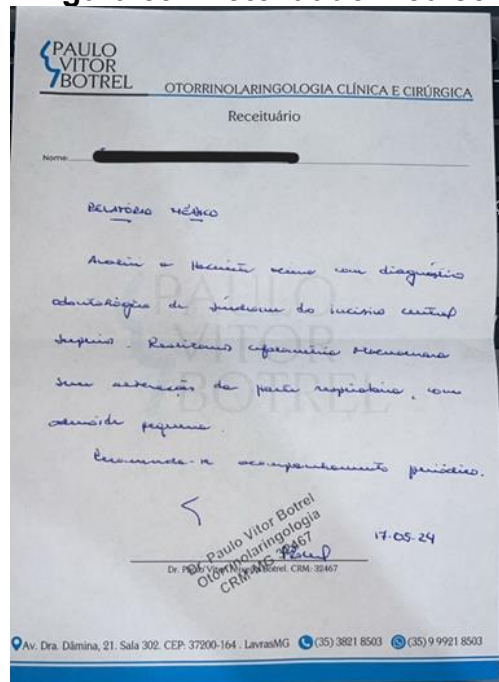


Fonte: Acervo pessoal da autora (2023).

A paciente submeteu-se aos exames médicos, cujos resultados foram declarados como normais pela responsável, entretanto, esta não apresentou o laudo médico correspondente.

Por conseguinte, os procedimentos prosseguiram, com um enfoque restaurador e definitivo, em decorrência da alteração do perfil de dieta e higiene dela.

O tratamento foi finalizado em outubro de 2023 e a paciente retornou para acompanhamento em maio de 2024, ocasião em que o laudo médico (Figura 39) foi apresentado, ratificando a ausência de quaisquer alterações sistêmicas associadas à SICSS. Recomendou-se apenas o acompanhamento periódico da região nasal, dado que o exame revelou a presença de uma adenoide pequena.

Figura 39 - Foto laudo médico

Fonte: Acervo pessoal da autora (2024).

Na mesma data, foi conduzido um novo exame ortodôntico devido a erupção do incisivo central solitário. O tratamento contemporâneo preconizado consiste na expansão maxilar, visando ampliar as dimensões transversais e corrigir a mordida cruzada posterior. Opta-se por evitar a disjunção a fim de prevenir um aumento demasiado do espaço anterior, o que demandaria a instalação de um dente provisório para preservar a estética, fato esse que não incomoda a paciente contemporaneamente.

Assim que houver a menarca, a paciente deverá receber aparelhos corretivos para o posicionamento do incisivo solitário e abertura de espaço para instalação do implante com o incisivo da agenesia. Durante a mecânica corretiva, como haverá um aumento do espaço anterior, deverá ser colocado um dente de estoque preso ao aparelho fixo.

Após o término do tratamento, a própria contenção removível superior deverá conter o incisivo para a melhoria estética até a instalação do implante, que ocorrerá próximo aos 16 anos.

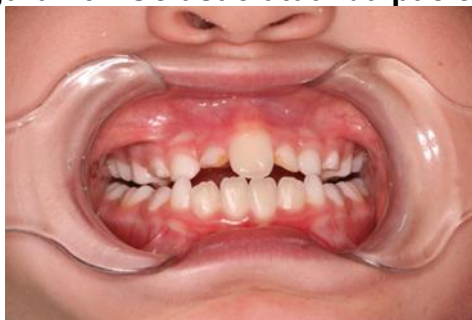Mendes *et al.* (2010) reiteram em seu estudo, que o desenvolvimento ósseo do paciente pode ser verificado de diversas maneiras, mas a utilização de radiografias de punho pode proporcionar informação sobre o crescimento e o estado de maturação do paciente, que são clinicamente importantes na instalação de implantes dentários.

Somado a isso, no que diz à diferença entre os gêneros, ao observar a maturação óssea, os resultados encontrados corroboram que todos os eventos do crescimento e fases do esqueleto aconteceram mais cedo em indivíduos do gênero feminino do que em indivíduos do gênero masculino.

Nesse estudo, para o gênero feminino, a maioria está apta a ser submetida a implante dentário ou a tratamento ortodôntico, dependente da época de maturação óssea, na idade cronológica de 16 anos, apresentando ossificação completa, enquanto, no gênero masculino, a maioria está apta a se submeter ao mesmo procedimento apenas aos 18 anos.

Como a erupção do incisivo solitário permanente foi favorável, houve a correção espontânea da mordida cruzada anterior, o que desindicou o uso do arco para progenia. A paciente embora continue facialmente padrão III não possui mais mordida cruzada anterior (Figura 40).

Figura 40 - Oclusão atual da paciente.



Fonte: Acervo pessoal da autora (2024).

Devido a indisponibilidade de vaga na Clínica Infantil do UNILAVRAS no semestre 2024/1, a paciente optou por dar continuidade ao tratamento em uma clínica particular.

Considerando o tempo de tratamento da paciente, conclui-se que realizar uma anamnese detalhada paralelamente a um tratamento integrador são aspectos primordiais, tanto no diagnóstico quanto na escolha da melhor conduta de tratamento, no momento oportuno. Além disso, há pouca abordagem na literatura devido à baixa incidência do caso, o que tornou necessário uma extensa pesquisa acadêmica sobre o tema para ter embasamento científico.

3 AUTOAVALIAÇÃO

3.1 Autoavaliação da aluna Beatriz da Silva Ferreira

Hoje, ao refletir sobre toda a minha jornada durante a graduação, percebo o quanto cresci e amadureci ao longo dos anos. Enfrentei desafios, vivenciei momentos de alegria e aprendi lições valiosas. As noites em claro e os momentos de superação foram fundamentais para o meu desenvolvimento pessoal e profissional.

Embora a Odontologia não tenha sido minha primeira escolha inicialmente, encerro esta fase da minha vida com a certeza de que fiz a escolha certa. A capacidade de transformar sorrisos e melhorar a qualidade de vida das pessoas é profundamente gratificante para mim.

O caso clínico que apresentei reforça a importância de um atendimento humanizado, onde a empatia e o cuidado são tão cruciais quanto o tratamento odontológico em si. Esses valores têm sido essenciais na minha prática clínica e fazem uma diferença significativa na vida dos pacientes.

Concluo esta graduação com um sentimento de dever cumprido. Embora saiba que há um longo caminho pela frente, estou imensamente grata por tudo que conquistei até aqui e motivada para os desafios que ainda estão por vir. Este diploma não representa apenas uma conquista pessoal, mas também o início de uma carreira dedicada a transformar vidas através da Odontologia.

3.2 Autoavaliação da aluna Izadora Zacaroni Brandão Barbosa

Meu falecido avô sempre foi um incentivador dos estudos e da fé a cada passo, e ele foi minha maior fonte de inspiração. Hoje, olhando para trás, entendo que Deus sempre tem um propósito para todos nós. Odontologia não foi uma opção para mim em épocas de vestibulares, e ao ingressar na faculdade, tive medos e incertezas. Mas hoje sou muito feliz e realizada; apaixonei-me por transformar cada sorriso ao longo do curso.

Concluo minha graduação com confiança e fé de que escolhi a profissão certa. Meu coração transborda gratidão a Deus e a Nossa Senhora, por me permitirem e abençoarem meus anos de curso. E acredito que agora, depois de formada

começarão novos desafios, e estarei confiante de que fui ensinada pelos melhores, e honrarei a profissão com todo o meu esforço e dedicação.

Ademais, sinto-me grata por todas as experiências e oportunidades que a graduação me proporcionou, e carregarei comigo todo o ensino que me foi passado. Sempre lembrarei que, apesar do fim da graduação, devemos continuar adquirindo conhecimento. Encerro este ciclo com o mais sincero reconhecimento de que foram os melhores anos de minha vida.

3.3 Autoavaliação da aluna Julieanna Marins Stehling

Ter começado minha convivência bem cedo na área da saúde foi muito importante para que eu escolhesse seguir no ramo da odontologia. Eu tinha certa ansiedade sobre como seriam os anos de graduação, mas neste momento prestes a me graduar afirmo que a experiência foi melhor do que eu poderia imaginar.

Reflito agora como foram bons e esclarecedores para mim os últimos anos de introdução ao mundo odontológico. Talvez todos os seres humanos passarão por momentos de dúvidas e indagações sobre o futuro. Todos nós temos nossos objetivos na vida, e assim sendo, eu também tinha os meus. E descobri qual é o valor para se alcançar um sonho.

E tão somente consigo agradecer a Deus pelo privilégio de viver tantas experiências, disciplinas, acertos e erros. Tantos motivos tenho que agradecer, e penso agora sobre quão grande e maravilhosamente a Odontologia mudou minha vida e minha forma de enxergar o mundo e o meu próximo.

Aproximei-me pela área da saúde sem fazer ideia do quanto seria transformada no processo de aprendizagem. Matriculei-me no UNILAVRAS sem imaginar como este lugar seria importante na minha formação, e como seria minha casa por cinco anos. Antes de começar o curso não fazia ideia do que iria viver neste lugar, e sou grata por todos os momentos vividos aqui, valeu a pena cada esforço, cada choro e batalha. Completo minha passagem aqui, mas é apenas o começo da minha jornada neste maravilhoso universo da Odontologia.

3.4 Autoavaliação da aluna Maria Edduarda Passo Silveira

No decorrer da minha trajetória acadêmica, aprendi que muitas vezes o ideal é abraçar o que somos enquanto caminhamos para o que queremos ser. Durante essa caminhada, não só abracei o que eu era no momento, como acolhi as queixas dos pacientes e, na maioria das vezes, também fui abraçada por pessoas que são demasiadamente importantes para mim; vínculos que se mantiveram durante a graduação e os que criei.

Na maior parte do tempo, aprendi que não somos apenas nós que transformamos histórias em sorrisos, mas as histórias nos transformam em pessoas melhores, não só como profissionais, mas como seres humanos. Por mais difícil que seja o caminho, finalizo com extrema gratidão pela pessoa que sou hoje, na certeza de que todo o processo acadêmico e os bônus e ônus que ele traz foi essencial para a minha construção profissional ética, humana e integral.

Finalizo citando Madre Teresa de Calcutá, que na sua simplicidade disse que *"Não podemos fazer grandes coisas, apenas pequenas coisas com grande amor."* Encerro a graduação moldada pelo amor da minha família, amigos, professores e pacientes, consciente de que esse amor foi recíproco, orgulhosa da profissional que me tornei, pronta para fazer a diferença no meio odontológico, não só pelo vasto e incrível conhecimento acadêmico adquirido, como também por saber que pequenos gestos podem tocar de forma profunda a vida das pessoas ao nosso redor.

4 CONCLUSÃO

No decorrer do curso, é evidente o impacto que a Odontologia tem, e como isso nos molda enquanto seres humanos. Nossos estudos demonstram que a prática odontológica não se limita aos tratamentos das enfermidades bucais, mas transcende, moldando nosso comportamento enquanto profissionais responsáveis por revitalizar não só sorrisos, mas a essência daquilo que é humano, único e individual.

Nesses cinco anos, cada momento em que estivemos em contato com os pacientes, buscamos compreendê-los na sua integralidade e, concomitantemente, a complexidade multifatorial das histórias por trás dessas pessoas. Como resultado, pudemos reforçar e aprender uma odontologia humanizada, que se preocupa também com fatores psicossociais.

Ao ingressarmos na vida profissional, conscientes de que nossos valores e princípios estão pautados na ética, responsabilidade e compaixão, perpetuaremos tais valores durante o exercício de nossas funções. Somado a isso, a vida se revela como um ciclo contínuo de aprendizado e lições, reafirmando nossos conhecimentos científicos e sociais adquiridos durante a graduação e sua metamorfose até aqui.

Nesse contexto, os casos aqui evidenciados nos proporcionaram interações que levaremos para toda a vida, não só com os pacientes envolvidos, mas também com colegas de sala, e agora colegas de profissão, aliados aos professores e a outros profissionais envolvidos. A sensação de chegar no final da trajetória é gratificante e traz consigo particularidades que foram essenciais para o nosso amadurecimento. Esperamos levar adiante para toda a vida profissional toda a experiência vivida aqui, todo o espírito de empatia que foi cultivado e todo o conhecimento aprendido, para podermos contribuir para a vida e saúde de todos que porventura tenhamos o privilégio de servir.

Assumimos um compromisso de continuar nossa jornada de aprendizado e de aplicar na prática diária os princípios de uma odontologia integralmente humanizada. Reconhecemos a necessidade de manter-nos sempre atualizadas, tanto em técnicas quanto em abordagens humanas, garantindo assim, que a evolução profissional caminhe junto à pessoal. Afinal, cada sorriso que temos o privilégio de cuidar nos ensina algo valioso sobre a complexidade e a beleza da condição humana.

Portanto, ao encerrar este trabalho, reafirmamos que a humanização é essencial não apenas para a prática odontológica, mas para a nossa própria evolução

como indivíduos comprometidos com o bem-estar integral de nossos pacientes e da comunidade em que atuamos.

REFERÊNCIAS

- ALMEIDA, M.E.C.; MENEZES, E.T. Alternativa de tratamento para fraturas radicular horizontal. **Revista de Odontologia do Planalto Central**, Goiânia, p. 1-10, 2020. Disponível em: <https://dspace.uniceplac.edu.br/bitstream/123456789/537/1/Maria%20Eduarda%20Chaves%20de%20Almeida_0010515.pdf>. Acesso em: 12 maio 2024.
- ANGLE, E.H. Classification of malocclusion. **Dental Cosmos**, v. 41m, n. 3, p. 248-264, 1899.
- BROADBENT, B.H. The face of the normal child. **The Angle Orthodontist** v. 7, no. 4, p. 183-208, 1937.
- CARVALHO, R.F.S.M.; FERREIRA, J.M.; LEITE, Y. de S.; RIOS, N.F. da S.A. Saúde e voluntariado: uma revisão sistemática. **Revista Científica de Políticas Públicas e Gestão**, v. 10, n. 1, p. 85-104, jan. 2024. Disponível em: <<https://revista.fmc.br/ojs/index.php/RCFMC/article/view/362/268>>. Acesso em: 23 maio 2024.
- DECLoux, D.; OUANOUNOU, A. Local Anaesthesia in Dentistry: A Review. **International Dental Journal**, v. 71, n. 2, p. 87–95, 2021.
- DELLI, K. *et al.* Facts and myths regarding the maxillary midline frenum and its treatment: a systematic review of the literature. **Quintessence International**, v. 44, n. 2, 2013.
- DENTAL VIDA FARMA. **Anestésico-tópico-benzotop-tutti-frutti-20----dfl-2915**. Disponível em: <<https://www.dentalvidafarma.com.br/anestesico-topico-benzotop-tutti-frutti-20----dfl-2915/p>>. Acesso em: 23 abr. 2024.
- DÍAZ, S.C.; RETUERT, D.; KRAUSE, P. F.; NAZAR, S.R. Piriform aperture stenosis and solitary median maxillary central incisor: clinical case. 2017. **Revista de Otorrinolaringologia y Cirugía de Cabeza y Cuello**, Santiago v. 77, n. 2. Disponível em: <https://www.scielo.cl/scielo.php?pid=S0718-48162017000200010&script=sci_arttext&lng=pt>. Acesso em: 28 maio 2024.
- DIBIASE, A.T.; COBOURNE, M.T. Beware the solitary maxillary median central incisor. **Journal of Orthodontia**, v. 35, n. 1, p. 16-19, mar. 2008. Disponível em: <<https://pubmed.ncbi.nlm.nih.gov/18287390/>>. Acesso em: 17 maio 2024.
- EDWARDS, P.C.; KELSCH, R. Oral lichen planus: Clinical presentation and management. **Journal of the Canadian Dental Association**, v. 68, n. 8, p. 494-499, 2002.
- EISEN, D. The clinical features, malignant potential, and systemic associations of oral lichen planus: a study pf 723 patients. **Journal of the American Academy of Dermatology**, v. 46, n. 2, p. 207-214, 2002.

FERRI, E.P. **Eficácia da fotobiomodulação no tratamento do líquen plano oral: estudo clínico, randomizado, controlado e duplo cego.** 2019. 95 p. Dissertação (Mestrado em Ciências da Saúde) – Universidade Nove de Julho, São Paulo, 2019. Disponível em: <<https://bibliotecatede.uninove.br/bitstream/tede/2612/2/Elza%20Padilha%20Ferri.pdf>>. Acesso em: 15 maio 2024.

GABRIELLI, G.P.A; FARIAS, A.; GOMES, R.; SIMIONATO, C. O uso do aparelho progênico no tratamento da mordida cruzada anterior: relato de caso. 2016. **American Journal of Orthodontics and Dentofacial Orthopedics**, v. 9, n. 34, p. 81-87, 2016. Disponível em: <<https://editoraplena.com.br/wp-content/uploads/2016/02/81-87-o-uso-do-aparelho.pdf>>. Acesso em: 17 maio 2024.

GANDOLFO, S.; RICHIARDI, L.; CARROZZO, M.; BROCCOLETTI, R.; CARBONE, M.; PAGANO, M *et al.* Risk of oral squamous cell carcinoma in 402 patients with oral lichen planus: a follow-up study in an Italian population. **Oral Oncology**, v. 40, n. 1, p. 77-83, 2004.

LRASHDAN, M.S.; CIRILLO, N.; MCCULLOUGH, M. Oral lichen planus: a literature review and update. **Archives of Dermatological Research**, v. 308, n. 8, p. 539–551, out. 2016.

KLEIN, D. **Síndrome do Incisivo Central Superior Solitário: Revisão de Literatura e Relato de Caso.** 2013. 43 p. Dissertação (Especialização de Odontopediatria) - Universidade Federal do Paraná, Curitiba, 2013. Disponível em: <<https://acervodigital.ufpr.br/xmlui/bitstream/handle/1884/42289/R%20-%20E%20-%20DANIELE%20KLEIN.pdf?sequence=1&isAllowed=y>>. Acesso em: 14 abril 2024.

KRASOWSKA, D. *et al.* Psychological stress, endocrine and immune response in patients with lichen planus. **International Journal of Dermatology**, v. 47, n.11, p. 1126-1134, 2008.

LAEIJENDECKER, R.; JOOST, T.V.; TANK, B.; ORANJE, A.P.; NEUMANN, H.A.M. Oral lichen planus in childhood. **Pediatric Dermatology**, v. 22, n. 4, p. 299-304, 2005.

LUNDQVIST, E. *et al.* Psychological health in patients with genital and oral erosive lichen planus. **Journal of the European Academy of Dermatology and Venereology**, v. 20, n. 6, p. 661-666, 2006.

MACEDO, M.; DE CASTRO, B.S., DE OLIVEIRA, PENIDO, S.M.M.; PENIDO, C.V.S.R. Frenectomia labial superior em paciente portador de aparelho ortodôntico: relato de caso clínico. **Revista da Faculdade de Odontologia-UPF**, v. 17, n. 3, 2012.

MACHADO, E.; MACHADO, P.; GREHS, B.; GREHS, A. R. Síndrome do incisivo central superior solitário: relato de caso. **Dental Press Journal of Orthodontics**, v. 15, n. 4, ago. 2010.

MEI, S.K. **Prevalência de agenesias dentais do complexo maxilo-mandibular em pacientes de 9 a 16 anos da região da grande Dourados- MS.** 2007. 119 p. Dissertação (Mestrado em Ciências da Saúde) – Universidade de Brasília, Campo Grande, 2007. Disponível em: <http://icts.unb.br/jspui/bitstream/10482/2762/1/2007_KarySampaioMei.pdf. Acesso em: 25 abr. 2024.

MENDES, E.B.Y.; BERGMANN, R.J.; PELLISSARI, F.M.; HILGENBERG, P.S.; COELHO, U. **Análise da maturação óssea em pacientes de 13 a 20 anos de idade por meio de radiografias de punho.** 2010. Disponível em: <<https://www.scielo.br/j/dpjo/a/DMjfhjMshrFxlWpDq6RM6n/#>. Acesso em 26 jun. 2024.

MOLLAOGLU N. Oral lichen planus: a review. **British Journal of Oral and Maxillofacial Surgery**, v. 38, n. 4, p. 370-377, 2000. Disponível em: <<https://www.sciencedirect.com/science/article/abs/pii/S0266435600903358>>. Acesso em: 12 abr. 2024.

MONTI, L.M.; JUSTI, M.; SANTOS, C.T. dos; FAJARDO, R. S. Avaliação da condição psicológica e de saúde de pacientes portadores de líquen plano. **Revista de Araçatuba**, Araçatuba, v. 27, n. 2, p. 45-60, 2006. Disponível em <https://revaracatuba.odo.br/revista/volume_27_02_2006/PDFs/PSICOLOGICA.pdf>. Acesso em: 03 abr. 2024.

NAMMOUR, S. *et al.* Photobiomodulation Therapy vs. Corticosteroid for the Management of Erosive/Ulcerative and Painful Oral Lichen Planus. Assessment of Success Rate during One-Year Follow-Up: A Retrospective Study. In: Healthcare. **Multidisciplinary Digital Publishing Institute**, v. 9, n. 9, p.1137, 2021.

NETO, J. Agência IBGE Notícias. **País tem 7,2 milhões de pessoas que fazem trabalho voluntário. Agência de Notícias IBGE.** Disponível em: <<https://agenciadenoticias.ibge.gov.br/agencia-noticias/2012-agencia-de-noticias/noticias/24268-pais-tem-7-2-milhoes-de-pessoas-que-fazem-trabalho-voluntario>>. Acesso em: 12 maio 2024.

OLIVEIRA, S.M.V. **Agnesia dentária – O Estado da Arte.** 2011. Dissertação (Mestrado) - Universidade Fernando Pessoa, Porto, 2011. Disponível em: <https://bdigital.ufp.pt/bitstream/10284/2628/3/TM_16441.pdf. Acesso em 23 abr. 2024.

OMS. Organização Mundial das Nações Unidas. **Organização Mundial da Saúde revela aumento no número de pessoas com transtornos mentais.** 2022. Disponível em <<https://news.un.org/pt/story/2022/06/1792702#:~:text=A%20Organiza%C3%A7%C3%A3o%20Mundial%20da%20Sa%C3%BAde%2C%20OMS%2C%20divulgou%20nesta,com%20transtorno%20mental%20em%202019%2C%20sendo%2014%25%20adolescentes.>> Acesso em: 03 abr. 2024.

ONU. Organização das Nações Unidas. **Voluntariado**. Disponível em: <https://www.un.org/pt/rio/carreiras/voluntariado/#:~:text=De%20acordo%20com%20as%20Na%C3%A7%C3%B5es,estar%20social%20ou%20outros%20campos>. Acesso em: 10 maio 2024.

REGEZI, J.A.; SCIUBBA, J.J. **Patologia bucal: correlações clínico-patológicas**. 3. ed. Rio de Janeiro: Guanabara Koogan, 2000. 475 p.

SANTANA, P.H. *et al.* Líquen plano erosivo bucal: Relato de caso resistente à terapêutica sistêmica. **Revista de Ciências e Odontologia**, Goiânia, v. 1, n. 1, p. 1-4, 2017. Disponível em: <http://revistas.icesp.br/index.php/RCO/article/view/128/103>. Acesso em: 04 fev. 2024.

SCULLY, C.; PORTER, S.R. The clinical spectrum of desquamative gingivitis. **Seminars in Cutaneous Medicine and Surgery**, v. 16, p. 308-313, 1997.

SOTO ARAYA, M.; ROJAS, A.G.; ESGUEP, A. Association between psychological disorders and the presence of Oral lichen planus, Burning mouth syndrome and Recurrent aphthous stomatitis. **Oral Medicine, Oral Pathology and Oral Surgery**, v. 9, n. 1-7, 2004.

SOUSA, F.A.C.G. de; ROSA, L.E.B. Líquen plano bucal: considerações clínicas e histopatológicas. **Revista Brasileira de Otorrinolaringologia**, 2008. Disponível em: <https://www.scielo.br/j/rboto/a/j8wzzpXG7ngMPyMLtY47mKC/>. Acesso em: 15 mar. 2024.

TAMAYO, M.M.D.; TORRES, D.F.R. Síndrome del incisivo central maxilar único: reporte de caso. 2022. **Revista Odonto Estomatología**, Montevideo, v. 24, n. 40, dez. 2022. Disponível em: http://www.scielo.edu.uy/scielo.php?pid=S1688-93392022000201412&script=sci_arttext. Acesso em: 15 jun. 2024.

TOLLARO, I.; BACCETTI T.; FRANCHI, L. Mandibular skeletal changes induced by early functional treatment of Class III malocclusion. **American Journal of Orthodontics and Dentofacial**, v. 108, n. 5, p. 525-32, nov. 1995.

UNILAB. Universidade da Integração Internacional da Lusofonia Afro-Brasileira **Guiné-Bissau: Informações e dados**. 2024. Disponível em: <https://unilab.edu.br/guine-bissau-2/>. Acesso em: 02 out. 2024.

VALLEJO, M.J.G-P. *et al.* Anxiety and depression as risk factors for oral lichen planus. **Dermatology**, v. 203, n. 4, p. 303-307, 2001.

VAN DER MEIJ, E.H.; SCHEPMAN, K.P.; VAN DER WAAL, I. The possible premalignant character of oral lichen planus and oral lichenoid lesions: A prospective study. **Oral surgery, oral medicine, oral pathology, oral radiology**, v. 96, n. 2, 164-171, 2003.

VICENTIN, C.; ZEULI, C. Anomalia dentária de número: agenesia dentária. **Interbio**, v. 9 n. 11 p. 11, 2015.

XUE, J.L.; FAN, M-W.; WANG, S-Z.; CHEN, X-M.; LI, Y.; WANG L. A clinical study of 674 patients with oral lichen planus in China. **Journal of Oral Pathology & Medicine**, v. 34, n. 8, p. 467-72, 2005.