CENTRO UNIVERSITÁRIO DE LAVRAS
Curso de Graduação em Medicina Veterinária

GABRIEL PEREIRA REIS

TRABALHO DE CONCLUSÃO DE CURSO
TÉTANO EM EQUINO - RELATO DE CASO

LAVRAS-MG

2024

UNILAVRAS
Centro Universitário de Lavras

GABRIEL PEREIRA REIS

Trabalho de conclusão de curso apresentado ao Centro Universitário de Lavras, como parte das exigências do curso de graduação em Medicina Veterinária.

PROFESSOR

Dr. Matheus Camargos de Britto Rosa

LAVRAS-MG
2024

Ficha Catalográfica preparada pelo Setor de Processamento
Técnico da Biblioteca Central do UNILAVRAS

R375t

Reis, Gabriel Pereira.
Tétano em equino – relato de caso / Gabriel Pereira Reis. – Lavras: Unilavras, 2024.

34f.: il.

Portfólio acadêmico (Graduação em Medicina Veterinária) – Unilavras, Lavras, 2024.

Orientador: Prof. Matheus Camargos de Britto Rosa.

1. Tetani. 2. Tetania.3. Clínica de grandes animais. 4. Equinocultura. Rosa, Matheus Camargos de Britto. (Orient.). II. Título.

UNILAVRAS
Centro Universitário de Lavras

GABRIEL PEREIRA REIS

TÉTANO EM EQUINO - RELATO DE CASO

Trabalho de conclusão de curso apresentado ao centro Universitário de Lavras, como parte das exigências do curso de graduação em Medicina Veterinária.

Aprovado em:08/11/2024

PROFESSOR

Dr. Matheus Camargos de Britto Rosa

LAVRAS-MG
2024

Dedico à Deus, por me fortalecer em todo tempo. Aos meus pais por sempre acreditarem em mim.

AGRADECIMENTOS

A Deus, pelo dom da vida.

Pela oportunidade de reconhecer e aprender com meus erros.

Por toda a força que recebo para enfrentar meus medos e obstáculos.

Por todas as bençãos concedidas à mim.

Aos meus pais Adriana e Marco Antônio por todo apoio, incentivo, por sempre confiarem em mim e acreditarem nos meus sonhos.

Aos meus colegas de curso, pela companhia e cumplicidade que compartilhamos ao longo desse capítulo tão importante na história da minha vida.

“A mente que se abre à uma ideia, jamais voltará ao tamanho original’’ (Albert Einstein)

LISTA DE FIGURAS

Figura 1- Clínica veterinária para atendimento dos animais encaminhados ao hospital. 12

Figura 2- Instalações e equipamentos do bloco cirúrgico 13

Figura 3- Instalações e medicamentos da Fármacia 14

Figura 4- Baia de isolamento para animais positivos ou suspeitos de afecções infectocontagiosas 15

Figura 5 - Piquete externo para convivência e bem-estar dos animais. 16

Figura 6 - Cavalo encaminhado ao hospital veterinário apresentando paresia generalizada e ataxia. 23

Figura 7- Equino apresentando prolapso da terceira pálpebra 24

Figura 8 - Paciente em decúbito após administração de detomidina e quetamina. 25

Figura 9 - Equino contido e suspenso em guincho para manejo e locomoção.26

Figura 10 - Paciente em posição quadrupedal com o auxílio de um *sling* de apoio. 27

Figura 11- Paciente após 5 dias de tratamento, Apoiando-se sozinho possibilitando a retirada do *sling* de apoio. 28

Figura 12 - Animal completamente recuperado após 15 dias de tratamento. . 29

LISTA DE SIGLAS

Kg – quilograma

mg – miligrama

IV – intravenoso

IM – intramuscular

PPU – pronto para uso

UI – unidade internacional

EGG – Éter Gliceril Guiacol

SNC – Sistema nervoso central

RPM – Respirações por minuto

BPM – Batimentos por minuto

SUMÁRIO

1- INTRODUÇÃO 11

2- DESENVOLVIMENTO

2.1 Descrição do local do estágio 11
2.2 Funcionamento e equipe do local 11
2.3 Principais instalações e equipamentos do local 12
2.4 Atividades Desenvolvidas 16

3- AUTO-AVALIAÇÃO 17

4- RELATO DE CASO: TÉTANO EM EQUINO 18
Introdução 19
Relato de caso 20
Discussão 27
Considerações finais 32

REFERÊNCIAS 32

5- CONCLUSÃO 34

1 INTRODUÇÃO

Em Outubro de 2015 enquanto cursava gestão comercial, participei do processo seletivo para o curso de Medicina veterinária no Centro Universitário de Lavras – UNILAVRAS. Fui aprovado e ingressei no curso em Fevereiro de 2016.

O interesse pelo curso de Medicina Veterinária e o cuidado com os animais são características que sempre estiveram comigo. Ao longo dos anos, essas características se fortaleceram. Em especial, desde que iniciei uma criação de cavalos com meu pai.

A Medicina Veterinária é uma área de conhecimento ampla e com muitas possibilidades. Devido a isso, após concluir a graduação, desejo continuar minha busca por conhecimentos na área através de uma especialização ou pós-graduação em clínica médica de grandes animais, especialmente realizando atendimentos a campo.

Minha perspectiva futura é tornar-me um Médico Veterinário responsável e dedicado, apaixonado pelos animais, pela profissão e exercer essa missão de forma ética e profissional em prol da sociedade.

2. DESENVOLVIMENTO

2.1 Descrição do local de estágio

O estágio foi realizado em um hospital veterinário especializado no tratamento de equinos localizado no interior do município de Varginha – MG no período de 1 a 30 de abril de 2024. A área escolhida no estágio foi a clínica de equinos na qual tenho atuado e que pretendo me especializar profissionalmente.

2.2 Funcionamento e equipe do local

O hospital veterinário funciona 24 horas por dia durante todos os dias da semana. Possui atendimento especializado na espécie equina e atua principalmente nas áreas de clínica médica, cirurgia e diagnóstico. O hospital presta diversos serviços incluindo: internações, exames clínicos e

complementares como radiologia, endoscopia e ultrassonografia, atendimentos ambulatoriais, emergências e cirurgias.

O hospital atende principalmente casos nas áreas de ortopedia, oftalmologia, celiotomias, traumas e feridas.

A equipe é composta por dois Médicos Veterinários responsáveis pela equipe, dois residentes em Medicina Veterinária, duas secretárias, uma profissional de serviços gerais e um tratador de animais.

2.3 Principais instalações e equipamentos do local

As instalações do hospital incluem três clínicas igualmente equipadas com um centro cirúrgico, uma sala para indução e recuperação anestésica, farmácia, cozinha e banheiro. Para o alojamento dos animais o hospital possui baias convencionais, de isolamento e espaços externos para convivência como pastagens e piquetes.

O espaço das clínicas (Figura 1) possui dois troncos para contenção dos animais, pia para assepsia contendo materiais para procedimentos de rotina clínica como: luvas para procedimento e palpação, seringas, agulhas, catéteres, extensores, fluidos, sondas nasogástricas, gazes e algodão. As clínicas também possuem equipamentos para auxiliar na contenção dos animais como cabrestos, guias nasais, esteios e cordas.

Figura 1- Clínica veterinária para atendimento dos animais encaminhados ao hospital.

Fonte: Do Autor, 2024.

O bloco cirúrgico (Figura 2) possui uma mesa cirúrgica móvel com dois focos de luz móveis e mesa para instrumental cirúrgico. A instalação é toda fechada para evitar contaminações, a ventilação do local é feita utilizando ar condicionado e o piso é antiderrapante e de fácil higienização. O centro cirúrgico possui aparelho de anestesia inalatória com balão de oxigênio, marcadores de parâmetros físicos, mangueira para lavagem intestinal e mesa para lavagem de cólon.

Figura 2- Instalações e equipamentos do Bloco cirúrgico.

Fonte: Do Autor, 2024.

A farmácia (Figura 3) é equipada com armários e prateleiras para armazenar diversos tipos de medicamentos incluindo: anestésicos, analgésicos, anti-inflamatórios, antipiréticos, antieméticos, antimicrobianos, antifúgicos, antibióticos, antivirais, imunossupressores, sedativos, tranquilizantes, laxantes e pomadas homeopáticas. Na farmácia também são armazenadas vacinas, vitaminas e complexos minerais, além de materiais de uso geral como: luvas, gazes, algodão, seringas, bisturi, agulhas e materiais para assepsia.

O local armazena as fichas de cada animal internado nas quais são realizadas as anotações diárias sobre os parâmetros vitais e o estado de saúde

do paciente e um quadro onde são anotados todas as atividades e cirurgias da semana.

Figura 3- Instalações e medicamentos da Fármacia.

Fonte: Do Autor, 2024.

Os animais testados positivos, suspeitos ou confirmados de doenças infectocontagiosas são transferidos para uma baia externa de isolamento (Figura 4). Essa baia é equipada com cochos para alimentos concentrados e água fresca e redes para alimentos volumosos e sal mineral.

Figura 4- Baia de isolamento para animais positivos ou suspeitos de enfermidades infectocontagiosas.

Fonte: Do Autor, 2024.

O hospital possui piquetes externos (Figura 5) para convivência e bem-estar dos animais sendo uma alternativa na redução do estresse. Esses piquetes estão localizados próximos aos pavilhões das baias e são equipados com cochos para água fresca e alimentos concentrados e redes para alimentos volumosos e sal mineral.

Figura 5 - Piquete externo para convivência e bem-estar dos animais.

Fonte: Do Autor, 2024.

O hospital posssui diversos equipamentos terapêuticos e para diagnóstico utilizados conjuntamente pelas três clínicas internas como: ultrassom, raio-x, endoscópio, campo magnético, *laser,* ozônio e *shockwave*.

2.4 Atividades desenvolvidas

Nos plantões acompanhei diversos casos de animais apresentando lesões, ferimentos, cólicas, diarreias e outros casos frequentes em equinos. A maior incidência de casos foram cólicas, problemas ortopédicos e articulares. Acompanhei as consultas realizadas pelos médicos veterinários e residentes auxiliando na contenção de pacientes para exames, administração de

medicamentos, participando das decisões referentes ao tratamento, manejo dos animais, medidas de controle e prevenção.

Nessas atividades pude contribuir com os conhecimentos técnicos e práticas que aprendi durante o curso, o que me fez participar como um agente ativo de todo o processo envolvendo os tratamentos e o manejo dos animais.

Durante o período de estágio tive oportunidade de conhecer mais sobre a prática diária da clínica de equinos, em especial as patologias específicas e gerais dessa espécie.

Nesse processo, as práticas e conhecimentos de diversas disciplinas do curso de Medicina Veterinária me proporcionaram uma base sólida para participar de forma ativa e crítica nas decisões relacionadas aos diferentes casos atendidos. A experiência vivenciada nesse estágio foi muito enriquecedora na minha formação profissional e pessoal.

3 Auto avaliação

Durante o período de estágio tive oportunidade de conhecer mais sobre as práticas diárias de manejo de equinos realizando atividades de prevenção, diagnóstico e tratamento de diversas doenças que acometem essa espécie.

Nas atividades vivenciadas no estágio tive a oportunidade de colocar em prática diversos conhecimentos adquiridos nas disciplinas do curso de Medicina Veterinária .

Entre os diversos casos que acompanhei, aprendi bastante sobre a prática diária com os médicos veterinários responsáveis, que se mostraram experientes e eficientes no tratamento dos casos atendidos. Acompanhar essas experiências foi de altíssima importância para o meu desenvolvimento profissional e pessoal e me trouxe grandes reflexões sobre a responsabilidade da profissão.

4. RELATO DE CASO:

Este artigo foi confeccionado de acordo com as normas da Revista Cientifica Pro Homine.

RCPH Revista Científica ProHomine UNILAVRAS

Relato de Caso

TÉTANO EM EQUINO – RELATO DE CASO

Tetanus in horse – case report

Gabriel Pereira Reis[1], Matheus Camargos de Britto Rosa[1]

[1]Unilavras – Centro Universitário de Lavras, Lavras -MG, Brasil.

RESUMO

O tétano é uma doença toxi-infecciosa ocasionada pelas toxinas produzidas no desenvolvimento da bactéria gram positiva *Clostridium tetani* ocasionando principalmente rigidez muscular localizada e espasmos musculares. A contaminação ocorre através dos esporos espalhados no solo, ambiente e instrumentos contaminados que colonizam ferimentos profundos e infeccionados em sua forma vegetativa produzindo as neurotoxinas tetanospasmina, tetanolisina e toxina não espasmogênica. As toxinas produzidas se difundem pela corrente sanguínea até atingir nervos periféricos e o sistema nervoso central inibindo a produção de neurotransmissores responsáveis pelas contrações musculares ocasionando rigidez inicialmente localizada que evolui para rigidez muscular generalizada comprometendo o funcionamento de órgãos vitais como músculos respiratórios podendo levar o animal ao óbito. O objetivo desse trabalho foi relatar um caso de infecção por *C. tetani* em um potro equino da Raça Polo Argentino caracterizando os sinais clínicos da doença e o tratamento administrado. A espécie equina apresenta maior suscetibilidade a esse agente que apresenta grande importância na clínica de equinos devido à alta mortalidade e os diversos prejuízos econômicos relativos ao tratamento da doença e a perda de animais.

Palavras-chave: *C. Tetani*. Tetania. Clínica de grandes animais. Equídeos. Equinocultura.

ABSTRACT

Tetanus is a toxic-infectious disease caused by toxins produced in the development of the gram-positive bacteria Clostridium tetani, mainly causing localized muscle stiffness and muscle spasms. Contamination occurs through spores spread in the soil, environment and contaminated instruments that colonize deep and infected wounds in their vegetative form, producing the neurotoxins tetanospasmin, tetanolysin and non-spasmogenic toxin. The toxins produced diffuse through the bloodstream until reaching peripheral nerves and the central nervous system, inhibiting the production of neurotransmitters responsible for muscle contractions, causing initially localized rigidity that evolves into generalized muscular rigidity, compromising the functioning of vital organs such as respiratory muscles, which can lead the animal to death. The objective of this work was to report a case of *C. tetani* infection in an equine foal of the Polo Argentino breed, characterizing the clinical signs of the disease and the treatment administered. The equine species is more susceptible to this agent, which is of great importance in equine clinics due to the high mortality and various economic losses related to the treatment of the disease and the loss of animals.

Keywords: *C. tetani*. Tetania. Large animal clinic. Equidae. Equine farm.

Introdução

O mercado de equinos tem alcançado grande destaque no agronegócio brasileiro. O rebanho equino brasileiro é o quarto maior mundialmente e possui aproximadamente 5.835.000 animais (IBGE, 2022). Esse setor movimenta ativamente a economia, considerando exposições e outras atividades como reprodução, trabalho e atletismo (CEPEA, 2006).

O mercado de equinos é um segmento bastante particular no agronegócio, em contraste aos animais destinados à produção. No Brasil, esses animais aquecem a comercialização de animais para coberturas em leilões agropecuários. Embora a maior parte do mercado esteja concentrada em vendas de material genético e leilões, a cada dia a atividade cresce em diversos segmentos além da reprodução como: animais para trabalho, terapias, lazer e esportes. Dessa forma, torna-se desejável que animais com características de interesse econômico como genética superior e boas condições de saúde que alcançam maior valor agregado, e também representam uma maior demanda por atendimento Médico Veterinário (CEPEA, 2006).

O reconhecimento de valor dos equinos no mercado está principalmente relacionado aos atributos de interesse dos animais para diferentes finalidades almejadas pelos criadores. Assim, a equinocultura não é considerada uma produção de *commodities* e os atributos com maior peso na precificação desses animais em leilões e competições agropecuárias são: premiações, categoria, estado de saúde, condicionamento físico, morfologia e temperamento (MARQUEZ, 2009).

Os fatores relacionados ao ambiente como sistema de produção e o manejo podem expor os animais a diferentes enfermidades que devem ser tratadas corretamente para não comprometer atributos de interesse econômico desses animais. É importante ressaltar que algumas doenças que podem acometer esses animais não têm tratamento ou podem se disseminar no rebanho, necessitando de medidas preventivas que impeçam a ocorrência (FARIAS et al., 2014).

Nesse cenário, o mercado de cavalos se apresenta mais exigente quanto à procedência, manejo correto e as condições sanitárias e preventivas do ambiente e do rebanho, considerando que esses fatores têm influência direta no estado de saúde e consequentemente, na valorização desses animais no mercado. Assim, as afecções de alta incidência nessas espécies devem ser prevenidas e tratadas corretamente para evitar a desvalorização desses animais no mercado (BUSATOL et al., 2015).

O tétano é uma doença toxi-infecciosa causada pela produção de toxinas nocivas pela bactéria gran-positiva *Clostridium tetani* que desencadeia a doença (JUNIOR, 2016). Os equinos são frequentemente acometidos por essa enfermidade que apresenta alta incidência na espécie. Dessa forma, essa é uma patologia de grande importância clínica por acarretar elevadas taxas de mortalidade em plantéis e um longo período para recuperação dos animais acarretando prejuízos econômicos tanto com o tratamento quanto com a perda de animais (RIBEIRO et al., 2018).

O *C. tetani* é um microrganismo que se desenvolve em meios enriquecidos de nutrientes como sangue e tecidos lesionados. Esses meios em condições anaeróbicas favorecem a produção das toxinas tetânicas que são capazes de bloquear a liberação de neurotransmissores inibitórios causando rigidez muscular local, Caso não seja tratada a rigidez localizada evolui para rigidez generalizada levando a quadros de espasmos intermitentes e convulsões que podem levar o animal ao óbito (VIEIRA, 2017; PEREIRA et al., 2018).

Considerando a importância dessa doença na clínica de equinos, o objetivo do presente artigo foi relatar os procedimentos terapêuticos realizados em um cavalo apresentando sinais de tétano, descrevendo o caso e o tratamento utilizado e buscando

contribuir com informações que possam agregar conhecimentos à literatura científica existente sobre o assunto.

Revisão de literatura

O tétano é uma doença toxi-infecciosa não contagiosa, aguda e altamente letal desencadeada pela produção de toxinas do *C.tetani* que atuam no sistema nervoso central (SNC) causando tetanias e rigidez muscular generalizada (GODOY et al., 2024).

A doença é endêmica de distribuição mundial apresentando maior ocorrência em regiões de clima tropical podendo acometer todos os tipos de animais selvagens e domésticos incluindo o homem (JUNIOR, 2016). Entretanto, ocorre uma maior incidência dessa afecção em equinos podendo alcançar uma mortalidade de até 80% nessa espécie (POPOFF, 2020).

A suscetibilidade da espécie ao *C. tetani* é ainda mais comprometida nessa espécie devido a ausência de um plano de vacinação rigoroso e padronizado que confira imunidade contra esse microrganismo, além de não ser uma vacina obrigatória reduzindo ainda mais a imunização dos animais pelos proprietários (FELIPPO et al., 2016).

O agente causador do tétano é a bactéria *C. tetani* que é um micro-organismo esporulado, gram-positivo, fermentativo, catalase-negativo e oxidase-negativo (ZAPPA; FRANCISCO, 2013). A bactéria apresenta corpo em formato de bacilo e necessita de meios enriquecidos para crescer e se desenvolver (VIEIRA, 2017). O *C. tetani* pode se apresentar disseminado no ambiente em sua forma esporulada e uma vez que encontra condições ideais de desenvolvimento passam para sua forma vegetativa produzindo toxinas tetânicas.

Os esporo do *C. tetani* são extremamente resistentes, permanecendo viáveis no solo por muitos anos até encontrarem um meio apto para se desenvolverem (BUSATOL et al., 2015). Os esporos podem ser isolados do conteúdo gastrointestinal de animais contaminados, sendo a contaminação fecal o principal responsável pela propagação das bactérias no solo, podendo inclusive contaminarem solos primários sem a presença de rebanhos (RIBEIRO et al., 2018). Este microrganismo apresenta resistência a diversos desinfetantes, no entanto apresenta alta sensibilidade ao peróxido de hidrogênio, glutaraldeídos e temperaturas elevadas (CHABI et al., 2022).

Na forma vegetativa, o *C. tetani* pode colonizar qualquer ferida contaminada multiplicando-se na região e produzindo toxinas difusíveis. A bactéria no entanto não apresenta nenhuma capacidade invasora, permanecendo no foco de infecção (AVANTE et al., 2016).

Os casos naturais surgem principalmente pela colonização da bactéria em ferimentos e infecções profundas que favorecem a anaerobiose, e em feridas purulentas, pois os germes piogênicos consomem o oxigênio, criando um ambiente favorável à proliferação da bactéria (SOUZA et al., 2021).

As vias mais comuns de inoculação da bactéria são ferimentos abertos devido à formação de anaerobiose tornando o meio propício para a proliferação do agente (ZAPPA; FRANCISCO, 2013). A infecção ocorre mais comumente em ferimentos, no entanto, qualquer situação de anaerobiose contaminada pode levar ao desenvolvimento do tétano (REED et al., 2022).

Os ferimentos com maior incidência de tétano em equinos abrangem sítios cirúrgicos, castrações, útero de fêmeas pós-parto, remanescentes umbilicais em potros, feridas puntiformes em cascos e tecidos moles, infecções do ônfalo, abcessos causados por agulhas e outras feridas que apresentem infecção bacteriana secundária, necrose tecidual ou acúmulo de pus (BUSATOL et al., 2015; AVANTE et al., 2016; VIEIRA et

al., 2017).

As feridas contaminadas apresentam condições ideais de baixa tensão de oxigênio que favorecem a proliferação do *C. Tetani*. O aumento dessa população desencadeia a produção de toxinas tetânicas Tetanospasmina e Tetanolisina além de produzir uma toxina não espasmogênica (GODOY et al., 2024). Essas toxinas são termo-resistentes, podendo ser destruídas pelo suco gástrico e dificilmente são absorvidas pela mucosa (SOUZA, 2021).

As toxinas não espasmogênicas causam alterações fisiológicas autônomas que hiperestimulam o sistema nervoso simpático (REED et al., 2022).

A Tetanolisina é uma toxina hemolisina promotora de necrose tecidual local que promove um ambiente ideal para a replicação de bactérias favorecendo a multiplicação e disseminação da bactéria (JUNIOR, 2016).

A Tetanospasmina é a toxina neurogênica constituída de um polipeptídeo inativo que depois de produzido, difunde-se localmente pela circulação sanguínea até alcançar os nervos periféricos e as junções neuromusculares (JUNIOR, 2016). A tetanospasmina alcança o SNC acoplando-se na clivagem dos corpos neuronais, criando uma ligação irreversível nos interneurônios pré-sinápticos inibitórios que inibe a liberação de glicina. A glicina é um neurotransmissor que promove a descontração muscular (CHABI et al., 2022). Na ausênsia de glicina a musculatura permanece enrijecida acarretando em espasticidade muscular (ZAPPA; FRANCISCO, 2013).

Além da rigidez muscular generalizada e a espasticidade muscular animais contaminados por *C. tetani* apresentam diversos outros sinais clínicos (AVANTE et al., 2016). Os espasmos musculares resultam em dispneia, dificuldade na apreensão mastigação e deglutição dos alimentos, febre e sudorese intensa (PEREIRA et al., 2018).

Relato de Caso

No dia 05 de abril de 2024 foi atendido um equino macho, da raça Polo Argentino, pelagem castanha, castrado com três anos de idade, 503 kg, encaminhado ao hospital com queixa de paresia generalizada e dor abdominal. O paciente era frequentemente alimentado com concentrado e silagem, e recebeu todas as vacinas no período de desmame.

Segundo o proprietário o animal acordou no dia anterior (04/04/2024) apresentando enrijecimento de todo o corpo. O proprietário não observou ferimentos nem outras alterações e o animal continuou se alimentando normalmente. Nesse dia o veterinário administrou pela via intravenosa:

- 2,2 mg/kg de Flunixin Meglumine (anti-inflamatório não esteroidal);
- 24.000 UI/Kg de Benzilpenicilina G procaína e benzatina (antibacteriano);
- 5 litros de soro Ringer Lactato.

No dia seguinte (05/04/2024) foram administrados pela via intravenosa:

- 2,2 mg/kg de Flunixin Meglumine;
- 24.000 UI/Kg de Benzilpenicilina G procaína e benzatina (antibacteriano);

O animal não apresentou melhoras no quadro e foi direcionado ao atendimento hospitalar.

Ao chegar no hospital, o proprietário relatou que houve piora no quadro do animal que passou a apresentar espasmos intensos e ataxia (Figura 6) que acarretaram quedas que ocasionaram ferimentos por todo corpo do animal.

Figura 6 - Cavalo encaminhado ao hospital veterinário apresentando paresia generalizada e ataxia.

Fonte: Autor, 2024.

No exame físico o paciente apresentou alterações nos parâmetros vitais. Apresentando estado febril com 39,5^{0} C de temperatura corporal, frequência cardíaca de 96 bpm, frequência respiratória de 60 rpm e TPC de 3 com mucosas hipocoradas.

O animal apresentou comportamento extremamente reativo e hipersensibilidade à estímulos sonoros, iluminação e toque físico além de diversas escoriações no tronco e membros decorrentes das quedas.

Além da paresia generalizada foram observados sintomas como cauda e orelhas levantadas, prolapso da terceira pálpebra (Figura 7) entre outros sinais neurológicos como espasmos e ataxia.

Figura 7- Equino apresentando prolapso da terceira pálpebra.

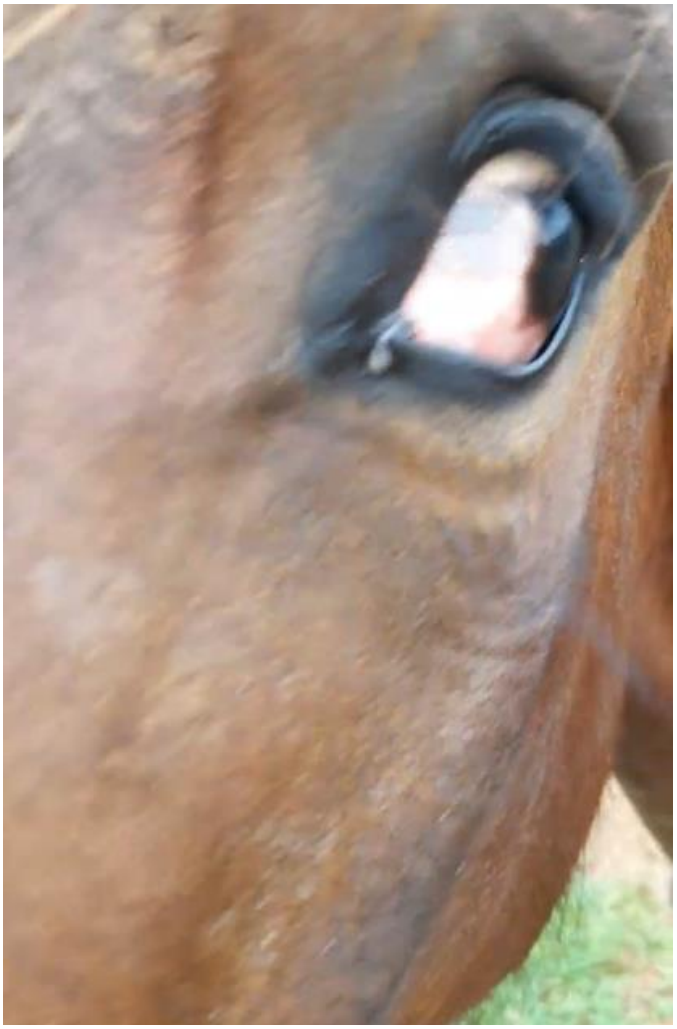

Fonte: Autor, 2024.

Após o exame físico o animal foi encaminhado a uma baia individual. Foi aplicado relaxante muscular, porém o animal foi a decúbito (Figura 8) e continuou apresentando espasmos e se debatendo no chão. Diante do quadro, o animal foi transferido para outra baia para implementar o *sling.* Na anestesia foram administrados pela via intravenosa:

- 20 mg/kg de Detomidina;
- 2 mg/kg de Cetamina;
- 2 bolsas EGG-PPU 10% 500ml + 30 g EGG.

Figura 8 - Paciente em decúbito após administração de detomidina e quetamina.

Fonte: Do Autor, 2024.

Após a sedação o paciente foi transferido para uma baia externa mais ampla facilitando a contenção do animal com o corpo em posição ereta utilizando um tronco de apoio (Figura 9).

Figura 9 - Equino contido e suspenso em guincho para manejo e locomoção.

Fonte: Do Autor, 2024.

Com o paciente contido foi anexado um *sling* para elevar e sustentar o corpo do animal permitindo que ele ficasse suspenso de forma controlada e segura facilitando os procedimentos veterinários.

Ao término da anestesia o paciente conseguiu manter-se em posição quadrupedal com o auxílio do *sling* (Figura 10) permitindo a administração de medicamentos para o tratamento. O diagnóstico de tétano foi baseado nos sinais clínicos apresentados pelo animal e imediatamente o tratamento foi iniciado.

Figura 10 - Paciente em estação com o auxílio de um sling de apoio.

Fonte: Do Autor, 2024.

O tratamento instituído utilizou o seguinte protocolo:

- 0,01 mg/kg de Acepromazina IV 3 vezes/dia durante 3 dias (Cada 1 ml foi diluído em 500 ml de soro glicosado). Totalizando 1,5 litros de soro glicosado/dia;
- 0,5 mg/kg de Diazepan IV 3 vezes/dia durante 3 dias;
- 25.000 UI/Kg de Benzilpenicilina G procaína e benzatina (antibacteriano); IM durante 7 dias;
- 10 frascos 5ml de soro antitetânico liofilizado 5.000 UI (6 ampolas

aplicadas IM e 4 ampolas aplicadas IV) durante 10 dias totalizando 500.000 ui.

- 10 litros/dia de soro contendo Bioxan + vitaminas B_1 e B_{12} durante 4 dias;

Após cinco dias de internação o paciente apresentou uma boa resposta ao tratamento administrado, conseguindo manter-se em estação sem apoio e permitindo a retirada do *sling* (Figura 11).

Figura 11- Paciente após 5 dias de tratamento, Apoiando-se sozinho possibilitando a retirada do *sling* de apoio.

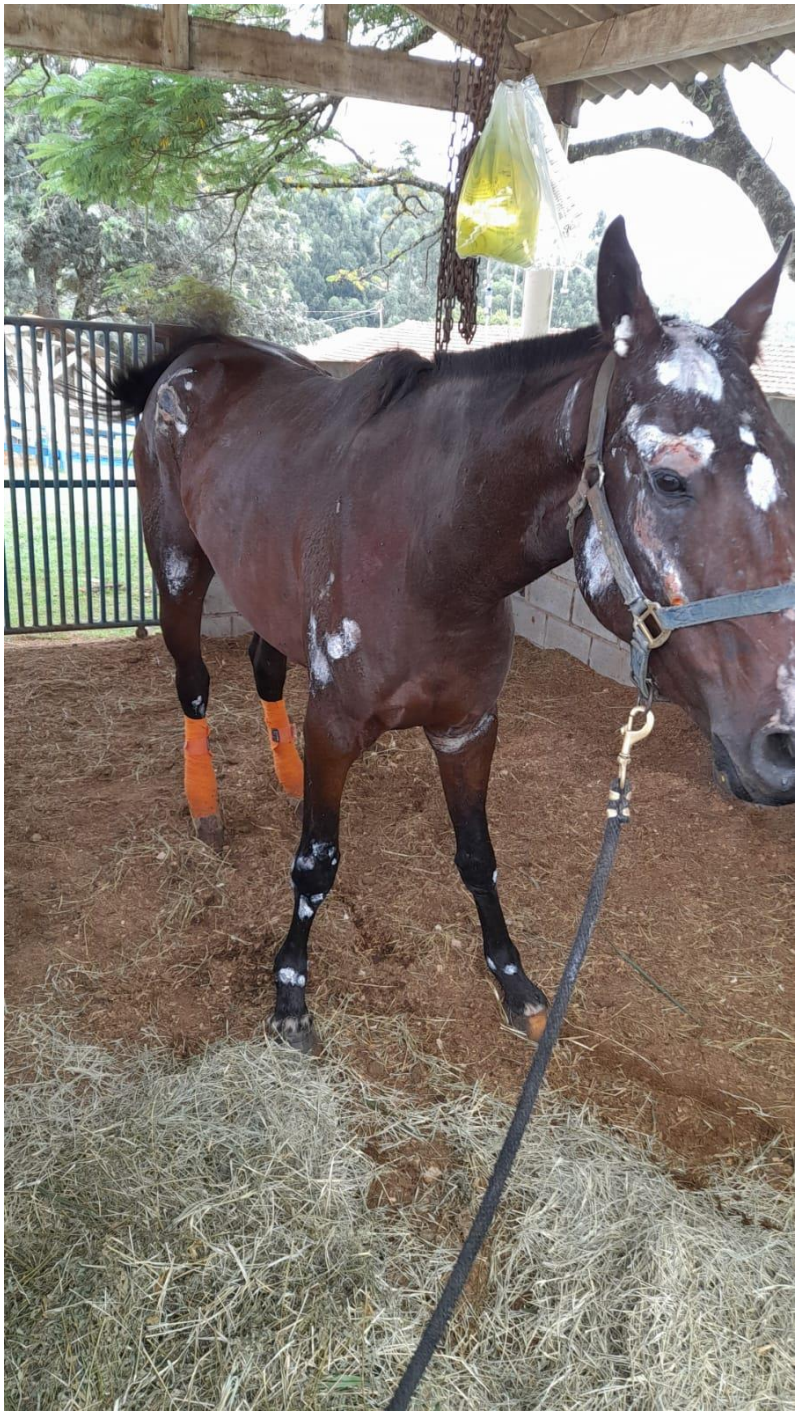

Fonte: Do Autor, 2024.

Após 15 dias de tratamento o paciente apresentou recuperação total, sem sequelas e retomou sua rotina em bom estado de saúde (Figura 12).

Figura 12 - Animal completamente recuperado após 15 dias de tratamento.

Fonte: Do Autor, 2024.

Discussão

A proliferação do *C.tetani* aumenta a produção das toxinas butolínicas que são absorvidas pelo animal. A absorção dessas toxinas ocasiona rigidez muscular inicialmente localizada na região da ferida, que potencialmente se estende aos músculos de maior atividade. Musculaturas como o masseter e pescoço são geralmente acometidas pela paralisia (SOUZA, 2021). Posteriormente, o caso de rigidez localizada evolui para rigidez generalizada principalmente nos membros de sustentação caracterizando a "postura de cavalete" (FELIPPO et al., 2016). No caso relatado nesse artigo foi observada a paralisia generalizada devido à ação das toxinas tetânicas acompanhada também de dores abdominais, ataxia e espasmos intensos. Todos esses sinais clínicos são decorrentes da ação das toxinas produzidas pelo *C.tetani.*

Em animais acometidos por tétano pode-se observar ainda outros sinais típicos da infecção pelas toxinas tetânicas como: as orelhas permanecem eretas e imóveis, cabeça distendida, cauda elevada, andar rígido, opistótono, trismo (travamento da mandíbula), prolapso de terceira pálpebra, hiperestesia (sinais de espasmos musculares podem ser exacerbados por ruído, luz ou estímulo táctil súbito), disfagia, sialorreia, pneumonias aspirativas, hipóxia por comprometimento dos músculos respiratórios, podendo evoluir para paradas respiratórias (JUNIOR, 2016; VIEIRA, 2017; SOUZA, 2021). O animal do caso relatado apresentou principalmente a hipersensibilidade, cauda e orelhas levantadas, e o prolapso da terceira pálpebra.

Em casos mais graves, a paralisia ocasionada pelas toxinas compromete a postura corporal dos animais ocasionando rigidez nos membros e na região cervical seguida de decúbito do pescoço deixando o cavalo na postura ortopnéica "Postura de cavalete". Esse posicionamento corporal limita a respiração e alimentação do animal acarretando dispneia grave, protusão da língua, abdução dos membros anteriores. A medida que a infecção progride ocorre obstrução do fluxo aéreo e a impossibilidade de ingerir alimentos e aumento da temperatura corporal. A alteração da temperatura corporal é acompanhada de sintomas como febre, sudorese excessiva e calafrios. Em casos avançados, o aumento da temperatura corporal pode alcançar até 4,0 °C acima da normalidade antes que o animal atinja óbito (CHABI et al., 2022).

Os casos de óbito geralmente estão associados à asfixia após a paralisia dos músculos respiratórios (BUSATOL et al., 2015). O animal do caso relatado nesse artigo apresentou alterações nos parâmetros vitais, assumindo a postura de cavalete seguida de decúbito, sendo necessário utilizar um *sling* para estabilizar o animal em uma posição ereta mais adequada para proceder o tratamento.

O período de incubação do *C.tetani* varia de 3 dias a 3 semanas, pois depende de fatores como a quantidade de neurotoxina formada, a toxigenicidade da cepa, a quantidade de toxina circulante ou ligada a neurônios (REED et al., 2022).

O *C.tetani* é um tipo de microrganismo de fácil identificação devido à aparência de seus esporos. Sendo assim, o diagnóstico para tétano em animais é comumente realizado com base nos sinais clínicos, histórico de não vacinação e as múltiplas feridas abrasivas que coincidem com o período de incubação da doença. Em casos raros é verificada a necessidade de serem realizados exames laboratoriais complementares como o esfregaço direto corado pela Gram e o PCR (Reação em cadeia de Polimerase) (VIEIRA, 2017; POPOFF, 2020).

Os possíveis diagnósticos diferenciais incluem raiva, trauma cervical ou cranioencefálico, encefalite equina, meningite bacteriana, envenenamento por estricnina e laminite (PEREIRA et al., 2018).

No caso relatado o diagnóstico do animal foi baseado nos sinais clínicos apresentados, principalmente o prolapso de terceira pálpebra que é um sinal patognomônico para o tétano, e na observação de feridas abrasivas coincidentes com o período da doença. Não sendo necessário realizar nenhum diagnóstico diferencial.

O tratamento do tétano consiste inicialmente em manter o animal em ambiente silencioso e com baixa luminosidade para evitar a hiperestesia, eliminar a fonte de bactérias e toxinas do organismo animal, controlar os espasmos musculares e fornecer tratamento suporte como hidratação e nutrição para um tratamento eficaz. Em ferimentos infeccionados deve-se realizar drenagem mantendo-os abertos (AVANTE et al., 2016; SOUZA, 2021).

A terapia medicamentosa baseia-se na eliminação da infecção com antibióticos, com administração de relaxantes musculares, manutenção do equilíbrio hidreletrolítico e nutricional, tratamento do foco da infecção e anulação da toxina residual (AVANTE et

al., 2016; SOUZA, 2021). O tratamento ministrado no caso relatado nesse artigo utilizou a acepromazina para relaxamento muscular, diazepan para controlar os espasmos e fluidoterapia para manter o equilíbrio eletrolítico.

Na fase inicial, onde a toxina se propaga pelo sangue é utilizada a antibioticoterapia. Para promover sua eliminação, é feita a fluidoterapia e, para reduzir os sinais provocados pela toxina tetânica já absorvida pelo organismo, recomenda-se o uso de relaxantes musculares (CHABI et al., 2022). O tratamento realizado com antibióticos deve ser de curta duração, sendo recomendada a utilização de antimicrobianos de amplo-espectro, tais como a penicilina G potássica, que é ministrada por via intravenosa em dosagens de 40.000 UI/Kg, a cada oito horas (BUSATOL et al., 2015; AVANTE et al., 2016). A antibioticoterapia do caso relatado nesse artigo utilizou a Benzilpenicilina G procaína e benzatina na dosagem de 25.000 UI/Kg ministrada pela via intramuscular durante 7 dias.

Para combater diretamente a toxina, utiliza-se soro anti-toxóide. A neutralização das toxinas ainda é um assunto controverso, especialmente com relação à dosagem e a via de administração da antitoxina tetânica (TAT) (POPOFF, 2020).

A aplicação de antitoxina é realizada com o objetivo de neutralizar e reduzir a quantidade de toxina em circulação no organismo, inibindo ainda a absorção destas (VIEIRA, 2017). A antitoxina é aplicada intravenosa em doses que podem variar de 200 a 1.000 UI/kg, podendo atingir uma dosagem máxima de 20.000 UI (ZAPPA; FRANCISCO, 2013) Caso a toxina circulante não for totalmente neutralizada, no momento em que o soro for reduzido na corrente sanguínea, o tétano pode ser fortalecido e sua ação não poderá mais ser revertida (REED et al., 2022). No caso relatado nesse artigo foram utilizados 500.000 UI de soro antitetânico liofilizado.

O uso de diazepan oral ou intravenoso, promove o controle dos espasmos, também podem ser administrados doses de 0,5mg/kg de clorpromazina intravenosa em intervalos de 8 horas, ou ainda a administração de acepromazina a cada seis horas pela via intramuscular em doses de 0,1 a 0,2 mg/kg (SOUZA, 2021). No caso relatado nesse artigo, o diazepan foi utilizado em doses de 0,5mg/kg pela via intravenosa três vezes ao dia durante três dias.

A administração de fluidoterapia por via intravenosa é realizada para promover a hidratação do animal e, também, como forma de promoção da alimentação parenteral, auxiliando na eliminação da toxina (RIBEIRO et al., 2018). O tratamento pode durar entre duas semanas ou manter-se até que o animal apresente recuperação completa (FELIPPO, 2016). No caso relatado a fluidoterapia utilizou 10 litros de soro por dia, o soro continha Bioxan, vitaminas B_1 e B_{12} e foi administrado durante quatro dias.

O método profilático mais efetivo contra o tétano em equinos é a imunização, feita através de vacinas, devendo ser mantido um cronograma de vacinação anual nos rebanhos, no qual a vacinação é realizada através de duas aplicações (dose e reforço) com 4 semanas de intervalo, seguida de vacinação anual de reforço (JUNIOR et al., 2016).

O prognóstico de tétano está principalmente relacionado com a velocidade de evolução da afecção, sendo que evoluções rápidas podem ser indicativos de agravamento da doença (GODOY et al., 2024).

Considerações finais

O tétano é uma afecção de grande importância na clínica de equinos, principalmente pela alta suscetibilidade da espécie podendo atingir elevadas taxas de mortalidade em rebanhos. Nesse cenário, essa doença pode acarretar prejuízos financeiros diversos com o tratamento dos animais acometidos, o manejo profilático do ambiente e até mesmo a perda de animais. Diante do grande impacto dessa doença na produção desses animais, as estratégias de prevenção ocupam um papel fundamental para combater a contaminação.

Obviamente, existem dificuldades relacionadas à eficácia dos protocolos de vacinação e a não-obrigatoriedade da vacina no Brasil. Por isso é necessário que os produtores estejam conscientizados sobre as implicações da doença nos rebanhos brasileiros e implementem protocolos de vacinação em conjunto com todo manejo sanitário e ambiental para prevenir infecções pelo *C. Tetani* e assegurar saúde e bem-estar a esses animais.

Referências

AVANTE, M.G.; OKADA, C.T.C.; TRECENTI, A.S.; ROMÃO F.T.N.M.A. Tétano em equino - Relato de caso. **Revista Científica de Medicina Veterinária**. Ano XIV, n.26, v.1, 2016.

BUSATOL, E. M. et al. Doenças infecciosas dos equinos**. Revista Acadêmica de Ciência Equina**, v. 01, n. 1, p. 34 – 40, 2015.

CEPEA – Centro de estudos avançados em economia aplicada USP**. Estudo do complexo do agronegócio cavalo**. Piracicaba, 2006. Disponível em: https://www.cepea.esalq.usp.br/br/documentos/texto/estudo-do-complexo-do-agronegocio-do-cavalo-a-relatorio-completo.aspx. Acesso em 15 abril de 2024.

CHABI, E.S. et al. Tratamento responsivo de um equino com tétano: Relato de caso. **Pubvet**, v. 16, n. 07, 2022.

FARIAS, M.C.; SILVA, A.C.P.; BOUDUX, F.S.; BARTOLOMEU, C.C.; OLIVEIRA, M.A.L.; LIMA, P.F. Relato de caso: Potra com otite média por Proteus mirabilis e abcesso na base externa do conduto auditivo**. Ciência Veterinária nos Trópicos**. v.17, n.3, p.118. Recife, PE, 2014.

FILIPPO, P. A.; GRAÇA, F. A. S.; COSTA, A. P. D.; COUTINHO, I. S.; VIANA, I. S. Clinical and epidemiological findings and response to treatment of 25 cases of tetanus in horses occurred in Norte Fluminense, Rio de Janeiro, Brazil. **Revista Brasileira de Medicina Veterinária**, v.38, n.1, p. 33–38, 2016.

GODOY, J.V.S.T. et al. Tétano em equino: Relato de caso. **Pubvet**, v. 18, n. 03, v.1, 2024.

IBGE. Instituto Brasileiro de Geografia e Estatística**. Rebanho equino brasileiro. 2022**. Disponível em: https://www.ibge.gov.br/explica/producao-agropecuaria/equinos/br. Acesso em: 08 abril 2024.

JUNIOR, Geraldo de Nardi. Letalidade do tétano em equinos: estudo de 40 casos**. Anais da 5ª Jornada Científica e Tecnológica da FATEC de Botucatu**, Botucatu – São Paulo, Brasil, 2016.

MARQUEZ, M. M.; Estudo hedônico dos preços de equinos da raça Magalarga marchador comercializados em leilões. **Revista Brasileira de Zootecnia**, v.38, n.1, p.196-203. 2009.

PEREIRA, A. L. A., GONÇALVES, T. F., DANTAS, J. B. G., OLIVEIRA, M. P. M., GOMES, J. B., TOLENTINO, M. L. D. L., PEREIRA, E. A., MARTINS, K. F., SOUSA, D. C., SILVA FILHO, M. L. Tétano em equino: Relato de caso. **PUBVET,** v.13, n.6, p. 1–6, 2018.

POPOFF, M. R. Tetanus in animals. **Journal of Veterinary Diagnostic Investigation,** v.32, n.2, p.184–191, 2020.

REED, S. M.; BAYLY, W. M.; SELLON, D. C. **Medicina interna equina.** Guanabara Koogan S.A., 2022.

RIBEIRO, M. G., NARDI JÚNIOR, G., MEGID, J., FRANCO, M. M. J., Guerra, S. T., PORTILHO, F. V. R., RODRIGUES, S. A., PAES, A. C. Tetanus in horses: An overview of 70 cases. **Pesquisa Veterinária Brasileira,** v.38, n.1, p.285–293, 2018.

SOUZA, R. A. P. R. Tétano em equinos: uma revisão narrativa. **PhD Scientific Review,** v. 1, n. 7, 2021.

VIEIRA, C. A. M. Tétano em um equino: Relato de caso. **Revista Acadêmica Ciência Animal**, v.15, n.1, p. 387–388, 2017.

ZAPPA, V., FRANCISCO, L. Tétano em equinos – Revisão de literatura**. Revista Científica Eletrônica de Medicina Veterinária**, v.21, n.1,p. 1–7, 2013.

5. CONCLUSÃO

A ocorrência de tétano em equinos é um problema que necessita de atenção especial tanto dos veterinários quanto dos criadores de cavalos, principalmente pela alta susceptibilidade da espécie ao tétano e o prognóstico da doença que nem sempre é favorável, podendo alcançar óbito entre 5 a 15 dias após a infecção devido à paralisia dos musculos respiratórios.

O tétano é uma doença causada pelas toxinas tetânicas: tetanolisina, tetanopasmina e toxina não espasmogênica que são produzidas pela bactéria *Clostridium tetani* em situação de anaerobiose. Essa toxi-infecção pode resultar em elevada taxa de mortalidade e alta um período de recuperação longo. Diante do impacto dessa doença na espécie equina são necessárias estratégias de prevenção para reduzir as perdas ocasionadas pela patologia.

A vacinação é o principal método preventivo contudo as medidas profiláticas complementares relacionadas ao manejo dos animais e do ambiente são medidas fundamentais para diminuir significativamente o risco que o tétano apresenta para os equinos e o impacto financeiro gerado pela perda de animais e gastos com tratamentos.